This is a digital copy of a book that was preserved for generations on library shelves before it was carefully scanned by Google as part of a project to make the world's books discoverable online.

It has survived long enough for the copyright to expire and the book to enter the public domain. A public domain book is one that was never subject to copyright or whose legal copyright term has expired. Whether a book is in the public domain may vary country to country. Public domain books are our gateways to the past, representing a wealth of history, culture and knowledge that's often difficult to discover.

Marks, notations and other marginalia present in the original volume will appear in this file - a reminder of this book's long journey from the publisher to a library and finally to you.

Usage guidelines

Google is proud to partner with libraries to digitize public domain materials and make them widely accessible. Public domain books belong to the public and we are merely their custodians. Nevertheless, this work is expensive, so in order to keep providing this resource, we have taken steps to prevent abuse by commercial parties, including placing technical restrictions on automated querying.

We also ask that you:

+ *Make non-commercial use of the files* We designed Google Book Search for use by individuals, and we request that you use these files for personal, non-commercial purposes.

+ *Refrain from automated querying* Do not send automated queries of any sort to Google's system: If you are conducting research on machine translation, optical character recognition or other areas where access to a large amount of text is helpful, please contact us. We encourage the use of public domain materials for these purposes and may be able to help.

+ *Maintain attribution* The Google "watermark" you see on each file is essential for informing people about this project and helping them find additional materials through Google Book Search. Please do not remove it.

+ *Keep it legal* Whatever your use, remember that you are responsible for ensuring that what you are doing is legal. Do not assume that just because we believe a book is in the public domain for users in the United States, that the work is also in the public domain for users in other countries. Whether a book is still in copyright varies from country to country, and we can't offer guidance on whether any specific use of any specific book is allowed. Please do not assume that a book's appearance in Google Book Search means it can be used in any manner anywhere in the world. Copyright infringement liability can be quite severe.

About Google Book Search

Google's mission is to organize the world's information and to make it universally accessible and useful. Google Book Search helps readers discover the world's books while helping authors and publishers reach new audiences. You can search through the full text of this book on the web at `http://books.google.com/`

Über dieses Buch

Dies ist ein digitales Exemplar eines Buches, das seit Generationen in den Regalen der Bibliotheken aufbewahrt wurde, bevor es von Google im Rahmen eines Projekts, mit dem die Bücher dieser Welt online verfügbar gemacht werden sollen, sorgfältig gescannt wurde.

Das Buch hat das Urheberrecht überdauert und kann nun öffentlich zugänglich gemacht werden. Ein öffentlich zugängliches Buch ist ein Buch, das niemals Urheberrechten unterlag oder bei dem die Schutzfrist des Urheberrechts abgelaufen ist. Ob ein Buch öffentlich zugänglich ist, kann von Land zu Land unterschiedlich sein. Öffentlich zugängliche Bücher sind unser Tor zur Vergangenheit und stellen ein geschichtliches, kulturelles und wissenschaftliches Vermögen dar, das häufig nur schwierig zu entdecken ist.

Gebrauchsspuren, Anmerkungen und andere Randbemerkungen, die im Originalband enthalten sind, finden sich auch in dieser Datei – eine Erinnerung an die lange Reise, die das Buch vom Verleger zu einer Bibliothek und weiter zu Ihnen hinter sich gebracht hat.

Nutzungsrichtlinien

Google ist stolz, mit Bibliotheken in partnerschaftlicher Zusammenarbeit öffentlich zugängliches Material zu digitalisieren und einer breiten Masse zugänglich zu machen. Öffentlich zugängliche Bücher gehören der Öffentlichkeit, und wir sind nur ihre Hüter. Nichtsdestotrotz ist diese Arbeit kostspielig. Um diese Ressource weiterhin zur Verfügung stellen zu können, haben wir Schritte unternommen, um den Missbrauch durch kommerzielle Parteien zu verhindern. Dazu gehören technische Einschränkungen für automatisierte Abfragen.

Wir bitten Sie um Einhaltung folgender Richtlinien:

+ *Nutzung der Dateien zu nichtkommerziellen Zwecken* Wir haben Google Buchsuche für Endanwender konzipiert und möchten, dass Sie diese Dateien nur für persönliche, nichtkommerzielle Zwecke verwenden.

+ *Keine automatisierten Abfragen* Senden Sie keine automatisierten Abfragen irgendwelcher Art an das Google-System. Wenn Sie Recherchen über maschinelle Übersetzung, optische Zeichenerkennung oder andere Bereiche durchführen, in denen der Zugang zu Text in großen Mengen nützlich ist, wenden Sie sich bitte an uns. Wir fördern die Nutzung des öffentlich zugänglichen Materials für diese Zwecke und können Ihnen unter Umständen helfen.

+ *Beibehaltung von Google-Markenelementen* Das "Wasserzeichen" von Google, das Sie in jeder Datei finden, ist wichtig zur Information über dieses Projekt und hilft den Anwendern weiteres Material über Google Buchsuche zu finden. Bitte entfernen Sie das Wasserzeichen nicht.

+ *Bewegen Sie sich innerhalb der Legalität* Unabhängig von Ihrem Verwendungszweck müssen Sie sich Ihrer Verantwortung bewusst sein, sicherzustellen, dass Ihre Nutzung legal ist. Gehen Sie nicht davon aus, dass ein Buch, das nach unserem Dafürhalten für Nutzer in den USA öffentlich zugänglich ist, auch für Nutzer in anderen Ländern öffentlich zugänglich ist. Ob ein Buch noch dem Urheberrecht unterliegt, ist von Land zu Land verschieden. Wir können keine Beratung leisten, ob eine bestimmte Nutzung eines bestimmten Buches gesetzlich zulässig ist. Gehen Sie nicht davon aus, dass das Erscheinen eines Buchs in Google Buchsuche bedeutet, dass es in jeder Form und überall auf der Welt verwendet werden kann. Eine Urheberrechtsverletzung kann schwerwiegende Folgen haben.

Über Google Buchsuche

Das Ziel von Google besteht darin, die weltweiten Informationen zu organisieren und allgemein nutzbar und zugänglich zu machen. Google Buchsuche hilft Lesern dabei, die Bücher dieser Welt zu entdecken, und unterstützt Autoren und Verleger dabei, neue Zielgruppen zu erreichen. Den gesamten Buchtext können Sie im Internet unter `http://books.google.com` durchsuchen.

LANE MEDICAL LIBRARY STANFORD
J25 .O76 1878 STOR
Compendium der pathologisch-anatomischen
24503303397

LANE
MEDICAL LIBRARY

LIBRARY
Dr. Gustav Dresel

COMPENDIUM

DER

PATHOLOGISCH-ANATOMISCHEN

DIAGNOSTIK

NEBST ANLEITUNG ZUR AUSFÜHRUNG VON

OBDUCTIONEN

VON

Dr. JOHANNES ORTH,

O. Ö. PROFESSOR DER ALLGEMEINEN PATHOLOGIE UND PATHOLOG. ANATOMIE
IN GÖTTINGEN.

ZWEITE VERMEHRTE UND VERBESSERTE AUFLAGE.

BERLIN, 1878.

VERLAG VON AUGUST HIRSCHWALD.

N. W. UNTER DEN LINDEN 68.

LANE LIBRARY

Das Recht der Uebersetzung in fremde Sprachen wird vorbehalten.

6
18

MEINEN LEHRERN

HERRN

EDUARD RINDFLEISCH

UND

HERRN

RUDOLF VIRCHOW

IN DANKBARER VEREHRUNG

GEWIDMET.

59865

Vorwort zur ersten Auflage.

Das Werkchen, welches ich hiermit der Oeffentlichkeit übergebe, ist aus einem praktischen Bedürfnisse hervorgegangen, welches sich besonders in Berlin, dem Sitze der Centralprüfungs-Commissionen für praktische Aerzte und Physici geltend gemacht hat, besonders seitdem nach Aufnahme der pathologischen Anatomie als selbständigen Prüfungsgegenstandes, sowohl in theoretischer wie in praktischer Beziehung, in das Reglement für das Staatsexamen und nach Emanation des neuen Regulativs für das Verfahren der Gerichts-Aerzte bei den gerichtlichen Untersuchungen menschlicher Leichen die Anforderungen gegen früher bedeutend gesteigert worden sind. So vorzüglich auch die Handbücher der pathologischen Anatomie sind, welche wir besitzen, so haben sie doch alle ihrem Plane gemäss zu wenig Rücksicht auf die praktische Seite der pathologischen Anatomie genommen und es existirt in der That kein Buch, welches eine ausführliche Anleitung zur Ausführung von Sectionen und zugleich eine Anleitung zur Erkennung der pathologischen Veränderungen an den frischen Organen und zur Stellung der Diagnose enthielte. Nun ist ja von vorn herein klar, dass diese rein praktischen Kenntnisse auch nur durch die Praxis an der Leiche vollkommen beschafft werden können, allein um diese Praxis recht fruchtbringend zu machen, gehören theoretische Vorkenntnisse über den Gang und die Methode der Untersuchung und über die an den einzelnen Theilen überhaupt

vorkommenden Veränderungen und die sie charakterisirenden Eigenschaften, um so mehr als die meisten sowohl der Studirenden wie der Aerzte im Allgemeinen nur wenige Gelegenheit zu praktischer Uebung haben. Diese Vorkenntnisse für die Praxis möchte ich in diesem Buche geben und ich wünschte, dass dasselbe auch von diesem Gesichtspunkte aus beurtheilt werden möchte.

Durch eine mehrjährige Lehrthätigkeit nach beiden Richtungen hin, habe ich einige Erfahrung über diejenigen Punkte, welche den Studirenden und Aerzten am meisten Schwierigkeiten machen, sowie über die Irrthümer, welche am leichtesten begangen werden, ich habe mich deshalb bemüht, gerade diese Punkte recht klar zu stellen und vor diesen Irrthümern zu bewahren. Die Folge davon ist gewesen, dass manche, anscheinend geringfügigere Dinge vielleicht ausführlicher und weitläufiger erörtert worden sind, als andere, wichtigere — eine Unregelmässigkeit, welche ich eben durch die Rücksicht auf das praktische Bedürfniss zu entschuldigen bitte.

Sowohl bei der Eintheilung des Stoffes, als auch bei den Angaben über die Ausführung der Section habe ich mich an das neue preussische Regulativ für Gerichts-Aerzte gehalten, welches übrigens genau dieselbe Sectionsmethode vorschreibt, wie sie seit lange im pathologischen Institute in Berlin geübt wird. In dem diagnostischen Theile habe ich nicht nur die makroskopischen, sondern auch die mikroskopischen Verhältnisse besprochen, letztere aber nur in soweit, als sie sich bei der frischen Untersuchung oder doch ohne weitläufigere Vorbereitungen verificiren lassen. Wer ausführlichere Untersuchungen anstellen will, findet in den betreffenden Lehrbüchern das Nöthige.

Damit ich bei der Geneigtheit, welche leider heutigen Tages vielfach in der wissenschaftlichen Welt besteht, bei den Mitarbeitern im Felde der Wissenschaft immer die schlimmsten Absichten vorauszusetzen, nicht den falschen Verdacht errege, als habe ich durch Weglassen des Namens irgend Jemandes Verdienste schmälern

wollen, erkläre ich hiermit, dass ich nur im Interesse des Raumes und des rein praktischen Zweckes dieses Buches die Aufführung der Namen der Autoren auf wenige Fälle beschränkt habe und dass ich durchaus keinen Anspruch darauf mache, dass alle in dem Buche enthaltenen Angaben als eigene Original-Beobachtungen resp. Erklärungen anzusehen seien. Ich habe wohl kaum nöthig zu bemerken, dass ich vorzugsweise die neueren, in das hier behandelte Thema einschlagenden Lehrbücher von Virchow, Rindfleisch, Klebs, Rokitansky, Förster etc. benutzt habe.

Berlin, 1. Mai 1876.

J. Orth.

Vorwort zur zweiten Auflage.

Die Nothwendigkeit, bereits nach zwei Jahren der ersten starken Auflage meines Compendiums eine zweite folgen zu lassen, darf ich wohl als Beweis dafür ansehen, dass ich ein vorhandenes Bedürfniss richtig erkannt habe. Dieses Bedürfniss muss ein allgemeines, nicht bloss in Deutschland empfundenes gewesen sein, da bald nach dem Erscheinen des Buches eine von Prof. Krylow in Charkow besorgte russische und eine von Prof. Fitz in Boston, Amerika besorgte englische Uebersetzung desselben erschienen ist.

Wenn ich auf Grund dieser günstigen Erfolge auch vielleicht annehmen darf, dass ich im grossen und ganzen den richtigen Weg zur Befriedigung dieses Bedürfnisses eingeschlagen habe, so bin ich mir doch nur zu wohl bewusst, wie sehr meine Arbeit der Verbesserung und Vervollständigung bedarf. Ich habe deshalb, soweit meine sehr in Anspruch genommene Zeit es mir gestattete, mich

redlich bemüht, einen Theil dieser Unvollkommenheiten zu entfernen und durch zahlreiche Zusätze, Erweiterungen, bestimmtere Fassungen etc. die Brauchbarkeit des Buches für Studirende und Aerzte zu erhöhen. Und so übergebe ich denn diese zweite Auflage des Compendiums dem ärztlichen Publikum mit dem Wunsche, dass es auch in seiner neuen Gestalt sich zahlreiche Freunde erwerben möge!

Göttingen, Pfingsten 1878.

J. Orth.

Inhalts-Verzeichniss

zugleich kurze Recapitulation des Ganges der Obduction.

Seite

Einleitung 1
Vorbereitungen zur Section 2
Instrumente zur Section 3
Instrumente u. Chemikalien zur mikroskopischen Untersuchung 5

Specieller Theil.

A. Aeussere Besichtigung.

1. Aeussere Untersuchung des Körpers im Allgemeinen 10
   a. Allgemeine Körperverhältnisse . . . . . —
      (Körperbau, allgemeiner Ernährungszustand, allgemeine Beschaffenheit der Haut).
   b. Die Zeichen des Todes und der Verwesung 12
      (Todtenflecke, Leichenstarre).
2. Aeussere Untersuchung der einzelnen Körpertheile 14
      (fremde Gegenstände, Verletzungen).
   a. Grössen- und Gestaltsveränderungen . . . . . —
      (Oedem).
   b. Farbenveränderungen . . . . . —
      (Broncehaut, Icterus).
3. Aeussere Untersuchung neugeborener Kinder 15
4. Krankheiten der Haut und des Unterhautgewebes 17
   a. Allgemeine Veränderungen . . . . . —
      1. der Epidermis . . . . . —
         (Abschilferung, Blasen, Pusteln).
      2. der Cutis 18
         (Eintrocknung, Papeln).
   b. Die einzelnen Erkrankungen . . . . . —
      1. Hämorrhagien . . . . . —
         (Petechien, Vibices, Ecchymosen).

Seite

2. Entzündungen 19
   a. herdweise . . . . . —
      (Psoriasis, Miliaria, Herpes, Eczema, Pemphigus, Pocken — Impetigo, embol. Abscesschen — Lichen, Prurigo, papul. Syphilid).
   b. diffuse 20
      (Erysipelas, Phlegmone).
3. Necrose 21
   (Gangraena humida, Noma, G. sicca, Mumification, G. senilis, G. alba, G. nosocomialis).
4. Geschwüre 23
   (flache, sinuöse, Fistel-G.; atonische, fungöse, indurirte, eiternde, phagedänische G.; Unterschenkel-G.).
5. Narben 24
6. Erkrankungen der epithelialen Anhangsgebilde . . . 25
   a. Haare . . . . . —
      (Fehlen, Alopecie, Furunkel).
   b. Nägel . . . . . —
      (Paronychia, Onychogryphosis).
   c. Drüsen . . . . . —
      (Acne, A. rosacea).
7. Geschwülste 26
   a. Hypertrophien . . . . . —
      (Callositas, Clavus, Ichthyosis, Cornua cutanea, Verruca dura, Condyloma acuminatum, Elephantiasis Arabum, Pachydermia lymphangiectatica, Sclerema neonatorum, Sclerodermia, Verruca mollis).
   b. Eigentliche Neoplasmen 28
      1. Cystengeschwülste . . . . . —
         (Comedo, Milium, Atherom, Dermoid, Hygrom, Ganglion).
      2. Angiome 30
         (Telangiectasien, Cavernome).
      3. Lipome . . . . . —
         (L. pendulum, durum, telangiectod., L. myxomatodes, Myxoma lipomat.).
      4. Myxome 31
      5. Enchondrome . . . . . —
         (Osteome).
      6. Granulationsgeschwülste . . . . . —
         a. Lupus . . . . . —
            (L. nodosus, maculosus, hypertrophicus, exfoliaticus, exulcerans; L. erythematod.).
         b. Lepra 33
         c. Syphilis . . . . . —
            (indurirter Schanker, breites Condylom, Lupus syphilit.).

Seite

d. Maliasmus 34
7. Fibrome . . . . . —
(F. durum, F. molluscum, Keloid).
8. Sarcome . . . . . —
(Melanosarcome, S. telangiect. haemorrhag.).
9. Carcinome 36
(Cancer en cuirasse).
10. Cancroide 37
a. infiltrirte . . . . . —
(Ulc. rodens).
b. papillöse 39
(Blumenkohlgewächs).
8. Parasitäre Affectionen . . . . . —
a. Pityriasis versicolor 40
b. Favus . . . . . —
c. Herpes tonsurans . . . . . —
(Sycosis parasitica, Onychomycosis).
9. Bildungsanomalien 41
(Spaltbildungen, Atresien).

B. Innere Besichtigung.

I. Rückenmarkshöhle 43
a. Weichtheile und Knochen . . . . . —
(Spina bifida).
b. Rückenmark und seine Häute 44
a. Allgemeine Verhältnisse 45
(Farbendifferenzen).
b. Die einzelnen Erkrankungen . . . . . —
1. Dura mater spin. . . . . —
2. Pia mater spin. 46
3. Rückenmark . . . . . —
(graue Degeneration, Tabes, Sclerose en plaques, descendirende Degeneration, Hydromeningocele, Hydromyelocele).

II. Kopfhöhle 48
(Eröffnung, weiche Kopfbedeckungen).
1. Periost . . . . . —
(Kephalhaematom).
2. Knochen von aussen 49
a. Allgemeine Verhältnisse . . . . . —
(Grösse, Gestalt, Farbe, Consistenz).
Nähte 50
(Schaltknochen, Fontanellknochen).

Seite

b. Erkrankungen 50
(Atrophien, Knochenneubildungen).

3. Knochen von innen 52
(Durchschnittsfläche, Innenfläche).

4. Dura mater der Convexität von aussen 54

a. Die Haut selbst . . . . . —
(Dicke [Durchscheinen], Spannungsgrad, Farbe.
Haemorrhagiae extrameningeales, Pachymeningitis ext. ossificans, P. e. purulenta, P. e. gummosa, tuberculosa. Neoplasmen).

b. Sinus longitudinalis 55
(Thrombose).

5. Dura mater der Convexität von innen 56

a. Allgemeine Verhältnisse . . . . . —
(Farbe, Haemorrhagien, Haematoma).

b. Erkrankungen 57

1. Entzündungen . . . . . —
(Pachymeningitis interna purulenta, ossificans, fibrinosa, haemorrhagica, pigmentosa, adhaesiva, tuberculosa, gummosa).

2. Neoplasmen 59
(Sarcome, Fungus durae matris, Carcinome, Endotheliome).

6. Pia mater der Convexität . . . . . —

a. Allgemeine Verhältnisse . . . . . —
(Grösse [Oedem], Farbe, Blutgehalt).

b. Die einzelnen Erkrankungen 60

1. Blutungen . . . . . —
(Haemorrhag. intermeningeales, H. arachnoideales).

2. Entzündungen 61
(Arachnitis chron., Oedema cyst., Pacchionische Granulationen, Meningo-encephalitis, A. fibrino-purulenta, A. tubercul.).

3. Parasiten 62
(Cysticercus).

4. Geschwülste 63

7. Herausnahme des Gehirns . . . . . —

8. Pia mater der Basis 64

a. Grosse Gefässe derselben . . . . . —
(Verfettung und chron. Entzündung der Intima, Aneurysmen, Embolien).

b. Pia 65
(Arachn. tuberculosa, suppurat.).

9. Gehirn von aussen 66
(Gestalt der Oberfläche, Adhäsionen mit Pia [Meningo-encephalitis chron.], Färbung, Blutgehalt — Haemorrhagien, Plaques jaunes, Tuberkel, Gummata, Sarcome, Cysticerken).

Seite

10. Gehirn von innen 69
a. Ventrikel des Grosshirn 70
1. Erweiterung, Hydrocephalus . . . . . —
2. Ependym 71
(Ependymitis chron., proliferans, adhaesiva, Hydrocele cornu post.).
b. Section des Grosshirns 72
1. der Hemisphären . . . . . —
(Feuchtigkeit, Blutpunkte, Niveauverhältnisse).
2. der grossen Ganglien 74
c. Vierter Ventrikel . . . . . —
d. Kleinhirn 75
e. Pons und Medulla oblongata . . . . . —
(Nerven der Basis).
f. Andere Methoden der Gehirnsection 76
g. Erkrankungen des Gehirns 78
1. Haemorrhagien . . . . . —
(massige, punktförmige).
2. Gehirnerweichungen . . . . . —
(rothe E., gelbe E., apoplectische Cysten und Narben celluläre Malacie, Encephalitis neonatorum, weisse E.).
3. Entzündungen 80
(Encephalitis haemorrhag., gelbes Oedem, E. apostematosa, E. chron., E. corticalis).
4. Geschwülste 81
(Sarcome, Gliome, Carcinome, Psammome, Cholesteatome, Melanome, Osteome etc.).
5. Parasiten 83
(Cysticercus, Echinococcen).
11. Dura mater und Knochen der Basis 84
(Pachym. suppurat., Thrombophlebitis; Hypophysis).
12. Gesicht . . . . . —
a. Parotis 85
(Parotitis apostematosa, Enchondrom, Myxochondrom, Cystosarcom).
b. Gesichtsknochen . . . . . —
(Krebs, Fibrom, Cysten, Sarcom, Epulis — Periostitis, Necrose, Parulis).
13. Nasenhöhle 86
(Rotz, Syphilis, Polypen, Diphtherie etc.).
14. Augen 87
a. Retina . . . . . —
(Haemorrhagien, Retinitis).
b. Chorioidea 88
(Tuberkel, metastat. Entzündung).

Seite

c. Opticus 88
(graue Atrophie).

15. Gehörorgan . . . . . —
(Caries, Cholesteatom).

III. Brust- und Bauchhöhle 90
(Eröffnung, Luft in der Bauchhöhle — Arteriitis umbilicalis, Thrombophlebitis umbil.).

1. Weichtheile 92

a. Panniculus adiposus . . . . . —

b. Hals-, Brust-, Bauchmuskeln . . . . . —

1. Allgemeine Verhältnisse . . . . . —
(Grösse, Farbe, Consistenz).

2. Die einzelnen Erkrankungen . . . . . —

a. Haemorrhagien . . . . . —
(Haematoma recti abdominis).

b. Parenchymatöse Entzündung 93
(körnige Trübung, wachsartige Degeneration, fettige D.).

c. Interstitielle Entzündung . . . . . —
(eiterige, chron. fibröse).

d. Geschwülste 94

e. Parasiten . . . . . —
(Trichinen).

c. Brustdrüse 96

a. Allgemeine Verhältnisse . . . . . —
(Altersverschiedenheit, secernirende u. ruhende Drüse).

b. Die einzelnen Erkrankungen 97

1. eiterige Entzündung . . . . . —

2. chronische E. . . . . —
(cystische Ectasie der Milchgänge).

3. Geschwülste . . . . . —
(Hypertrophien [Adenome], Carcinome, Sarcome [Cystosarcoma prol., Myxosarcome], Fibrome, Lipome).

axillare Lymphdrüsen 99

2. Inspection der Bauchhöhle . . . . . —

a. Lage der Organe 100
(Hernien, Volvulus, Invagination, Situs inversus).

b. Farbe und Blutgehalt 102

c. Abnormer Inhalt 103
(Transsudate, Eiter, Blut, Speisetheile, freie Körper).

d. Stand des Zwerchfells 105

a. Section der Brusthöhle 106

1. Brustkorb von aussen . . . . . —

Seite

a. Allgemeine Verhältnisse 106
(Hühnerbrust).

b. Die einzelnen Knochen 107
(1. Brustbein, 2. Rippen).

2. Eröffnung des Brustkorbes . . . . . —

3. Knochen des Brustkorbes von innen 108

a. Sternum 109
(Caries, Usur, Markveränderungen).

b. Rippen . . . . . —
(Rachitischer Rosenkranz, Caries, Altersveränderungen).

c. Sternoclaviculargelenk und Clavicula 110

4. Inspection der Brusthöhle . . . . . —

a. Beschaffenheit der vorliegenden Lungentheile . . —
(Ausdehnungsgrad, Farbe).

b. Pleurahöhlen 111
(abnormer Inhalt).

5. Mittelfell . . . . . —

a. Bindegewebe . . . . . —
(Emphysem, Haemorrhagien, eiterige, fibröse Entzdg.).

b. mediastinale Lymphdrüsen 112
(Verkäsung, Tuberculose).

c. Thymusdrüse . . . . . —
(Persistenz, Haemorrhagien, Abscesse, Lymphosarcoma thymicum).

6. Herzbeutel . . . . . —
(Eröffnung).

a. Inhalt 113

b. Erkrankungen . . . . . —

1. Entzündungen . . . . . —
(Pericarditis fibrinosa, Cor villosum, P. suppurativa, chron. fibrosa und adhaesiva, Synechia pericardii).

2. Tuberkel 114

3. metastatische Geschwülste 115

c. Subpericardiales Fettgewebe . . . . . —
(schleimige Atrophie, Lipome, Ecchymosen).

7. Herz . . . . . —

a. Aeussere Untersuchung . . . . . —
(Lage, Grösse, Gestalt, Farbe, Consistenz, Füllung der Coronargefässe und der einzelnen Herzhöhlen).

b. Eröffnung in situ 117

c. Blut 118

1. Gerinnungserscheinungen . . . . . —

2. Farbe 119

3. Störung des gegenseitigen quantitativen Verhältnisses der einzelnen Bestandtheile . . 120
(Hydraemie, Leukocytose, Leukaemie).

Seite

4. Beimischung abnormer körperlicher Gebilde 120
a. zellige Elemente . . . . . —
b. Farbstoffe 122
(Melanaemie, Icterus).
c. Fett . . . . . —
(Chylaemie).
d. Niedere Organismen . . . . . —
(Spirillen, Bacteridien, Micrococcen etc.).
e. Gasbläschen 124
(Fäulniss, Luftaspiration).
d. Herausnahme und weitere Eröffnung . . . . . —
(Prüfung der Schlussfähigkeit der arteriellen Klappen).
e. Innere Untersuchung des Herzens 125
1. Allgemeine Verhältnisse . . . . . —
(Weite der Ventrikel, Dicke der Wandung, Gewicht d. H., Farbe u. Consistenz der Muskulatur).
2. Die einzelnen Erkrankungen 127
α) der Muskulatur . . . . . —
a. Atrophien . . . . . —
(A. fusca, Fettherz, Degen. adiposa, Rupturen des Herzens).
b. Hypertrophien 129
secundäre und idiopathische H.).
c. Entzündungen 130
1. parenchymatöse . . . . . —
2. interstitielle . . . . . —
(Myoc. apostematosa, chron. fibrosa, partielles chron. Herzaneurysma).
d. Geschwülste 131
(Gummata, Tuberkel, Sarcome, Myxosarcome, Myome, Carcinome, Melanome).
e. Entozoen 132
(Cysticercus, Echinococcus).
f. Bildungsanomalien . . . . . —
(Offenbleiben des Foram. ovale und des Septum ventriculorum).
β) des Endocardiums . . . . . —
(subendocardiale Fettläppchen und Hämorrhagien).
a. des parietalen Endocardiums 133
(E. chron. fibrosa, E. verrucosa, E. ulcerosa, acutes Herzaneurysma).
b. der Klappen . . . . . —
(Endocarditis valvul., basilaris, E. chron. fibrosa, retrahens, E. chordalis, E. verrucosa, petrificans, E. recurrens, E. ulcerosa, maligna, — acutes Klappen-Aneurysma, chron. K.-A. — Haematome, gefenste Kl. Thromboses valvulares.

Seite

γ) des Anfangstheiles der Aorta und der Artt. coronariae 136
(Verfettung der Intima, Endarteriitis chron., Hypoplasie der Aorta, abnormer Ursprung der Coronariae).

8. Lungen 137
(Herausnahme).

a. Lungenpleura 138
(Entzündungen, Tuberkel, Carcinomknoten, partielle Necrose, Lymphgefässentzündung).

b. Aeussere Untersuchung der einzelnen Lungenabschnitte 140
(Grösse, Gestalt, Farbe, Luftgehalt und Consistenz [Emphysema alveol. u. interstit.]).

c. Innere Untersuchung der Lungen 142
(Hauptschnitt).

1. Allgemeine Verhältnisse 143
(Blutgehalt, Farbe [Anthracosis, schieferige Induration, braune I.]).

2. Die einzelnen Erkrankungen 144

α) des Parenchyms und der kleinsten Bronchien —

a. Emphysema alveolare . . . . . —

b. Atelectase 145
(fötale, Compressions-, Verstopfungs-, marantische A., Hypostase, Splenisation, gallertige Pneumonie).

c. Oedem 146
(collaterales Oed.).

d. Haemorrhagien 147
(haemorrhag. Infarct, Gangraena circumscripta, embolischer Infarct).

e. Entzündungen 149

1. fibrinöse . . . . . —
(Hepatisatio rubra, flava, grisea, Gangraena diffusa, Pleuropneumonie, fibrin. Bronchitis, Carnificatio).

2. catarrhalische 152
(Bronchopneumonie, chron. catarrhal., Schluckpn., Gangraena diffusa, glatte, Kinderpn., weisse Pn.).

3. käsige 154
(Desquamativpn., Endarteriitis obliterans, miliare käs. Pn., Phthisis florida).

4. metastatische 155

5. interstitielle 156
(Pn. apostematosa, Lymphangitis pulm. apost., chron. interstitielle s. Cirrhosis, schieferige Induration).

Seite

6. Peribronchitis 157
(P. purulenta, chron. fibrosa, caseosa).
7. Bronchitis 158
(Br. chron. fibrosa, caseosa).
f. Tuberculose . . . . . —
1. disseminirte . . . . . —
2. localisirte 159
(tuberculöse Entzündung).
3. Bronchitis tuberculosa 160
g. Höhlenbildungen . . . . . —
1. Bronchiectasien . . . . . —
(Bronchitis putrida).
2. Cavernae, Vomicae 161
Lungenschwindsucht 162
Lungensteine, gangränöse Phthise).
h. Geschwülste 163
(Phthisis carcinomatosa, Lymphangitis carcinomat. etc.).
i. Parasiten 164
(Echinococcus).
β) der grösseren Bronchien . . . . . —
(Bronchitis catarrhalis acuta et chron., purulenta, capillaris, Geschwülste).
γ) der Lungengefässe 165
(Embolien, Fettembolien).
δ) der brochialen Lymphdrüsen 167
(Pigmentirung, Entzündung, Tuberculose, Verkalkung, Sarcome, Carcinome).
9. Rippenpleura und hintere Abschnitte der Rippen . . 168
(Tuberkel, Lipome, Pleuraknochen, Lymphdrüschen).
10. Halsorgane 169
a. Sectionsmethode . . . . . —
b. Untersuchung der einzelnen Theile 171
1. Grosse Gefässe und Nerven . . . . . —
a. Gefässe . . . . . —
(Endarteriitis, Verkalkung, Embolie).
b. Nerven . . . . . —
(Sympathicus, Nerv. vagus).
2. Mundhöhle und Pharynx 172
(Farbe, Oedem, Stenose, Verwundung der Zungenränder, catarrhal., fibrinöse, diphtherische, phlegmonöse Entzündung, Syphilis, Tuberculose, Lupus, Lepra, Cysten, Macroglossie, Carcinome, Soor).
3. Oesophagus 177
a. Allgemeine Verhältnisse . . . . . —
(Erweiterungen, Divertikel, Verengerungen, Farbe).

Seite

b. Die einzelnen Erkrankungen 178
(Entzündungen, Verletzungen, Carcinome, Soor).

4. Kehlkopf und Trachea 179
(Oedem, fibrinöse, diphtherische, phlegmonöse, chron. catarrhal. Entz., syphil., tubercul., typhöse Geschwüre, Perichondritis arytenoidea et trachealis, Tuberkel, Polypen, Cysten, Carcinome).

5. Submaxillardrüsen 185
(Adenitis und Periadenitis apostematosa).

6. Schilddrüse . . . . . —
(Struma sarcomat. u. carcinomat., parenchymatosa, gelatinosa, cystica, haemorrhagica, fibrosa, ossea, aneurysmatica, varicosa, amyloidea, Nebenstrumen).

7. Lymphdrüsen des Halses 187

11. Tiefe Halsmuskeln und Halswirbelsäule . . . . . —
(Caries, Retropharyngealabscesse).

12. Athemprobe bei neugeborenen Kindern 188

b. Section der Bauchhöhle 189

1. Peritoneum der vorderen Bauchwand 190
(Peritonitis fibrino-purulenta, adhaesiva, haemorrhagica, Haematoma peritonei, P. ulcerosa, Tuberculose, Geschwülste).

2. Netz 191
(Atrophie, Omentitis, Geschwülste, Echinococcen).

3. Milz 193
(Nebenmilz).

a. Aeussere Untersuchung 194

1. Allgemeine Verhältnisse . . . . . —
(Lage, Grösse, Gestalt, Farbe, Consistenz).

2. Milzkapsel 196
(Perisplenitis, Rupturen).

b. Innere Untersuchung 197

1. Allgemeine Verhältnisse . . . . . —
(Blutgehalt, Farbe — Follikel, Trabekel, Pulpe, Milztumoren, Atrophie).

2. Die einzelnen Erkrankungen 199

a. Amyloide Degeneration . . . . . —
(Sagomilz, Schinkenmilz).

b. Entzündung 201
(Intermittens, Leukaemie, metastatische E.).

c. Haemorrhagische Infarcte 202

d. Syphilis und Tuberculose 203

e. Geschwülste 204
(malignes Lymphosarcom etc.).

f. Parasiten . . . . . —
(Echinococcen).

g. Veränderungen der Gefässe . . . . . —
(Aneurysmen, Thrombose, Phlebolithen).

Seite

4. Nieren und Nebennieren 204
(Sectionsmethode, Lageveränderungen, Wanderniere, Hufeisenniere).

a. Nebennieren 206
(Amyloide Degen., Entzündung, Struma, Glioma suprarenale, käsige Degen., Gummata, Carcinome, Morbus Addisonii).

b. Nieren 208
(Hauptschnitt).

1. Nierenkapseln . . . . . —
(Perinephritis fibros., apostematosa).

2. Aeussere Untersuchung des Parenchyms . . 209

a. Allgemeine Verhältnisse . . . . . —
(Grösse, Gestalt, Farbe, Consistenz).

b. Die besonderen Veränderungen 211
(Haemorrhagien, Infarcte, Abscesse, Tuberkel, Cysten, Hydrops renum cysticus etc.).

3. Innere Untersuchung des Parenchyms . . . 213

a. Allgemeine Verhältnisse . . . . . —
(Relative Grösse der beiden Substanzen, Blutgehalt, Farbe).

b Die einzelnen Erkrankungen 215

1. Blutungen . . . . . —
(haemorrhag. Infarcte).

2. Amyloide Degeneration . . . . . —

3. Thrombose der Venen 216

4. Entzündungen . . . . . —

a. parenchymatöse . . . . . —

α) catarrhalische . . . . . —

β) eigentliche parenchymatöse . . . 217
(Fettdegeneration, Atrophie).

b. interstitielle 220

α) granulirende . . . . . —
(Nephr. glomerulo-capsularis, Glomerulo-Nephr., N. chron. fibr., Atrophie, N. papillaris, Cysten).

β) eiterige 222
(metastatische, Phthisis renal. apostemat., Pyelonephritis, N. papill., diphth.).

Gallertcylinder 225

5. Nieren-Infarcte . . . . . —

a. Kalk-Infarct . . . . . —

b. Harnsäure-Infarct . . . . . —

c. Haematoidin-Infarct 226

d. Bilirubin-Infarct . . . . . —

e. Nephritis urica 227

Seite

6. Tuberculose 227
(disseminirte, Phthisis ren. tuberculosa).
7. Gummata 328
8. reine Neoplasmen 229
(Adenome, Carcinome, Sarcome).
4. Kelche, Becken und Ureteren . . . . . —
(Oedem, Haemorrhagien, eiterige u. diphth. Entz., Tuberculose, Concremente, Cysten, Hydronephrose, angebor. Duplicität).
5. Beckenorgane 232
a. Blaseninhalt . . . . . —
(Menge, Farbe, — Eiter, Gallertcylinder, krystallinische Niederschläge).
b. Allgemeine Sectionsmethode 234
c. Blase und Harnröhre 235
1. Blase 236
a. Allgemeine Verhältnisse . . . . . —
(Ausdehnung, Balkenblase, Divertikel; Gestalt; Farbe; Consistenz).
b. Die einzelnen Erkrankungen 237
(Haemorrhagien, Entzündungen [catarrhalische, eiterige, diphtherische], Tuberculose, Carcinome [Blasenscheidenfistel], Zottenkrebse; Zerreissungen, Pericystitis gangraenosa).
2. Harnröhre 239
(Stricturen, falsche Wege).
d. Prostata 240
(Steine, eiterige Entz., Tuberculose, Hypertrophie [Adenom, Fibromyom], Carcinom, Sarcom).
e. Samenbläschen und Samenleiter 241
(Entzündung, Tuberculose).
f. Hoden, Nebenhoden und Samenstrang 242
(Lage, Monorchis, Cryptorchis).
1. Samenstrang und Tunica vaginalis propria . . —
(Varicocele, Hydrocele congenita, funiculi spermatici, cystica, herniosa, tunicae vaginal. propriae, Haematocele, Spermatocele Periorchitis fibrosa, proliferans, adhaesiva, suppurativa).
2. Aeussere Untersuchung des Hodens u. Nebenhodens 244
(Grösse, Consistenz).
3. Innere Untersuchung des Hodens u. Nebenhodens 245
(Haemorrhagien, Entzündungen, Tuberculose, Syphilis [Orchitis interst. fibrosa, Sarcocele syphilitica], Myxosarcome, Chondrosarcome und -carcinome).
g. Vulva 249
(Oedem, Elephantiasis, Zerreissungen, Haematoma vulvae, eiterige, diphtherische Entz., Gangraen, puerperale Geschwüre, Condylome, Schanker, Carcinome, Melanome).
h. Scheide 251

Seite

1. Allgemeine Verhältnisse 251
(Lage [Cysto-, Recto-, Enterocele vaginalis], Grösse und Gestalt, Farbe).

2. Die einzelnen Erkrankungen 252
Entzündungen, Einrisse, Necrose, Fisteln, Diphtherie, Syphilis, Tuberculose, Carcinome; Cloakenbildung).

i. Uterus 255

1. Aeussere Untersuchung . . . . . —
(Grösse, Gestalt [Elongatio], Lageveränderungen, Ante-, Retro-, Lateroflexionen u. -versionen, Prolapsus, Inversio uteri).

2. Innere Untersuchung 258

a. Allgemeine Verhältnisse . . . . . —
(Dicke der Wandung, Grösse [Hydro-, Pyo-, Haematometra], Farbe, Consistenz, menstrualer und puerperaler Zustand).

b. Die einzelnen Erkrankungen 261

1. Verletzungen . . . . . —
(Endometritis gangraenosa, Perforation).

2. Entzündungen 262
(Endometritis diphtherica, Haematoma polyposum, Thrombophlebitis placentaris, Metritis phlegmonosa; Endometritis catarrhalis, haemorrhagica, fibrosa, cystica, proliferans, Polypus hydatidosus; Metritis chronica, Erosionen, Acne cervicis uteri).

3. Geschwülste 267
(Tuberculose, Carcinome, Fibromyome [subseröse, intraparietale, submucöse], cavernöse F., Myxomyome, Myxosarcome, Sarcome).

4. Bildungsanomalien 271
(Uterus duplex, bicornis, septus).

k. Parametrien und breite Mutterbänder . . . . . —
(Thrombophlebitis, Lymphangitis, Phlegmone, Thrombose [Venensteine], Cysten, Krebsknoten; Lymphdrüsenveränderungen).

l. Tuben 273
(Catarrh, eiterige Entz., Tuberculose, Hydrops tubae, Pyosalpinx, Rupturen).

m. Ovarien 274

a. Aeussere Untersuchung . . . . . —
(Lage, Grösse, Gestalt, Farbe, Consistenz).

b. Innere Untersuchung 275
(Blutgehalt, Farbe).

1. Follikel 276
(Corp. lut., Fibroma folliculi, Hydrops folliculorum, Oophoritis apostemat. follicul.).

2. Stroma 277
(Oophoritis phlegmonosa, chron. fibrosa).

Seite

3. Geschwülste 277
(Cystome, Fibrome, Fibromyome, Sarcome, Carcinome, Dermoide).

n. Becken-Peritoneum 280
(Perimetritis, Perioophoritis chron. adhaesiva, Haematoma retro-uterinum, Pelveoperitonitis, Tuberculose, Carcinose, Echinococcen).

Extrauterinschwangerschaften 281
(abdominale, tubare, ovariale, Lithopaedion).

o. Mastdarm 283

a. Allgemeine Verhältnisse . . . . . —
(Prolapsus ani).

b. Die einzelnen Erkrankungen 284
(Haemorrhoiden, Proctitis, syphilitische u. diphtherische Geschwüre, Periproctitis; Polypen, Proctitis proliferans, Carcinome, Melanome; Atresia ani).

6. Duodenum und Magen 288

a. Aeussere Untersuchung . . . . . —

1. Allgemeine Verhältnisse . . . . . —
(Ausdehnung, Gestalt, Lage, Farbe, Consistenz).

2. Veränderungen der Serosa 289
(Perigastritis chron., purulenta, Lymphangitis purulenta, P. tuberculosa, carcinomatosa; Perforation).

b. Innere Untersuchung 292

1. Inhalt . . . . . —
(Blut, Speisereste, Soor, Leptothrix, Hefepilze, Sarcina).

2. Duodenalschleimhaut 294
(chron. Geschwüre etc.).

3. Magenschleimhaut 295

a Allgemeine Verhältnisse . . . . . —
(Secret, Grösse, Blutgehalt und Farbe, postmortale Veränderungen [weisse und braune Erweichung]).

b. Die einzelnen Erkrankungen 297

1. Entzündungen . . . . . —
(Catarrhe, Gastritis proliferans, Etat mamelonné, G. glandularis, phlegmonosa).

2. Haemorrhagien 299

3. Einfache Geschwüre . . . . . —
(haemorrhag. Erosionen, Ulcus rotundum).

4. Geschwülste 301
(Tuberculose, Lymphfollikel, Carcinome [Drüsenkrebs, Scirrhus, Gallertkrebs], Sarcome, Myome, Lipome).

5. Amyloidentartung 304

c. Untersuchung des Magens bei Vergiftungen . . . 305

1. Untersuchungsmethode . . . . . —

2. Die durch Gifte erzeugten Veränderungen . . . 207
(a. ätzende Gifte, b. Phosphor und Arsenik).

Seite

7. Ligamentum hepato-duodenale 309
   a. Ductus choledochus . . . . . —
      (Durchgängigkeit, Weite, Färbung; Geschwüre, Stenosen, eiterige und diphtherische Entz., Geschwülste).
   b. Pfortader 311
      (Periphlebitis port., Thrombose, Thrombophlebitis).
8. Gallenblase und Leber 312
   (Herausnahme).
   a. Gallenblase . . . . . —
      1. Aeussere Untersuchung . . . . . —
         a. Allgemeine Verhältnisse . . . . . —
            (Grösse, Gestalt, Farbe, Consistenz).
         b. Serosa 313
            (Pericystitis fell., Perforation).
      2. Innere Untersuchung 314
         a. Inhalt . . . . . —
            (Concretionen, Hydrops ves. fell.).
         b. Wandung 316
            (Entzündungen, Ulcerationen, Diphtherie, Phlegmone, Scirrhus).
   b. Porta hepatis, besonders portale Lymphdrüsen . . 317
      (käsige, carcinomatöse Degeneration).
   c. Leber . . . . . —
      1. Aeussere Untersuchung . . . . . —
         a. Allgemeine Verhältnisse . . . . . —
            (Gewicht, Grösse, Gestalt [Schnürfurche], Farbe, Consistenz).
         b. Leberkapsel 321
            (Perihepatitis chron. fibrosa, adhaesiva, Tuberkel, Carcinome).
      2. Innere Untersuchung . . . . . —
         a. Allgemeine Verhältnisse 322
            1. des Parenchyms im Ganzen . . . . . —
               (Blutgehalt, Farbe, Consistenz).
            2. der einzelnen Acini 323
               (Grösse, Gestalt, Farbe [Erkennung]).
         b. Die einzelnen Erkrankungen 326
            1. Atrophie . . . . . —
               (Druck-, braune, melanaemische, cyanotische [Stauungsleber], gelbe, Granular-Atrophie).
            2. Hypertrophie 328
               (allgemeine, partielle H.).
            3. Fettinfiltration . . . . . —
               (Fettleber, Icterus, Muskatnussleber).
            4. Amyloidentartung 330
            5. Entzündungen 331

Seite

a. parenchymatöse 331
(trübe Schwellung, Fettdegeneration, Phosphorleber, acute gelbe Atrophie).
b. metastatische 335
c. interstitielle . . . . . —
1. eiterige . . . . . —
(Leberabscess).
2. chron. fibröse 336
(Granular-Atrophie, Cirrhose, gelappte Leber).
3. syphilitische (gummöse) 338
6. Geschwülste . . . . . —
a. Gummata . . . . . —
(hereditäre Syphilis).
b. Tuberkel 339
(disseminirte T., T. der Gallenwege).
c. Lymphome 340
(Typhus, Leukaemie).
d. Krebse . . . . . —
(primäre, metastatische, Scirrhen, medulläre K., krebsige Thrombose).
e. Melanome, Cavernome, Cysten 342
7. Parasiten . . . . . —
a. Echinococcen . . . . . —
(E. unilocularis, multilocularis).
b. Pentastomum 343
c. Distomum 344
9. Pancreas . . . . . —
a. Drüsenparenchym . . . . . —
1. Atrophie . . . . . —
(Fettinfiltration).
2. parenchymatöse Entzündung . . . . . —
(Blutungen).
3. interstitielle Entzündung 345
4. Carcinome . . . . . —
5. angeborene Abnormitäten . . . . . —
(Nebenmilzen, Nebenpancreas).
6. Amyloidentartung 346
b. Ausführungsgänge . . . . . —
(Cysten, Acne pancreat., Ranula p., Pancreassteine).
10. Ganglion coeliacum . . . . . —
(Atrophie, Pigmentirung, Amyloidentartung).
11. Mesenterium 347
a. Bindegewebe . . . . . —
(Blutungen, phlegmonöse, chron. fibröse Entz.; Tuberkel, Carcinom, Fibrom, Dermoid, Chylangiom).

Seite

b. Lymphdrüsen 348
(Entzündung, Typhus, Tuberculose, Tabes mesaraica, Verkalkung, Leukaemie, Milzbrand, Carcinome, Amyloidentartung).

c. Grosse Gefässe 350
(Thrombose, Embolie).

12. Darm . . . . . —

a. Aeussere Untersuchung . . . . . —

1. Allgemeine Verhältnisse . . . . . —
(Weite, Farbe).

2. Serosa 352
(Tuberculose, Necrose, Typhus, Einklemmung, Ulceration, Lipome, Divertikel, angeb. Fisteln und Verschliessungen).

b. Eröffnung des Darms 355

c. Inhalt 256

1. Allgemeine Verhältnisse 357
(Menge, Farbe, Consistenz, Geruch).

2. Abnorme Beimengungen 358
(unverdauliche Speisereste; Schleim, Epithelien; Trichinen, Taenia solium u. mediocannelata, Bothryocephalus, Ascaris, Oxyuris, Trichocephalus, Cercomonas; Schizomyceten).

d. Darmwandung, besonders Schleimhaut 362

1. Allgemeine Verhältnisse . . . . . —

a. Vergrösserungen . . . . . —
(Falten, Zotten, Follikel).

b. Farbe und Blutgehalt 363

2. Die einzelnen Erkrankungen 364

a. Haemorrhagien . . . . . —
(embol. Abscesse, c. Geschwüre, Varicen).

b. Entzündungen 365

1. Catarrh . . . . . —
(acut, chronisch, Enteritis proliferans, chron. Ruhr, E. chron. cystica).

2. Phlegmone 366
(Mycosis intestinalis, Follicular-Abscesse).

3. Enteritis follicularis 367
(Follicular-Abscesse und -Geschwüre).

4. E. diphtherica . . . . . —
(Dysenteria diphth., gangraenosa, Diphth. follicularis; Koprostase, Cholera, Puerperalerkrankungen, Typhus, Variola etc.).

5. Scrofulöse und tuberculöse E. 371
(Verkäsung der Follikel, tubercul. Geschwüre).

6. Typhus 373
(markige Schwellung, Verschorfung, typhöse Geschwüre, Perforation, Blutungen).

Seite

7. Syphilitische Geschwüre 376
8. Traumatische Veränderungen . . . . . —
c. Neoplasmen . . . . . —
(Polypen, Myome, Lipome, Krebse).
d. Amyloidentartung 377
Wurmfortsatz . . . . . —
(Verlagerung, Hydrops, Kothsteine, Ulceration, Perforation, Perityphlitis, Thrombophlebitis).
13. Grosse Gefässe und die sie begleitenden Lymphdrüsen 379
a. Venen . . . . . —
1. Thrombose . . . . . —
(Organisation, sinuöse Umwandlung, Phlebolithen).
2. Thrombophlebitis 381
3. Primäre acute Entzündung 382
(Phleb. pseudopustulosa, Peri- und Paraphlebitis).
4. Chron. Entzündungen . . . . . —
5. Varicen 383
b. Arterien, besonders Aorta . . . . . —
1. Allgemeine Verhältnisse 384
(Weite, Dicke der Wandung, Elasticität).
2. Die einzelnen Erkrankungen, bes. der Intima . . —
1. Regressive Metamorphosen der Intima . . . 385
(schleimige M., Verfettung der Intimazellen, fettige Usur, Rupturen).
2. Entzündungen 386
(Sclerose, atheromatöser Abscess, ather. Geschw., Parietalthromben, Verkalkung, Endarteriitis, Mesarteriitis, Periarteriitis).
3. Verkalkung der Media 388
(Gangraena senilis).
4. Thrombose und Embolie . . . . . —
(Ligatur, embolische Gangraen).
5. Aneurysmata 389
(A. serpentinum, cylindriforme, fusiforme, saccatum, dissecans, traumaticum, varicosum).
6. Angeborene Veränderungen 391
(Stenosen und Atresien, Hypoplasie [Aorta chlorotica]).
c. Retroperitoneale Lymphdrüsen 392
(Entzündung, Geschwülste, Amyloid).
d. Ductus thoracicus (Cystoma chyli) . . . . . —
(Tuberkel, Carcinom).
14. Innere Muskeln des Rumpfes 393
a. Diaphragma . . . . . —
(Trichinen, fettige u. braune Atrophie, Diaphragmatitis).
b. Ileopsoas 394
(Psoasabscess, Geschwülste).

Seite

15. Wirbelsäule von innen 395
a. Allgemeine Verhältnisse . . . . . —
(Scoliose, Kyphose, Lordose, Pott'scher Buckel).
b. Die einzelnen Erkrankungen 396
(Frakturen u. Luxationen, Spondylarthrocace, praevertebrale Abscesse, käsige Osteomyelitis, supracartilag. Exostosen, Sarcome, Carcinome).
16. Knöchernes Becken 397
a. Allgemeine Verhältnisse . . . . . —
(Gestaltveränderungen, enges B., osteomalacisches, rachitisches B.).
b. Die einzelnen Erkrankungen 398
(Fracturen, Caries, Exostosen [Stachelbecken], Enchondrome, Osteome, Sarcome, Carcinome).

IV. Extremitäten 399
1. Lymphdrüsen 400
(Retention von Farbstoffen und Blut, Lymphadenitis und Periadenitis apostematosa, chron., käsige Entz., Syphilis, Leukaemie, Lymphosarcom, Krebse).
2. Lymphgefässe 401
(Erweiterung, Elephantiasis, Lymphangitis, Perilymphangitis).
3. Blutgefässe . . . . . —
4. Nerven 402
(Atrophie, Entzündung, Neurome, Fibrome, Myxome, Sarcome, Carcinome).
5. Muskeln . . . . . —
a. Allgemeine Verhältnisse . . . . . —
(Grösse, Farbe, Consistenz).
b. Die einzelnen Erkrankungen 403
1. Hypertrophie . . . . . —
(wahre H. Fettinfiltration).
2. Atrophie . . . . . —
(A. durch Fettinfiltration, A. fusca, A. durch Fettdegeneration, A. simplex).
3. Haemorrhagien 404
4. Entzündungen . . . . . —
a. parenchymatöse 405
(Typhus, wachsartige Deg.).
b. interstitielle . . . . . —
(eiterige, chron. fibröse, ossificirende, parosteale Exostosen).
5. Geschwülste 407
(Tuberkel, Gummata, Sarcom, Myxom, Carcinom, Fibrom, Lipom).
6. Parasiten 408
(Trichinen, Cysticercus, Echinococcus).
6. Gelenke . . . . . —

Seite

a. Aeussere Untersuchung 408
(Ausdehnung der Kapsel, Anchylose, Perforationen, Luxation, Subluxation).

b. Innere Untersuchung 409

1. Inhalt . . . . . —
(seröse, fibrinöse, eiterige Exsudate, Corpora libera).

2. Innere Gelenkbänder 410

3. Synovialhaut . . . . . —
(Haemorrhagien, Tuberkel, Zotten, Lipoma arborescens, Ulcerationen).

4. Gelenkflächen 411

a. Knorpel . . . . . —
(Excrescenzen. Atrophie, Chondromalacie, Usur, Necrose, Auffaserung, bindegeweb. Umwandlung).

b. knöcherne Gelenkenden 413
(Caries, Abschleifungen).

c. Gelenkpfannen 414
(Usur, Schwund).

5. Die einzelnen Erkrankungen der Gelenke im Ganzen 415

a. Entzündungen . . . . . —
(Arthritis rheumatica sicca, fibrinosa, adhaesiva, chronica deformans; A. syphilitica; A. purulenta acuta [Perforation, periarticuläre Abscesse, Caries], A. p. chronica s. tumor albus, Caries fungosa; A. urica).

b. Luxationen 420

7. Knochen . . . . . —
(Herausnahme des Oberschenkels, Knochenkern in der unteren Epiphyse des Oberschenkels bei Neugeborenen).

1. Allgemeine Untersuchung der Knochen im Ganzen . 422
(Zahl, Grösse, Gestalt, Farbe, Consistenz, Frakturen, Dislocationen).

2. Untersuchung der einzelnen Bestandtheile der Knochen 423

a. Periost . . . . . —

1. Allgemeine Verhältnisse . . . . . —
(Abhebungen, Trennungen, Defecte, Dicke, Farbe, Consistenz).

2. Die einzelnen Erkrankungen 424
(Periostitis ossificans, Osteophyt, Callus; eiterige Entz., käsige E., gummöse E.; Exostosen, Osteosarcome, Ostoidgeschwülste, Carcinome).

b. Tela ossea 427

1. Allgemeine Verhältnisse . . . . . —

a. Oberfläche . . . . . —
(Verdickungen, Atrophie).

b. Durchschnitt 428
(Osteosclerose, Ostitis ossificans, Osteoporose, rareficirende Ostitis, Osteomalacie).

Seite

2. Die einzelnen Erkrankungen 429
a. Entzündungen . . . . . —
(Caries, Necrose).
b. Geschwülste 430
(Enostosen, Enchondrome).
c. Veränderungen der Epiphysenknorpel . . —
(Rachitis, Syphilis, Exostosis cartilaginea).
c. Mark 431
1. Allgemeine Verhältnisse . . . . . —
(Menge, Farbe, Consistenz).
2. Die einzelnen Erkrankungen 432
(Fettmark, rothes, gallertiges M.).
a. Entzündungen . . . . . —
(Osteomyelitis ossificans, purulenta, ichorosa, caseosa).
b. Geschwülste 433
(Gummata, Tuberkel, Sarcome, Myxome, Carcinome).
3. Die Erkrankungen der Knochen im Ganzen . . . 435
a. Frakturen . . . . . —
(periostealer, myelogener, parostealer Callus, Pseudarthrose).
b. Rachitis 436
c. Entzündungen 437
(Necrose, Sequester).
d. Syphilis 438
e. Geschwülste . . . . . —
Corrigenda 439
Register 440

Einleitung.

Die Oeffnung einer menschlichen Leiche kann in verschiedener Absicht vorgenommen werden und je nach der Absicht kann auch die Methode eine verschiedene sein. Soll bloss die im Leben gestellte Diagnose bestätigt oder eine bestehende Unklarheit über den Zustand eines oder selbst einiger Organe aufgeklärt werden, so genügt es, die betreffenden Theile ohne Rücksicht auf die übrigen herauszuschneiden und zu untersuchen. Sobald man aber nicht bloss die nächsten Bedürfnisse des Praktikers befriedigen, sondern sich vom Standpunkte der pathologischen Anatomie über den Zustand des Körpers unterrichten will, so muss man in ganz methodischer Weise den ganzen Körper untersuchen, weil man nur so sich ein Bild über die Gesammtveränderungen, welche irgend eine Krankheit im Körper bewirkt, verschaffen kann, nur so die Combinationen verschiedener Erkrankungen, die latenten krankhaften Veränderungen an diesem oder jenem Organe u. s. w. kennen zu lernen vermag. Drittens kann eine Obduction vorgenommen werden, um über die unbekannte Todesursache oder über die unbekannte Krankheit Aufschlüsse zu geben und hierbei muss natürlich erst recht eine genaue und methodische Untersuchung vorgenommen werden, weil sonst zu leicht ein wichtiger Punkt übersehen werden könnte. Es deckt sich zum Theil mit dieser Gruppe die vierte, bei welcher für gerichtliche Zwecke die Obduction ausgeführt wird. Man hat früher die gerichtlichen Sectionen in Gegensatz gebracht zu den sogenannten pathologischen und die Untersuchung der Organe auf pathologische Veränderungen, die nicht direct mit der gerichtlichen Frage zusammenhängen, vernachlässigt, allein mit Unrecht, da man nie vorher wissen kann, welche Wichtigkeit die krankhaften Zustände irgend eines Organes im Laufe der Untersuchung noch erlangen können und da

es später nur dann möglich ist über die Todeskrankheit, die Todesursache, die Zustände einzelner Organe u. s. w. ein sachverständiges Urtheil abzugeben, wenn bei der Obduction das Verhalten sämmtlicher Organe genau eruirt worden ist. Es hat deshalb das neue preussische Regulativ für das Verfahren der Gerichtsärzte eine genaue methodische Untersuchung und Beschreibung sämmtlicher Theile der Leiche nach allen Richtungen hin vorgeschrieben und es ist also jetzt eine gerichtliche Obduction von einer pathologischen nur noch dadurch verschieden, dass sie Alles, was dem gerichtlichen Zwecke dient, mit grösserer Genauigkeit und Vollständigkeit behandelt, als es bei einer gewöhnlichen Section nöthig ist.

Das Haupterforderniss einer jeden genauen Obduction ist das, dass niemals ein Theil aus seiner Lage gebracht wird, bevor nicht sein Verhältniss zur Umgebung festgestellt ist und dass kein Theil entfernt wird, durch dessen Herausnahme die spätere Untersuchung anderer Theile beinträchtigt wird.

Die in dem genannten Regulativ vorgeschriebene Methode entspricht derjenigen, welche durch Virchow*) im pathologischen Institut in Berlin eingeführt worden ist, und sie soll daher, da sie den oben angegebenen Erfordernissen vollständig entspricht, den folgenden Betrachtungen zu Grunde gelegt werden. Es wird dabei aber ausdrücklich bemerkt, dass diese Methode nur ein allgemeines Schema darstellen soll, von welchem im gegebenen besonderen Falle nicht nur abgewichen werden kann, sondern öfters sogar abgewichen werden muss, um den vorher angegebenen Haupterfordernissen einer guten Section Genüge zu leisten. Bevor ich jedoch auf die Einzelheiten der Sectionsmethode eingehe, will ich noch einige einleitende Bemerkungen über die zur Section nöthigen Vorbereitungen und Instrumente machen.

Vorbereitungen zur Section.

Sehr wichtig ist die Beschaffung eines hinreichend geräumigen, luftigen und hellen Raumes für die Obduction, da die feineren

*) Virchow hat selbst in einem eigenen Schriftchen: Die Sectionstechnik im Leichenhause des Charité-Krankenhauses etc., 2. Aufl., Berlin, Hirschwald 1877, seine Sectionsmethode ausführlich erörtert und durch Sectionsprotocolle erläutert.

Organveränderungen nur bei guter Beleuchtung mit Sicherheit erkannt werden können. Künstliche Beleuchtung ist nicht gut, weil die Farben durch das Gelb des Lichtes gänzlich verändert werden; es werden deshalb vom Regulativ Obductionen bei künstlichem Lichte, einzelne, keinen Aufschub gestattende Fälle ausgenommen, als unzulässig erklärt. Hinsichtlich der Lagerung der Leiche ist darauf zu achten, dass der Obducent dieselbe bequem von ihrer rechten Seite her erreichen könne; ferner dass die Leiche nicht zu niedrig liege, weil es kaum möglich ist, eine Stunde lang und mehr mit gekrümmtem Rücken zu arbeiten. Freilich ist es oft schwer in Privathäusern oder bei gerichtlichen Sectionen, wo meistens unter den ungünstigsten äusseren Verhältnissen obducirt werden muss, diesen Ansprüchen zu genügen und es bleibt der Erfindungsgabe jedes Einzelnen überlassen, sich aus Tischen, Stühlen, festen Holzblöcken, Brettern u. s. w. ein passendes Lager für den Cadaver zusammenzusetzen. In den meisten Fällen wird man sich einen Tisch und einige darüber zu legende Bretter oder eine alte Thüre u. s. w. verschaffen können. Der Kopf (bei Untersuchung des Gehirns), der Rücken (bei Untersuchung des Halses) werden durch einen Holzklotz, dessen eine Kante abgerundet und mit einem concaven Ausschnitt versehen ist, oder durch jedes beliebige Stück Holz, durch einen Ziegelstein u. s. w. gestützt.

Bei allen mit der Leiche vorzunehmenden Bewegungen, namentlich beim Transport derselben von einer Stelle zur anderen, ist thunlichst darauf zu achten, dass kein zu starker Druck auf einzelne Theile ausgeübt und dass die Horizontallage der grösseren Höhlen nicht erheblich verändert werde (Reg. § 8), weil sonst zu leicht künstliche Zerreissung einzelner Theile, Verschiebung derselben u. s. w. zu Stande kommen können.

Instrumente zur Section.

Was die Instrumente angeht, so enthält der § 5 des Regulativs eine Zusammenstellung der nothwendigsten:

4 bis 6 Skalpelle, davon 2 feinere mit gerader und 2 stärkere mit bauchiger Schneide, 1 Scheermesser, 2 starke Knorpelmesser, 2 Pincetten, 2 Doppelhaken, 2 Scheeren, eine stärkere, deren einer Arm stumpf, der andere spitzig ist, und eine feinere, deren einer

Arm geknöpft, der andere spitzig ist, 1 Darmscheere, 1 Tubulus mit drehbarem Verschluss, 1 grobe und 2 feine Sonden, 1 Säge, 1 Meissel und 1 Schlägel, 1 Knochenscheere, 6 krumme Nadeln von verschiedener Grösse (Packnadeln), 1 Tasterzirkel, 1 Meterstab mit Eintheilung in Centimeter und Millimeter, 1 Mensurir-Gefäss mit Eintheilung in 100, 50 und 25 Kubik-Centimeter, 1 Waage mit Gewichtsstücken bis zu 10 Pfund, 1 gute Lupe, blaues und rothes Reagenzpapier. Es wäre noch das zur Eröffnung des Rückenmarkskanals bequeme Rhachiotom (eine gekrümmte mit 2 parallelen verstellbaren Blättern versehene Säge) und 1 oder 2 Stichsägen, die besonders bei der Untersuchung der Knochen an der Schädelbasis nöthig sind, ferner mehrere Schwämme und ein Schöpfgefäss, als welches übrigens jede Tasse u. s. w. dienen kann, hinzuzufügen.

Je schärfer die Messer sind, desto besser lässt sich seciren. Für die Benutzung der Messer gilt die Regel, dass sie nicht wie bei der normalanatomischen Präparation wie eine Schreibfeder gehalten, sondern in die volle Faust gefasst werden, so dass der Daumen an die linke, die übrigen Finger an die rechte Seite des Heftes, dieses selbst aber in die Hohlhand zu liegen kommt. Auch sollen die Schneidbewegungen nicht mit dem Handgelenk gemacht werden, wobei nur ein kleiner Theil der Klinge zum Schneiden benutzt werden kann, sondern es soll die Bewegung hauptsächlich im Schultergelenk liegen, wodurch es ermöglicht wird, das Messer mit dem hinteren Ende seiner Schneide anzusetzen und in einem langen, glatten Schnitte ganz auszuziehen. Je grösser ein Schnitt ist, desto übersichtlicher ist er auch und Virchow behauptet daher geradezu, „dass ein grosser Schnitt, auch wenn er an sich falsch ist, einem kleinen, wenngleich richtigen Schnitte in der Regel, mehreren oder gar vielen kleinen Schnitten aber fast immer vorzuziehen ist.“ Nicht minder wichtig ist es, dass die Schnitte recht glatt sind, was man durch ziehendes Schneiden mit möglichster Vermeidung jedes stärkeren Druckes am besten erreicht. Es gilt dies besonders für alle weichen Organe, vor allem für das Gehirn, auf welches sich Virchow's Ausspruch bezieht „lieber falsche, aber glatte, als richtige und unebene Schnitte.“

Damit nicht durch schmutzige Messer die Organe beschmutzt oder gar Veränderungen, besonders der Farbe (Blut) vorgetäuscht

werden, die nicht vorhanden sind, muss man immer eine Schüssel mit reinem, in kalter Jahreszeit warmem Wasser zur Hand haben, um nach jeder Benutzung die Instrumente und — was eben so wichtig ist — die Hände abspülen zu können. Ueberhaupt darf bei der Section das Wasser nicht geschont werden und man sollte niemals unterlassen, die Leiche selbst von Zeit zu Zeit von dem anklebenden Blute und sonstigen Schmutz zu reinigen, weil sonst durch Cumulation schliesslich der ganze Cadaver mit Blut, Eiter und Koth besudelt ist, was in Verbindung mit den durch eingetrocknetes Blut u. s. w. beschmutzten Händen des Obducenten einen höchst widerlichen Anblick gewährt. Die einzelnen zu untersuchenden Leichentheile sollten in der Regel nicht in der zum Reinigen der Instrumente und Hände bestimmten Schüssel vom anhaftenden Blute, Eiter etc. befreit werden, sondern man bedient sich dazu am besten einer gewöhnlichen kleinen Giesskanne ohne Brause, mittelst deren man auch leicht die Stärke des aufzugiessenden Wasserstrahles modificiren kann. Für die Abfälle (Blut, Exsudate und Transsudate etc.) muss ein besonderes Gefäss (Eimer) bereit gehalten werden. Sehr bequem ist es für die Unterbringung der herausgenommenen Organe mit kleinem Rande versehene Holzteller zu haben, einen grösseren, um die bereits untersuchten Organe aufzunehmen, und einen kleineren für das jeweilig zu untersuchende Organ.

Instrumente und Chemikalien zur mikroskopischen Untersuchung*).

Es wird in vielen Fällen gut sein, gleich bei der Obduction ein Mikroskop nebst den nöthigen Instrumenten bei der Hand zu haben, um zweifelhafte Punkte durch dasselbe sofort aufklären zu können; in den meisten aber wird man leicht die zu untersuchenden Objecte mit nach Hause nehmen können, wo dann die Untersuchung mit mehr Ruhe und Bequemlichkeit vorgenommen werden kann.

Die für die Anfertigung mikroskopischer Präparate nöthigen

*) Ausführlichere Angaben hierüber findet man in meinem kürzlich erschienenen Buche: Cursus der normalen Histologie zur Einführung in den Gebrauch des Mikroskops sowie in das praktische Studium der Gewebelehre. Mit 100 Holzschnitten, Berlin 1878, Aug. Hirschwald.

Instrumente bestehen ausser einem Rasirmesser, einigen Skalpellen, einer Scheere und Pincette, wozu im Nothfall die für diese Zwecke im Allgemeinen etwas zu groben anatomischen Instrumente benutzt werden können, aus 2 Präparirnadeln (an einem längeren Stiele befestigten starken Nadeln), einigen Uhrgläschen oder Farbennäpfchen, Objektträgern und Deckgläschen, einem feinen Malerpinsel, etwas Fliesspapier und einem für frische Untersuchungen fast unentbehrlichen Doppelmesser*). Dasselbe besteht aus einer mit dem Heft fest verbundenen Klinge und einer zweiten, in einem Charnier beweglichen, welche durch Federn und Schrauben in beliebiger Entfernung von der ersteren festgestellt werden kann. Die einander zugekehrten Seiten der Klingen müssen natürlich ganz plan geschliffen sein. Bei dem Gebrauche desselben hat man nur darauf zu achten, dass die beiden Klingen möglichst parallel stehen, um eine gleichmässige Dicke der Schnitte zu ermöglichen, und dass sie in der gehörigen Entfernung von einander stehen, die je nach der beabsichtigten Untersuchungsweise und je nach der Consistenz des betreffenden Organes verschieden sein muss. Im Allgemeinen gilt in letzterer Beziehung als Regel, dass weichere Organe eine weitere Entfernung der Messer erfordern, welche auch zulässig ist, wenn man nur mit schwächeren Vergrösserungen untersuchen will. Damit der Schnitt nicht an der Fläche der Klinge zu sehr haftet, wodurch er leicht zerreissen kann, steckt man das Messer vor dem Gebrauche in Wasser, eine Vorsicht, die man auch beim Schneiden mit einem Rasirmesser anwenden muss. Da das Wasser an den Messern schlecht haftet, so kann man sich mit Vortheil einer Lösung von 2 Theilen Spiritus und 1 Theil zur Hälfte mit Wasser verdünnten Glycerins bedienen, welche die Klingen ganz gleichmässig benetzt. Ist das Messer auf diese Weise vorbereitet, so fasst man den Griff wie einen Violinbogen, setzt die Klingen mit ihrem vorderen Ende an derjenigen Stelle des Präparates, von welcher man den Schnitt haben will und welche man vorher auf irgend eine Weise zu spannen sucht, an, schiebt das Messer unter geringem Drucke bis an das Ende der Klingen nach vorn und zieht es endlich so weit als nöthig wieder zurück. Dabei passirt es

*) Für etwa 10 R.-Mk. sind solche Messer bei allen bedeutenderen Instrumentenmachern zu haben.

leicht, dass der Schnitt, wenn man das Doppelmesser ganz senkrecht ein- und ausgezogen hat, nicht zwischen den Klingen liegen, sondern an dem grossen Präparate hängen bleibt, weshalb man immer die entstandene Schnittspalte genau nachsehen oder mit dem Messer, sobald der Schnitt die hinreichende Grösse erreicht hat, eine kleine Seitwärtsbewegung zur Abtrennung desselben machen muss.

Von grosser Wichtigkeit für den Ausfall der mikroskopischen Präparate ist die Wahl der Zusatzflüssigkeiten. Bei an sich flüssigen Körpern bedarf es ja häufig gar keines weiteren Zusatzes, bei den übrigen wird man in den meisten Fällen, besonders wenn es sich um die Untersuchung gröberer pathologischer Veränderungen handelt, mit gewöhnlichem Wasser auskommen; bei allen feineren Untersuchungen aber und vor Allem, wenn Blut dabei eine Rolle spielt, müssen sogenannte indifferente Flüssigkeiten benutzt werden, seien es solche, die im Körper präformirt sind (Humor aqueus Serum etc.) oder künstlich bereitete, von denen eine $^1/_2$—1 pCt. Kochsalzlösung, die man sich ja leicht in Vorrath halten kann, für die meisten Fälle ausreicht. Sehr gute Dienste leistet in vielen Fällen, wo man es z. B. mit sehr gebrechlichen Zellen zu thun hat, das Jod, welches alle protoplasmatischen Theile schnell erhärtet oder auch, aus demselben Grunde, eine dünne (0,1 pCt.) Lösung von Osmiumsäure. Da die Jodtinctur auch als Reagenz vielfach in Gebrauch gezogen werden kann, so hält man sich eine Lösung von 1 Theil Jod und 3 Theilen Jodkalium in 100 Theilen Wasser vorräthig, die, um als blosse Zusatzflüssigkeit benutzt zu werden, entsprechend verdünnt werden muss (hellgelb). Gefärbte Präparate werden meist in Glycerin oder in eine concentrirte Lösung von Kali aceticum gelegt, weil darin die nicht gefärbten Theile sich aufhellen, wodurch natürlich die gefärbten um so deutlicher hervortreten.

Eines der wichtigsten Reagentien, besonders wegen ihrer aufhellenden Wirkung auf das Bindegewebe und ihrer, Schrumpfung und dadurch deutlicheres Hervortreten veranlassenden Wirkung auf die Kerne, ist die Essigsäure, welche man als wasserfreie (Eisessig) und verdünnte (1—5 pCt.) vorräthig halten sollte. Ebenfalls wichtig, besonders für den Nachweis von Fettkörnchen, die sich nicht lösen, während alle weichen Gewebe ausser den elastischen sich lösen, ist die Kali- oder Natronlauge, von welchen jene stärker wirkt als

diese; man benutzt sehr verdünnte (1 pCt.) und stärkere (33 bis 35 pCt.) Lösungen. Endlich muss auch eine dünnere (5—10 pCt.) Lösung von Salzsäure vorhanden sein, mittelst deren man Kalksalze zur Auflösung bringt. Die Anwendung dieser Reagentien geschieht am besten so, dass man zu dem fertigen Präparate von der einen Seite des Deckgläschens her einen oder nacheinander mehrere Tropfen davon zufliessen lässt, während man mit einem Stückchen Fliesspapier an der anderen Seite die Flüssigkeit unter dem Deckgläschen immer wieder wegsaugt. Man kann auf diese Weise die Art der Wirkung des betreffenden Reagens Schritt für Schritt unter dem Mikroskope verfolgen. Aber freilich lässt sich diese Methode nur dann anwenden, wenn durch den erzeugten Strom die Präparate nicht fortgeschwemmt werden können; im entgegengesetzten Falle muss man sich begnügen einen Tropfen des Reagens an die Seite des Deckgläschens zu bringen und ihn langsam diffundiren zu lassen (man nimmt in diesem Falle die Concentration etwas stärker) oder man muss auf die Beobachtung der Genese der reagentiellen Veränderungen verzichten und das Präparat von vornherein in einem Tropfen des Reagens zubereiten.

Mit grossem Vortheile können auch bei der frischen Untersuchung schon verschiedene Färbemittel angewendet werden, die alle das gemeinsam haben, dass sie die protoplasmatischen Theile, insbesondere die Kerne ausschliesslich oder doch intensiver als die Intercellularsubstanz färben. Ein fast momentan färbender und deshalb sehr bequemer Farbstoff ist das Methylanilin*), eine violette Anilinfarbe, die schon in (wässerigen) Lösungen von 1 pro Mille die Zellkerne in wenigen Minuten schön blau färbt. Sie ist noch durch ihr Verhalten zu amyloid degenerirten Geweben (welche hellroth gefärbt werden) besonders ausgezeichnet, wie später noch erwähnt werden soll. Die Präparate werden nach der Herausnahme aus der Farbe abgewaschen und in Wasser oder concentrirter Lösung von Kali aceticum untersucht, Glycerin zieht die Farbe sehr schnell aus. Ebenfalls sehr schöne Bilder giebt oft die blaue Färbung mit Haematoxylin, dem Farbstoffe des Campeche-Holzes, der nach einer Vorschrift von E. Klein folgendermassen zubereitet wird.

*) Sehr viele der jetzt gebräuchlichen violetten Tinten (Leonhardische etc.), so auch der sog. Tintenstift bestehen aus diesem Farbstoffe und können zu mikroskopischen Zwecken benutzt werden.

5 Gr. des officinellen Extr. ligni Campech. werden in einem Mörser mit 15 Gr. gepulverten Alaun sorgfältig verrieben, dazu allmählich unter Umrühren 25 Ccmtr. destillirtes Wasser; filtrirt; zu dem Filtrat 5 Gr. Alkohol. Der Filterrückstand kann wieder in einem Mörser mit 15 Ccmtr. Wasser, welches allmählich zugesetzt wird, verrieben werden, dann wird wieder filtrirt und dem Filtrat 2 Gr. Alkohol zugesetzt. Beide Flüssigkeiten werden gemischt und in einem Stöpselglase aufbewahrt. Wenn die Flüssigkeit sich trübt, wird wieder filtrirt. Zum Gebrauche nimmt man einige Tropfen in ein Uhrgläschen voll destillirtem Wasser. Nach der Färbung werden die Präparate wenige Minuten lang in destillirtes Wasser gelegt und dann in ganz reinem Glycerin oder Kali acet. untersucht.

Die Haematoxylinfärbung leidet an dem Uebelstande, dass sie durch die geringste Menge irgend einer Säure zerstört wird, während die oben erwähnte Anilinfarbe zwar durch Essigsäure ausgezogen wird, aber doch selbst nach Kochen der Präparate in Eisessig noch zur Färbung benutzt werden kann. Gar nicht durch Säure angegriffen wird die Carminfärbung, die sich jedoch für schnelle Färbungen nicht so gut eignet, weil dann das interstitielle Gewebe sich leicht mitfärbt.

Eine ammoniakfreie Carminfarbe bereitet man sich in der Weise, dass man ein Quantum gepulverten Carmin mit gleichen Theilen Aetzammoniak verreibt und dann in offenem Glase verdampfen und faulen lässt, bis die Lösung vollständig eingetrocknet ist. Dann löst man mit der dreifachen Menge (des ursprünglichen Carminquantums) destillirten Wassers und giebt dazu der besseren Conservirung wegen 1 Gr. Carbolsäure auf 100 Ccmtr. Lösung (Ranvier). Filtrirt. Zum Gebrauche kann man diese starke Lösung beliebig verdünnen.

Bei den Färbungen mit Carmin werden die Präparate nach der Herausnahme aus der Farbe in Wasser abgewaschen, dann für einige Minuten in eine dünne Essigsäure-Lösung (1 pCt.) gebracht und in Glycerin oder Kali aceticum untersucht.

Specieller Theil.

Die Obduction zerfällt in zwei Haupttheile:

A. Aeussere Besichtigung, Inspection.

B. Innere Besichtigung, Section im engeren Sinne.

A. Aeussere Besichtigung.

Die äussere Besichtigung ist in vielen Fällen für den Gerichtsarzt von der grössten Wichtigkeit, besonders in Bezug auf die Feststellung der Zeit des Todes, der Art des Todes u. s. w., während sie bei nicht gerichtlichen Sectionen in der Regel gegenüber dem Interesse, welches die inneren Organe darbieten, sehr zurücktritt. Da es nicht im Plane dieses Compendiums liegt, die bloss gerichtlich wichtigen Fragen ausführlich zu erörtern, so wird in Bezug auf die oben berührten Punkte auf die Lehrbücher der gerichtlichen Medicin verwiesen und hier nur auf diejenigen Punkte Rücksicht genommen, welche bei den gewöhnlichen Sectionen und auch in der Mehrzahl der gerichtlichen von Wichtigkeit sind.

Die äussere Besichtigung zerfällt in einen allgemeinen Theil, die Beschaffenheit des Körpers im Allgemeinen betreffend, und in einen besonderen, welcher sich mit der Beschaffenheit der einzelnen Theile befasst.

1. Aeussere Untersuchung des Körpers im Allgemeinen.

a. Allgemeine Körperverhältnisse.

Die allgemeinen Verhältnisse anlangend sind der Reihe nach Alter, Geschlecht, Grösse, Körperbau, allgemeiner Ernährungszustand und allgemeine Beschaffenheit der Haut zu berücksichtigen.

Der Körperbau kann kräftig, schwächlich, zart, missgestaltet etc. sein; letzteres besonders häufig von Rachitis herrührend. Der allgemeine Ernährungzustand wird nach der Fülle und Rundung der Formen, nach dem stärkeren oder schwächeren Hervortreten der Muskelbäuche und nach deren Dicke beurtheilt. Abmagerung kann auf zweierlei Weise zu Stande kommen: 1) durch Abnahme des Fettpolsters (Atrophia panniculi adiposi), welche sich dadurch kenntlich macht, dass man überall die Haut in grossen und dünnen Falten erheben kann. Bewegt man die beiden Finger, welche die Falten heben, hin und her, so kann man auch durch das Gefühl den grösseren oder geringeren Mangel des weichen Fettes unter der derben Cutis leicht und gut erkennen. Zu gleicher Zeit treten durch die dünne Hautbedeckung die Muskelbäuche mit scharfen Conturen deutlich hervor. 2) kann aber die Atrophie von der Muskulatur herrühren (musculäre Atrophie), in welchem Falle die Muskeln dünn und schmächtig erscheinen, ihre Conturen undeutlich sind, manche Vorsprünge z. B. Biceps, Waden gänzlich fehlen u. s. w. Natürlich kommen beide Formen sehr häufig neben einander vor, wie denn bei manchen auszehrenden Krankheiten in der That oft wenig mehr als Haut und Knochen übrig bleibt.

Die aufgehobene Falte vermag auch noch über andere Zustände der Haut Aufschluss zu geben, so über den Spannungsgrad derselben, der im umgekehrten Verhältniss zur Länge der Falte steht und über die Elasticität derselben. Wenn diese normal beschaffen ist, so muss die Falte, wenn man sie los lässt, alsbald wieder zurückgehen; im anderen Falle bleibt sie stehen, wie das z. B. bei Choleraleichen der Fall ist.

Hierher gehört auch noch die Beachtung der Farbe der Haut im Allgemeinen, zu deren Untersuchung etwaige Besudelungen der Leiche mit Blut, Koth, Schmutz und dergleichen durch Abwaschen entfernt werden müssen. Die gewöhnliche Farbe ist ein helles Weissgrau (Leichenblässe), welches vorzugsweise an den von der Kleidung bedeckt getragenen Stellen hervortritt. Diejenigen Theile, welche während des Lebens der Luft und dem Lichte ausgesetzt und dadurch „gebräunt“ waren, behalten auch im Tode diese Färbung bei. Das Braun ist besonders bei Individuen aus den untersten Volksschichten oft so intensiv und so weit über Hals und Brust verbreitet, dass man selbst in Versuchung kommen kann, dasselbe

mit dem Braun des Melasma suprarenale (bronzed skin) zu verwechseln. Diese dem Morbus Addisonii zukommende Färbung ist aber über den ganzen Körper verbreitet und besonders auch am Bauche vorhanden, der von der ersten Form nicht berührt zu werden pflegt. Es sei übrigens gleich hier bemerkt, dass die Broncehaut, selbst wenn sie mit ähnlicher Veränderung der Mundschleimhaut verbunden ist, durchaus nicht mit Sicherheit auf Erkrankung der Nebennieren schliessen lässt, da sie auch ohne diese, ebenso wie umgekehrt, vorkommt. Eine allgemeine hellgelbe (citronengelbe) Farbe rührt von Gallenfarbstoff her (Icterus) und ist in der Regel im Gesicht und an der Stirne am deutlichsten zu erkennen. Bei lange bestehendem intensivem Icterus kann sie in's Dunkelgelbe und selbst Schwärzliche (Icterus melas) übergehen. Auffällig bleiche (wachsbleiche) Haut deutet auf Anämie resp. Oligämie, sei es acute (Verblutung), sei es chronische hin; fahle (erdfahle) Färbung findet man bei manchen Cachectischen (z. B. bei Krebsleiden etc.), schmutzig graue, besonders an den dem Lichte ausgesetzten Stellen, nach anhaltendem Gebrauche von Silbersalzen (Argyrie).

b. Zeichen des Todes und der Verwesung.

Besonders wichtig für den Gerichtsarzt, aber auch, wegen der Beurtheilung mancher Veränderungen der inneren Organe, für alle anderen Fälle, sind die von der Fäulniss abhängigen Färbungen der Haut, welche uns zu der zweiten Gruppe der allgemeinen Betrachtungen, zur Untersuchung der Zeichen des Todes und der etwa schon eingetretenen Verwesung führen. Man hat hierbei zweierlei verschiedene Färbungen zu unterscheiden, einmal die grünliche Verwesungsfarbe, die durch die Fäulniss der Gewebe entsteht und zuerst an den seitlichen Partien des Bauches, dann an den Zwischenrippenräumen u. s. w. erscheint, also überall da, wo Eingeweide der Oberfläche am nächsten liegen, dann die hell- oder dunkelrothe, verwaschen rothe, blaurothe Färbung, welche zunächst an den tief liegenden Theilen in getrennten Flecken (Todtenflecken) oder über eine grössere Fläche verbreitet vorkommt und von dem Blute herzuleiten ist. Diese Flecken können durch zwei Ursachen entstehen; entweder sie beruhen auf einfacher Senkung des Blutes innerhalb der Gefässe (Hypostase, hypostatische

Flecken), oder sie sind durch Diffusion des Blutfarbstoffes aus den Gefässen in das umgebende Gewebe entstanden (Diffusionsflecken, eigentliche Todtenflecken). Beide sind, abgesehen von der mehr verwaschenen rothen Färbung der letzteren, leicht dadurch zu unterscheiden, dass die hypostatische Röthung durch Druck (Wegdrängen des noch in den Gefässen befindlichen Blutes) zum Verschwinden gebracht werden kann, die Diffusionsröthe nicht. Einen höheren Grad der letzteren Form stellen die schmutzig blaurothen Streifen dar, welche durch Diffusion des Farbstoffes aus den grösseren Hautvenen entstehen, und oft das gesammte Hautvenengeflecht sichtbar machen. Bei der gewöhnlichen Lage der Leichen treten die Todtenfärbungen zuerst und am intensivsten am Rücken und Nacken auf; sie erscheinen aber in ganz gleicher Weise auch an der Brust, dem Hals und Gesicht, wenn diese Theile zufällig am tiefsten lagen, und wenn man nicht hieran denkt, könnte in solchem Falle leicht eine Verwechselung mit cyanotischer, krankhafter Färbung begangen werden.

Die Todtenflecken, welche niemals Hervorragungen an der Hautoberfläche bedingen, müssen bei gerichtlichen Sectionen immer eingeschnitten werden, um Verwechselungen mit Blutextravasaten vorzubeugen. Bei der hypostatischen Form tritt auf den Durchschnitten innerhalb des ungefärbten Gewebes flüssiges Blut aus den eröffneten Gefässchen; die Diffusionsflecken sind durch die diffuse nicht entfernbare Röthung des Gewebes selbst charakterisirt, während bei Blutungen, die häufiger kleine Buckel auf der Haut bilden, das geronnene oder auch flüssige Blut im Gewebe liegt und in der Regel wenigstens zum Theil daraus entfernt werden kann. Je flüssiger das Blut einer Leiche ist, (besonders bei Erstickung, acuten Infectionskrankheiten etc.) desto reichlicher sind auch die Todtenflecken.

Ein zweites wichtiges Todeszeichen ist die Leichenstarre, welche zuerst an den Kiefermuskeln beginnt, allmählig von oben nach unten fortschreitet und in derselben Reihenfolge auch wieder verschwindet. Je kräftiger das Individuum war und von je kürzerer Dauer die Krankheit desto stärker und länger dauert die Muskelstarre — am stärksten bei Cholera, wo die scharf vorspringenden dicken Muskelbäuche, die kaum bezwingbare Contraction derselben in Verbindung mit der cyanotischen Färbung der Haut schon von Weitem die Diagnose ermöglichen. Am schnellsten verschwindet die

Starre bei cachectischen Krankheiten. Sobald die Starre einmal gewaltsam gelöst worden ist, tritt sie nicht wieder ein.

2. Aeussere Untersuchung der einzelnen Körpertheile.

Die Untersuchung der einzelnen Theile hat am Kopfe zu beginnen und sich dann auf den Hals, die Brust, den Unterleib, die Rückenfläche, den After, die äusseren Geschlechtstheile und endlich auf die Glieder zu erstrecken. Die Gerichtsärzte haben dabei besonders ihre Aufmerksamkeit au das etwaige Vorhandensein von fremden Gegenständen in den natürlichen Oeffnungen, auf die Beschaffenheit der Zahnreihen und die Beschaffenheit und Lage der Zunge, sowie endlich auf etwa vorhandene Verletzungen zu richten. Erkennbare Eiterung oder Granulationsbildung resp. Narbenbildung an denselben, ferner das Klaffen derselben und der Befund von geronnenem Blut auf denselben lassen den Schluss mit mehr oder weniger Sicherheit zu, dass dieselben vor dem Tode entstanden sind.

Was die übrigen Veränderungen angeht, so sind zunächst

a. Grössen- und Gestaltsveränderungen zu beachten. Dahin gehört z. B. die Ausdehnung und umgekehrt die Einsenkung des Bauches, dahin die Anschwellungen besonders der Glieder durch Oedem der Haut und des Unterhautgewebes. Dieses documentirt sich äusserlich durch die teigige Consistenz der Theile und durch das Stehenbleiben der Fingereindrücke. Auf dem Durchschnitte erscheint das Fettgewebe schwappend, ganz mit klarer Flüssigkeit infiltrirt, die sich allmählich in der Tiefe des Schnittes immer mehr ansammelt. Bei lange bestehendem Oedem hat das Bindegewebe eine weisse Farbe und ist verdickt. Bemerkenswerth ist das Mangeln des in anderen Fällen gerade sehr stark vorhandenen Oedems der äusseren Geschlechtstheile bei der Trichinose, bei welcher die ödematöse Schwellung an die Nähe von quergestreiften Muskeln geknüpft ist. Neben den Grössenverhältnissen der Theile im Ganzen hat man auch speciell diejenigen der Haut und ihrer einzelnen Theile zu beachten, also Verdickung resp. Verdünnung des Epithels oder des Coriums oder beider zusammen etc. und muss an veränderten Stellen durch Einschnitte sich von dem gegenseitigen Verhältniss der Theile eine Anschauung verschaffen.

b. Bei der Betrachtung der Färbung der einzelnen Theile muss

man sich gegenwärtig halten, dass besonders die durch Blut hervorgerufenen Färbungen, soweit es sich um Füllung der Gefässe handelt, nach dem Tode zum grössten Theile vollständig verschwunden sind; nur die durch Stauung in dem Venensystem hervorgerufenen und meist mit Erweiterung von Gefässen verbundenen sogenannten cyanotischen, bläulichen oder blaurothen Färbungen der Nase, Lippen, Fingerspitzen etc. sind meist auch nach dem Tode noch deutlich sichtbar. Sehr wichtig sind dann die durch Blutergiessungen erzeugten Veränderungen, welche bald grösser sind (traumatische), bald kleiner, selbst punktförmig (morb. maculosus Werlhofii, haemorrhag. acute Exantheme, Endocarditis ulcerosa). Eine verwaschene Röthung der Haut deutet, wenn Todtenflecke auszuschliessen sind, darauf hin, dass schon vor dem Tode Extravasate bestanden, während die gelblichen oder grünlichgelben Höfe um Extravasate (hämatogener partieller Icterus) auf längeres Bestehen der Blutergüsse schliessen lassen.

Bräunliche Färbung besonders in zahlreichen kleinen Herdchen ist gewöhnlich die Folge umschriebener entzündlicher Processe und erscheint deshalb oft an Narben z. B. an Unterschenkelgeschwüren oder sie kommt angeboren in Form der bekannten Leberflecken, Pigmentmäler etc. vor. Im Gegensatze zu den Pigmentnarben kommen auch ganz weisse vor, die um so mehr hervorstechen, je mehr die übrige Haut gefärbt ist (z. B. bei bronzed skin). Eine fleckig-weisse Färbung kommt als partieller Albinismus besonders an den Geschlechtstheilen zur Beobachtung.

3. Aeussere Untersuchung neugeborener Kinder.

Da bei neugeborenen Kindern die Frage nach der Reife und der Entwickelungszeit derselben oft von der grössten Wichtigkeit ist, so sollen hier im Zusammenhange diejenigen Punkte aufgeführt werden, auf welche zur Beantwortung dieser Fragen neben den vorher angeführten allgemeinen Verhältnissen zu achten ist.

Die Länge neugeborener reifer Kinder beträgt im Mittel 50 bis 51 Cmtr., für Knaben im Allgemeinen etwas mehr als für Mädchen; für die fünf letzten Mondsmonate des fötalen Lebens beträgt die in Centimetern ausgedrückte Grösse im Allgemeinen das Fünffache der Monatszahl, so dass man also im gegebenen Falle

nur die gefundene Länge in Centimetern z. B. 30 mit 5 zu dividiren hat, um das Alter (6 Monat) zu bestimmen. Das Gewicht reifer Knaben ist im Mittel 3300 Gr., reifer Mädchen 3250 Gr. Die allgemeine Betrachtung der Haut erstreckt sich besonders auf ihre Spannung (fest und straff, nicht gerunzelt), ihre Farbe (nicht mehr roth, sondern weiss) und ihren Besatz mit Wollhaaren, die beim reifen Fötus nur noch an den Schultern deutlich vorhanden sind. Die Nabelschnur, welche im Ganzen 48—56 Cm. erreicht, inserirt sich etwas unterhalb der Körpermitte und fällt am 5.—8. Tage nach der Geburt ab.

Besonderer Aufmerksamkeit bedarf die genauere Untersuchung des Kopfes, welche wichtige Aufschlüsse geben kann. Da ist zuerst die Länge der Haare zu beachten, welche bei reifen Kindern etwa 2—3 Cm. lang sind, ferner die Grösse der Fontanellen, von denen die vordere, grosse 2—2,5 Cm. lang ist (reife Frucht), dann die Grösse der verschiedenen Durchmesser (Kopfumfang 34,5 Cm., grader Durchmesser von der Glabella bis zum Hinterhaupt 11,5 Cm.; vorderer querer, an dem Ende der Coronarnath 8 Cm.; hinterer querer, an den Scheitelbeinhöckern 9 Cm.; langer schräger, vom Kinn zum höchsten Punkte des Hinterhauptes 13,5 Cm.; kurzer schräger, vom vordersten Punkte des Nackens zum entferntesten Punkte der Stirne [ungenau] 9,5 Cm.). Endlich folgt noch die Betrachtung der Augen, an denen die Pupillarmembran von dem 8. Mondsmonat an fehlt, und die Betastung der Nasen- und Ohrknorpel, welche sich bei reifen Früchten hart anfühlen. An den oberen Extremitäten sind die Nägel der Finger zu untersuchen, welche bei reifen Früchten hart, hornartig sind und die Fingerspitzen etwas überragen; dann sind die Querdurchmesser der Schultern (11 Cm.) sowie der Hüften (an den Trochant. 9 Cm.) zu bestimmen und endlich die Geschlechtstheile zu untersuchen. Bei Knaben steigt der Hoden im 7. Monat in den Hodensack hinab, bei der rechtzeitigen Geburt befinden sich beide Hoden in dem runzeligen Hodensack. Bei reifen Mädchen sind die grossen Schamlippen in der Regel so lang, dass sie Clitoris und Nymphen bedecken, manchmal jedoch ragen letztere noch etwas hervor. (Ueber die Untersuchung des Epiphysenkerns des Oberschenkels s. bei Extremitätenknochen.)

4. Krankheiten der Haut und des Unterhautgewebes.

Wenn wir nun zu einer Betrachtung der Erkrankungen der Haut und des subcutanen Gewebes übergehen, so muss im Voraus bemerkt werden, dass es nicht in der Aufgabe dieses nur die Diagnostik am Todten behandelnden Compendiums liegen kann, sämmtliche Hautkrankheiten genau zu besprechen, von denen ein grosser Theil ja auch wohl zufällig an der Leiche gefunden wird, aber doch im Wesentlichen nur am Lebenden in voller Ausbildung zur Beobachtung kommt und deren Erkennung in den Lehrbüchern der Dermatologie gelehrt wird. Es sollen hier vielmehr nur jene Erkrankungen genauer berücksichtigt werden, welche mit inneren Erkrankungen im Zusammenhang stehen oder doch stehen können, oder welche überhaupt ein grösseres pathologisch-anatomisches Interesse haben.

a. Allgemeine Veränderungen.

1. Von aussen nach innen zu vorschreitend finden wir zunächst gewisse Veränderungen der **Epidermis,** von denen zuerst die abnorme Absonderung der obersten (Horn) Schichten zu nennen ist. Während an der normalen Haut die Abschilferung der ältesten Schichten ganz allmählich und insensibel vor sich geht, findet man als Folge sowie als Begleiterscheinung vieler Hautaffectionen eine in kleineren oder grösseren zusammenhängenden Massen erfolgende Abstossung der Epidermis. Eine Abschilferung in kleinen Plättchen findet man z. B. bei der Psoriasis, ferner bei Pityriasis versicolor, wobei sie durch ihre bräunliche Färbung ausgezeichnet sind; grössere Blättchen lösen sich nach manchen acuten Exanthemen ab, z. B. Masern und endlich eine Ablösung in grossen zusammenhängenden Fetzen (z. B. von ganzen Fingern oder der Hand) deutet meist auf vorhergegangenen Scharlach hin. Diese Abblätterung bei sonst normaler Haut darf nicht verwechselt werden mit der postmortalen Loslösung der Epidermis über entzündeten Stellen der Haut (Erysipel), oder des subcutanen Gewebes (Phlegmone), wobei immer unter der entfernten Epidermisschicht eine nässende, meist geröthete oder missfarbig grünlich gefärbte Fläche erscheint. Derselbe Effect kann unabhängig von Entzündung auch durch die Fäulniss allein

bewirkt werden — die übrigen Fäulnisserscheinungen schützen dann vor Verwechselung.

Etwas anderes ist die Abhebung eines Theiles der Epidermis durch eine Flüssigkeit und die Bildung von Blasen. Auch dieses kann durch die Fäulniss bewirkt sein; die Blasen enthalten dann in der Regel eine verwaschen schmutzig-rothe Flüssigkeit. Dasselbe findet man bei frischen Leichen an solchen Stellen, wo schon im Leben Fäulnissprocesse bestanden, also z. B. über gangränösen Stellen.

Verschieden davon sind jene blasenartigen in der Regel nur sehr kleinen Abhebungen der Epidermis, welche nicht als zufällige Complication, sondern als wesentlicher Krankheitsbefund erscheinen. Je nach der Beschaffenheit des Inhaltes unterscheidet man die eigentlichen Bläschen (vesiculae), oder, wenn sie grösser sind, Blasen (bullae) mit klarem, wässrigem Inhalt von den Pusteln (pustulae), die mit Eiter gefüllt sind. Die letzteren können aus den ersteren hervorgehen und man findet dann Bläschen und Pusteln nebeneinander.

2. Die tiefere Schichte der Haut, die eigentliche **Cutis** ist in ihrer Integrität auf die Integrität der Epidermis angewiesen; da wo diese aus irgend einer Ursache entfernt ist, trocknet die Lederhaut durch Verdunstung zu einer festen, braunen, pergamentartigen Masse ein, entweder, wie Durchschnitte lehren, nur in ihren oberen Partien oder in ihrer ganzen Dicke. Sie erleidet nicht selten durch starke Ausdehnung resp. durch Druck eine Atrophie; häufiger sind Verdickungen, die, wenn sie in Form distincter, fester, hirsekorn- bis linsengrosser Vorragungen erscheinen, als Knötchen, Papulae bezeichnet werden. Sie können durch Entzündung, Hämorrhagie, Geschwulstbildung etc. erzeugt sein. — Von den Farbenveränderungen der Haut ist schon früher die Rede gewesen.

b. Die einzelnen Erkrankungsformen.

1. Die **Hämorrhagien** der Haut unterscheidet man je nach ihrer Grösse und Form in Petechien, kleine rundliche Blutflecke, in Vibices, kleine Blutstreifen und in Ecchymosen, grössere Blutergüsse. Die letzteren sind meist traumatischer Natur und viel weniger interessant als die kleineren, welche vorzugsweise bei acuten Exanthemen, Morbus maculosus Werlhofii etc. vorkommen. Besonders

merkwürdig ist jene kleinste Form, welche, mit ähnlichen Blutergüssen in der Conjunctiva und Mundschleimhaut verbunden, bei Endocarditis ulcerosa in Folge von Embolie der Hautarterien neben kleinen Abscesschen vorkommt, deren später noch gedacht werden soll.

2. Die **Entzündungen** sind

a. solche, die in kleinen Herden, meist multipel auftreten. Es gehören hierher vorzugsweise die die Dermatologen hauptsächlich beschäftigenden Affectionen, welche daher nur kurz erwähnt werden. Die squamösen, mit Abschuppung von Epidermis einhergehenden Entzündungen werden durch die Psoriasis repräsentirt; zu den eigentlichen Bläschenefflorescenzen gehören die Miliaria (Sudamina, Schweissfriesel), kleinste, ganz durchsichtige, Thautröpfchen ähnliche, oder weissliche oder röthliche multiple Bläschen, in deren Umgebung jede Spur von entzündlicher Veränderung fehlt; ferner die Herpesbläschen (Herpes facialis, progenitalis, Zoster), welche gleichfalls klare Flüssigkeit enthalten, aber auf leicht entzündeter Grundlage stehen und durch Platzen Borken- und Geschwürsbildung bewirken können, endlich das Eczema vesiculosum (das Anfangsstadium der Eczeme), welches durch helle Bläschen charakterisirt ist, die auf einem stark entzündeten, besonders durch collaterales Oedem geschwollenen Boden sitzen. In späteren Stadien können sie eiterig sein oder Krusten und Borken bilden. Hierher gehört ferner der Pemphigus mit grossen Blasen, die serösen, oder serös-eiterigen Inhalt haben können. Als P. neonatorum findet er sich schon bei neugeborenen Kindern und abgestorbenen Früchten, besonders an der Hohlhand und Fusssohle und erweckt immer den Verdacht von Syphilis; die Bläschen platzen leicht und man findet dann nur grosse, rundliche, abgelöste Epidermismassen, unter denen eine nässende, dunkelrothe oder blaurothe Fläche erscheint.

Endlich sind, wenngleich sie ja sonst nicht mit den vorhergehenden auf gleiche Stufe gestellt werden können, auch die Pockeneruptionen noch hierher zu zählen, die ebenfalls zuerst klaren, wässerigen, später freilich eiterigen Inhalt beherbergen, sich aber von allen vorherbesprochenen Bläschen und Pusteln durch eine centralgelegene Delle auszeichnen. Die Pockenpustel liegt zwischen Schleim- und Hornschicht und hat einen fächerigen Bau. In die Pockenefflorescenz kann ebensowohl wie in andere, z. B. in die

Pemphigusblase Blut gelangen: hämorrhagische Pocken, bei welchen aber meistens die Efflorescenz einen mehr papulösen Charakter behält und wenig charakteristisch ist. Sowohl in dem Inhalte der Pockeneffloreszenzen, besonders so lange sie noch keinen Eiter enthalten, als auch in der darunter liegenden Haut finden sich Micrococcen, welche letzteren man unschwer an frischen Doppelmesserschnitten nach Behandlung mit Eisessig oder verdünnter Alkalilauge auffinden kann. Sie haben in der Regel ihren Sitz in Gefässen.

Von reinen pustulösen Entzündungen (ohne bläschenförmiges Vorstadium) sind, wenn wir von den bei den Drüsen und Haaren zu erwähnenden Acnepusteln und Furunkeln absehen, nur wenige zu nennen. Das sind die Impetigopustel und jene kleinen embolischen Abscesschen, welche oben schon bei den Hämorrhagien erwähnt wurden. Sie finden sich über den ganzen Körper zerstreut und sind mit den Hämorrhagien oft in der Weise combinirt, dass um ein kleines gelbes Centrum ein hämorrhagischer Hof sich zeigt. Sie kommen nur bei der malignen Form der ulcerösen Endocarditis vor, bei welcher, wie später noch ausführlicher mitgetheilt werden soll, die thrombotischen Massen grosse Haufen von Micrococcen enthalten. Dem entsprechend kann man denn auch leicht auf Querschnitten der frischen oder in absolutem Alkohol rasch schnittfähig gemachten Haut inmitten einer jeden Hämorrhagie, eines jeden Abscesschens ein mit Micrococcen ausgefülltes Gefäss nachweisen.

Die papulösen Entzündungen sind die letzte Form dieser Gruppe und umfassen den Lichen, Prurigo und das papulöse Syphilid mit entzündlicher Wucherung im Papillarkörper.

b. Durch ihre Verbreitung über grössere Strecken hin unterscheiden sich das Erysipel (Entzündung der Cutis) und die demselben nahe stehende Phlegmone (Entzündung des subcutanen Gewebes) von den seither betrachteten, in Form kleiner Herde auftretenden Entzündungen. Die für das Erysipel im Leben charakteristische Röthe verschwindet im Tode oft fast gänzlich und man ist dann nur auf die diffuse Schwellung der Haut und des Unterhautgewebes, sowie auf ihre Infiltration mit einer trüben zellenreichen Flüssigkeit angewiesen. Auf mikroskopischen Durchschnitten zeigen sich im frischen Stadium zahlreiche junge Zellen, besonders längs der

Gefässe; später sind dieselben fettig zerfallen; auch sind Micrococcen in den Lymphgefässen gefunden worden, ebenso wie in dem Inhalt von Blasen, die häufig auf der erysipelatös erkrankten Haut aufschiessen.

Da schon beim einfachen Erysipel das subcutane Gewebe stets durch Schwellung und Infiltration mit jungen Zellen betheiligt ist, so ist es leicht verständlich, dass sich durch Zunahme dieser Veränderungen eine eiterige Entzündung dieses Gewebes etabliren kann, welche man als Phlegmone bezeichnet; man findet dann neben der Röthung und Infiltration der eigentlichen Cutis das subcutane Gewebe angeschwollen, seine Maschenräume mit einer trüben, gelblichen, puriformen oder rein eiterigen Flüssigkeit erfüllt: Erysipelas phlegmonosum.

Es kann diese Phlegmone aber auch selbständig vorkommen und dann ist sie sehr häufig traumatischer Natur. Sie hat eine grosse Neigung sich flächenhaft auszubreiten, weil sie durch die oberflächliche Fascie abgehalten wird in die Tiefe zu dringen. Besteht sie längere Zeit, so kann die gesammte Haut auf grosse Strecken hin von der Fascie abgelöst werden und man findet dann also eine grosse Höhle, an deren Wandungen noch mehr oder weniger grosse Fetzen des vereiterten subcutanen Gewebes hängen. Es tritt diese Veränderung besonders gern dann ein, wenn die Entzündung nicht eine rein eiterige, sondern eine jauchige ist: Phlegmone maligna, ichorosa, gangraenosa. Es können dabei secundäre Ernährungsstörungen an der Haut eintreten, dieselbe kann necrotisiren. Die maligne Phlegmone ist häufig die Folge von mit Hämorrhagien verbundenen Quetschungen und es hat daher der Inhalt der Höhle oft ein missfarbiges bräunliches Aussehen. Die Wandungen sind häufig noch mit frischen Hämorrhagien bedeckt und haben ebenfalls eine schmutzige, grünlich schiefrige Färbung.

3. Die eben erwähnte Form der **Necrose der Haut** (Brand) ist dadurch ausgezeichnet, dass das Gewebe in eine weiche, schmierige, pulpöse, missfarbig grünliche und bräunliche Masse verwandelt ist (Gangraena humida). Sie kommt oft über grosse Strecken verbreitet vor und wird am häufigsten als sog. Druckbrand über dem Kreuzbein, den Trochanteren, den Dornfortsätzen der Rückenwirbel, den Fersen etc. beobachtet. Auch der Erfrierungsbrand, welcher am häufigsten an den Füssen beobachtet wird, ist seinem

Wesen nach ein feuchter Brand, welcher sich aber zuweilen secundär durch Eintrocknung nach Entfernung der Epidermis in einen trockenen verwandelt. Eine besondere Stellung nimmt der sog. Wasserkrebs (Noma) ein, eine an gewissen Orten endemische putride Gangrän der Haut der Wangen, Lippen und Nase, die aber nicht primär, sondern secundär von der Schleimhaut der Mundhöhle aus entsteht. In allen diesen Fällen zeigt das Mikroskop in der trüben, stinkenden Flüssigkeit, in welche die Gewebe zerfallen, körnige Detritusmassen, viel Fett in flüssigem und krystallinischem Zustande, Krystalle von Leucin (kugelförmig), Tyrosin (nadelförmig, in Garbenform angeordnet), phosphorsaurer Ammoniak-Magnesia (Sargdeckelform) und endlich zahllose sich lebhaft bewegende Fäulnissbacterien von den verschiedensten Formen und Grössen (s. Seite 23). Die Brandjauche nimmt nach Virchow auf Zusatz von Salpetersäure eine rosige Färbung an.

Dem feuchten Brand steht der trockene, die Gangraena sicca, auch Mumification genannt, gegenüber, bei welcher die Haut (und das Unterhautgewebe) in eine feste, schwarze oder schwarzbraune Masse verwandelt ist. Zuweilen ist auch diese Form durch Druck erzeugt und sitzt dann an den eben genannten Stellen; häufiger findet sie sich an den Spitzen der unteren Extremitäten, wo sie durch Verstopfung einer grösseren Arterie oder in Folge von anderen Kreislaufsstörungen auftritt. Das letztere ist bei der sog. Gangraena senilis, dem Greisenbrande der Fall, bei dem in der Verkalkung der Arterienwandungen und der dadurch gegebenen Beeinträchtigung des Lumens ein prädisponirendes Moment liegt. Freilich ist es selten, dass durch diese Veränderungen direkt, in Folge einer von ihnen erzeugten Thrombose der Arterien, der Brand entsteht, vielmehr sind es fast immer kleine, peripherische Verwundungen, welche eine Entzündung erzeugen, die einen progressiven brandigen Charakter annimmt. Dabei entstehen dann allerdings secundäre Thrombosen in den Arterien, die sich centripetal weiter erstrecken können, aber man wird in solchem Falle an der Beschaffenheit der Thrombusmassen das allmähliche Fortschreiten von unten nach oben erkennen können. Jedenfalls müssen in allen Fällen von solchem sog. spontanen Brand die entsprechenden Gefässe später genau untersucht werden.

Als weissen Brand (Gangraena alba) hat man eine Ne-

crose der Haut bezeichnet, die sich bei starker Ausdehnung z. B. über Geschwülsten, dann aber auch bei Verbrennungen zuweilen findet und bei welcher die Cutis in eine weisse, zerreibliche Masse verwandelt ist.

Von allen seither betrachteten Brandformen, welche das Gemeinsame haben, dass sie durch Ernährungsstörungen herbeigeführt werden, ist der sog. Hospitalbrand (Gangraena nosocomialis) verschieden, der als eine infectiöse Wundkrankheit erscheint. Die von ihm ergriffenen Wunden zeigen eine graue, schmierige Oberfläche, von der die graue Masse nur zum Theil entfernt werden kann, da das Gewebe selbst sich in dieselbe umgewandelt hat — Wunddiphtheritis. Die grauen Massen bestehen zum grössten Theile aus Micrococcen (kleinsten Kügelchen, die sich zu rosenkranzförmigen Ketten oder zu grossen Haufen [Rasen] aneinanderlagern, welche sich durch ihr gleichmässiges Korn und ihren eigenthümlichen Glanz auszeichnen) und Bacterien (kürzeren oder längeren stäbchenförmigen Gebilden, die häufig schlängelnde, schiessende etc. Bewegung zeigen, aber auch zu vielgliederigen Ketten oder zu Haufen vereinigt vorkommen, welche letzteren sich von den Micrococcenhaufen durch eine grössere Menge einer durchsichtigen gallertigen Zwischensubstanz auszeichnen). Um diese Gebilde gut zu sehen, setzt man den mikroskopischen Präparaten etwas dünne Kalilauge zu, welche die meisten organischen Theile zerstört, aber die Organismen ganz unverändert lässt. Von der Unterscheidung der Micrococcen und Fett soll später bei geeigneter Gelegenheit noch die Rede sein.

4. Die **Geschwüre** der Haut sind entweder flache (einfache) oder Hohlgeschwüre (mit enger Oeffnung), von denen man wieder die sinuösen Geschwüre mit unterminirten Rändern und die Fistelgeschwüre unterscheiden kann, bei welchen das Geschwür nur in einer Richtung sich entwickelt hat, so dass ein engerer oder breiterer geschwüriger Kanal entstanden ist. Am häufigsten findet man dieselben bei Knochen- und Gelenkkrankheiten, in Folge des Durchbruchs der Eitermassen nach aussen, aber auch bei Erkrankungen seröser Höhlen (ebenfalls durch Durchbruch von Exsudaten) und schleimhäutiger Kanäle, meist durch perforirende Geschwürsbildung; man nennt sie in diesen Fällen perforirende Fisteln. Dienen die Fistelgänge zur Entleerung von Secreten, so sind es

Secretfisteln (Thränen-, Speichel- Harnfisteln). Je nach der Beschaffenheit der im Grunde der Geschwüre sitzenden Fleischwärzchen (Granulationen) unterscheidet man atonische Geschwüre mit kleinen, blassen Granulationen und fungöse Geschwüre mit stark gewucherten Granulationen (Caro luxurians); durch schnelle Umwandlung der Granulationen in derbes festes Bindegewebe entsteht das indurirte Geschwür, während umgekehrt durch Neigung zu Zerfall das eiternde, phagedänische, gangränöse Geschwür ausgezeichnet ist.

Aus verschiedenen der früher erwähnten Hautaffectionen können Geschwüre hervorgehen, worauf schon bei einzelnen aufmerksam gemacht worden ist, und es werden auch später bei Besprechung der geschwulstartigen Neubildungen an der Haut noch andere zu erwähnen sein, welche vorzugsweise die fressende Form der Geschwüre darstellen — es bleiben deshalb für jetzt nur noch einige Formen übrig, unter denen das Unterschenkel- oder gemeinhin sogenannte Fussgeschwür am häufigsten zur Beobachtung kommt. Dasselbe ist ein exquisit atonisches Geschwür, mit dicken, callösen Rändern, meist ohne jede Tendenz zur Vernarbung, mit chronisch entzündeter indurirter Umgebung und ebensolchem Grunde. Sehr häufig sieht man neben noch offenen Geschwüren Narben von solchen, die sich in der Regel durch ihre bräunliche Pigmentirung auszeichnen. Die Geschwüre können eine enorme Flächenausdehnung sowohl in longitudinaler wie circulärer Richtung erhalten, so dass selbst der grösste Theil des Unterschenkels davon eingenommen wird. Nach der Tiefe zu wird ihrem Vordringen bald durch die Tibia Halt geboten, die sehr häufig eine umschriebene ossificirende Periostitis zeigt, aber auch in den Process mit hineingezogen werden kann, so dass eine oberflächliche Necrose oder selbst eine Osteomyelitis entsteht.

Von anderen Geschwüren seien nur noch erwähnt die varicösen, welche über Venenerweiterungen sich bilden, die arthritischen, welche durch Durchbruch der Tophi nach aussen entstehen und der scorbutischen, die sich durch ihren hämorrhagischen Charakter auszeichnen.

5. Als Ausgänge der Geschwüre finden wir **Narben,** die durch ihre Beschaffenheit zuweilen einen Rückschluss auf die Processe gestatten, aus denen sie hervorgegangen sind. So sind z. B. strahlige, wulstige,

starke Narben in der Regel Folgen von ausgedehnten Verbrennungen oder Aetzungen; unregelmässig pigmentirte, nierenförmige, glänzende, stellenweise vertiefte bleiben nach syphilitischen Geschwüren zurück; die länglichen, kleinen, querstreifigen und silberglänzenden, nur in den tieferen Schichten der Haut liegenden und in grosser Zahl besonders am Bauche und an den Oberschenkeln befindlichen, gewöhnlich sogenannten Schwangerschafts-Narben rühren von einem Auseinanderweichen der Bindegewebsbündel der Haut in Folge starker Ausdehnung derselben her, sind also keine eigentlichen Narben. Die Ausdehnung ist zwar in den meisten Fällen durch Schwangerschaft bedingt, kann aber ebensogut durch starken Ascites, durch Anasarca, durch Fettanhäufung im Panniculus etc. hervorgebracht sein.

6. Von den **epithelialen Anhangsgebilden** der Haut, den Haaren und Nägeln sowie den Drüsen sind abgesehen von den später zu erörternden Pilzkrankheiten hier nur wenige Veränderungen zu erwähnen.

a. Fehlen der Kopfhaare vor der gewöhnlichen Zeit kann auf angeborenen Verhältnissen beruhen oder durch Erkrankung (Typhus, Syphilis etc.) herbeigeführt sein. Ein in rundlichen Flecken auftretendes Ausfallen, richtiger Abbrechen dicht über dem Hautniveau in Folge von eigenthümlicher Ernährungsstörung der Haare bildet die Alopecia areata, Vitiligo. Eine acute eitrige Entzündung um die Haarbälge herum mit Necrose der letzteren (meistens an Lanugohärchen) bildet den sogenannten Furunkel; stehen mehrere Furunkel zusammen (besonders häufig am Rücken) so bilden sie den Carbunkel, an dem nach Entfernung der necrotischen Haarbälge die Haut bienenwabenartig durchlöchert erscheint.

b. An den Nägeln finden sich verschiedene Missstaltungen in Folge von Entzündung des Nagelbettes bes. des Nagelfalzes (Paronychia), ferner eine Verdickung, klauenartige Umwandlung des Nagels (Onychogryphosis) durch vermehrte Bildung von Zellen am Nagelbett. Es erscheint dann meistens der Nagel durch eine blättrige Masse von dem Nagelbette abgehoben. Eine mehr oder weniger vollständige Verdoppelung des Nagels besonders am Daumen, selbst verbunden mit doppeltem Knochen, wird zuweilen beobachtet.

c. Die drüsigen Anhänge der Haut bieten abgesehen von Geschwulstbildungen nur wenige Veränderungen dar, von denen die

wichtigste eine eitrige Entzündung um die Talgdrüsen, die schon mehrfach erwähnte Acne ist, welche mit Vorliebe am Gesichte vorkommt. Ist sie mit starker Röthe und entzündlicher Schwellung der umgebenden Haut verbunden, so nennt man sie Acne rosacea, welche ihren Lieblingssitz an der Nase hat; geht die Entzündung von den Drüsen der Barthaare aus, so ist es Acne mentagra (Sycosis, nicht zu verwechseln mit der durch Trichophyton erzeugten Sycosis parasitica)

7. Geschwülste der Haut. a. Den Uebergang zu den Geschwulstbildungen der Haut und des subcutanen Gewebes bilden die **Hypertrophien** dieser Theile, welche bald mehr die Epidermis, bald mehr die bindegewebigen Theile betreffen. Die meisten derselben haben keine Wichtigkeit und bieten keinerlei diagnostische Schwierigkeit dar, so dass es genügt, sie nur kurz zu erwähnen. Es sind das die Schwiele (Callositas, Tyloma), das Hühnerauge, Clavus, reine partielle Verdickungen der Epidermis. Die Ichthyosis, meist über grössere Strecken verbreitet, besteht in einer vermehrten Epithelbildung und hornartiger Umwandlung der Zellen, so dass die Haut in eine Art Hornpanzer verwandelt wird, welcher durch Brüche in einzelne Platten und Schilder zerfallen kann. Eine ähnliche aber local beschränkte Affection führt zur Bildung der sog. Haut-hörner (cornua cutanea).

Ferner gehören hierher die gewöhnlichen harten Warzen, Epithelwucherungen, welche freilich immer auch mit einer Vergrösserung der Hautpapillen einhergehen, und endlich die spitzen Condylome mit ausgesprochener Betheiligung des Papillarkörpers an der Wucherung in der Weise, dass die Papillen sehr lang und spitz werden, sich auch baumförmig verästeln. Da die Epithelwucherung nicht so gross ist, um alle diese Papillarauswüchse ganz zu verdecken, so stehen an der Oberfläche der besonders an den Mündungen schleimhäutiger Canäle sitzenden und oft grosse Ausdehnung erreichenden Wucherungen einzelne Spitzchen hervor (daher spitzes Condylom, Papillom).

Mehr der Cutis und dem subcutanen Gewebe angehörig ist die die sogenannte Elephantiasis Arabum bedingende Krankheit. Sie hat ihren Hauptsitz an den Unterschenkeln und an den Füssen, dann an den Geschlechtstheilen. In ausgeprägten Fällen erscheint Unterschenkel und Fuss beträchtlich verdickt, der Winkel zwischen beiden mehr oder weniger ausgeglichen, die Hautoberfläche bald

glatt, bald mit breiteren Buckeln oder spitzigen Warzen (Epithelverdickung) besetzt; sehr häufig nässt die Oberfläche, besonders wo sich, wie häufig, flache mit speckigem Grunde versehene Geschwüre gebildet haben. Die ausfliessende Flüssigkeit hat häufig eine weisslich-milchige Farbe. Manchmal findet man, besonders an den Geschlechtstheilen, an der Oberfläche kleinere oder grössere Hervorragungen, aus welchen diese Flüssigkeit, oft in enormer Menge, hervorquillt. Auf dem Durchschnitte sieht man Hohlräume, die sich leicht als erweiterte Lymphräume erkennen lassen (Pachydermia lymphangiectatica). Macht man an den verdickten Extremitäten Einschnitte, so gelangt man in ein derbes, festes, fibröses, weissliches Gewebe, welches an Stelle der Cutis sitzt und auch den grössten Theil des Unterhautgewebes einnimmt, ja sich von hier aus in die Zwischenmuskelräume hineinerstreckt und bis zum Knochen vordringt (diffuse Fibrombildung nach Virchow). An mikroskopischen Präparaten erscheinen die Papillen oft sehr vergrössert, besonders an den Stellen mit warziger Oberfläche, und die Gefässschlingen viel reichlicher als normal; in dem meist festen Gewebe sieht man dicht verflochtene derbe fibröse Bindegewebsfasern sich in den verschiedensten Richtungen durchkreuzen. Die zwischen diesen Massen eingeschlossenen höheren Gewebe, Fett, Muskeln, Nerven gehen allmählich zu Grunde; der Knochen zeigt eine ausgedehnte unregelmässige ossificirende Periostitis (Hyperostose).

Hierher gehört auch das noch seltenere Sclerema neonatorum und die Sklerodermie Erwachsener, bei welchen fibröse Verdickungen in der Haut erscheinen, die in vorgerückteren Stadien Atrophie der Haut verbunden mit Retraction derselben bedingen. Die Haut erscheint dann glatt und glänzend, sie ist straff gespannt (gleichsam zu kurz für ihre Unterlage geworden) und es sind dadurch mannigfache Verbiegungen und Verkrümmungen der Gelenke bedingt.

Gleichfalls fast ganz der Cutis gehören die weichen Warzen an, die, wenn sie angeboren sind, als Muttermäler, Naevi materni, bezeichnet werden. Sie bilden sanfter oder steiler ansteigende Vorsprünge an der Hautoberfläche, welche auf dem Durchschnitt ein weiches, graues, von dem weisslichen Cutisgewebe sich deutlich absetzendes Gewebe erkennen lassen, verschieden weit in die Cutis, manchmal bis in das Subcutangewebe, hineinreichen und von einer

nur wenig oder nicht verdickten Epithellage bedeckt werden. Sehr häufig sind diese Warzen pigmentirt; das bräunliche oder schwärzliche Pigment sitzt zum kleineren Theil in den unteren Epithelzellen, zum grösseren in dem zellenreichen die Geschwülste bildenden Bindegewebe und zwar sowohl frei als auch in Zellen eingeschlossen. Es sind diese Bildungen besonders interessant, weil so gerne sarcomatöse Geschwülste aus ihnen hervorgehen.

b. Von den eigentlichen an der Haut vorkommenden **Geschwülsten** sollen zunächst

1. einige **Cystengeschwülste** angeführt werden, die zum Theil einfache Retentionscysten der Haarbälge und Talgdrüsen sind. Als einfachste Form ist der Mitesser, Comedo zu nennen, der besonders gern in der Haut der Nase als kleines gelbes Knötchen erscheint, welches durch Druck unter Austreten eines gelben, wurmartigen, mit schwarzem Kopfe (Schmutz) versehenen Körperchens verschwindet und den erweiterten Haarbalg zurücklässt. Das Würstchen besteht aus Epithelzellen und Fett; das Ganze ist eine durch Retention von abgeschilferten Epithelien und von Talgdrüsensecret entstandene Erweiterung des Haarbalges. Das Milium, ein etwas grösseres (Stecknadelkopf) und nicht mit offener Mündung wie der Mitesser versehenes, gelbes Knötchen zeigt eine ganz ähnliche Zusammensetzung, hat aber seinen Sitz in den tieferen Theilen des Haarbalges. Das Atherom endlich stellt die höchste Ausbildung dieser Retentionscysten dar. Es bildet erbsen- bis haselnuss-, in seltenen Fällen selbst kopfgrosse Tumoren, die bald mit einer weichen, breiartigen, gelben, glänzenden Cholestearinschüppchen enthaltenden Masse, bald mit einer festeren, butterartigen oder selbst kalkreichen Masse gefüllt sind, welche durch eine bindegewebige Membran, den Balg, umschlossen wird. Dieser ist gefässarm und enthält häufig verkalkte Stellen. Sobald die Cysten eine gewisse Grösse erreicht haben, liegen sie nicht mehr in der Cutis, sondern treten grösstentheils gänzlich in die subcutane Schicht über. Der Inhalt der Cysten zeigt sich mikroskopisch zusammengesetzt aus verhornten Epithelzellen, verfetteten Zellen, freien Fetttröpfchen und vielen Fettkrystallen, besonders auch Cholestearin.

Grosse Aehnlichkeit mit diesen Atheromcysten haben oft die, freilich viel selteneren, sogenannten Dermoidcysten, in der Regel wallnuss- bis hühnereigrosse Geschwülste mit einem dicken äusseren

Balg und einem weichen, schmierigen, fettigen, gelblichen Inhalt, der grösstentheils aus Fett, Cholestearin, Epidermiszellen etc. besteht, in dem sich aber auch zuweilen Haare und selbst noch höher organisirte Gewebstheile finden. Die Wand ist nicht, wie bei dem Atherom ein einfacher fibröser Balg, sondern sie zeigt alle Bestandtheile der äusseren Haut: Epidermis, sehr gefässreiche Cutis, Haare und Talgdrüsen, freilich nicht immer gleichmässig am ganzen Umfange, sondern oft auf kleinere oder grössere Stellen beschränkt. Es ist also das ganze Hautorgan hier reproducirt, der Inhalt ist nur das retinirte Secret der Talgdrüsen nebst der abgestossenen Epidermis. Die Absonderung von Talg überwiegt (umgekehrt wie bei den Atheromen) über die Epithelabschilferung und desshalb kann man grössere Säcke, die überwiegend mit Talg oder honigartigem Schmeer gefüllt sind, in der Regel für neugebildete Dermoide ansehen (Virchow).

Im subcutanen (und noch tiefer im intermuskulären und selbst dem parostealen) Gewebe kommen noch Cystenbildungen vor, die sich von den vorherbeschriebenen dadurch unterscheiden, dass sie nicht retinirtes Drüsensecret, sondern eine helle, bald ganz wässerige, bald dickliche, selbst honigartige (Meliceris), sehr eiweissreiche Flüssigkeit enthalten.

Es gehören hierher zunächst die durch Ausdehnung normaler oder neugebildeter Schleimbeutel entstandenen Hygrome, von denen eines der bekanntesten das Hygroma praepatellare ist. Es sind dies Höhlen im Bindegewebe, ohne scharfe Begrenzung, nicht immer einfach, sondern mit Ausbuchtungen versehen und von bindegewebigen Septen und Balken durchzogen oder mit vorspringenden Leisten besetzt.

Eine andere Form sind die Ganglien oder Ueberbeine, die meistens an der Mittelhand und dem Mittelfusse vorkommen und mit den Sehnenscheiden zusammenhängen, zum Theil wohl auch aus ihnen hervorgehen. Durch Eindickung des Secretes entstehen gerade hier die sogenannten Meliceriscysten, Honigcysten. Durch zottenförmige Wucherungen an den Wandungen und Abschnürung derselben entstehen kleine meist flache, Reiskörnern oder Birnkernen ähnliche grauweisse freie Körper, welche man oft in sehr grosser Zahl vorfindet.

Endlich sind als dritte Form Cysten zu erwähnen, welche durch Erweiterung von Lymphräumen entstehen. Sie haben ihren Lieb-

lingssitz am Halse (Hygromata colli), wo sie auch angeboren vorkommen.

2. **Gefässgeschwülste** (Angiome) kommen an der Haut häufig vor. Es sind damit nicht die aneurysmatischen Erweiterungen der Arterien oder die Varicen der Venen gemeint, die zwar auch Vorsprünge an der Haut erzeugen können, die aber bei den Gefässerkrankungen zu besprechen sind, sondern es handelt sich hierbei nur um die Erweiterung und vorzugsweise Neubildung von Capillaren. Diese Geschwülste (Telangiectasien) ragen nur wenig über die Hautoberfläche hervor und haben meist eine bläuliche oft aber auch eine hellrothe Färbung. Sie haben manchmal sehr grosse Ausdehnung in die Breite und sind häufig angeboren (Naevi vasculosi). Viel seltener sind die auf einer Neubildung grösserer, weiter Gefässe beruhenden sogenannten cavernösen Tumoren, die meistens vom Panniculus adiposus ausgehen.

Selten, wenngleich weniger selten als man bisher gewöhnlich annahm, sind die von den Lymphgefässen ausgehenden Geschwülste (Lymphangiome), welche bald als einfache Erweiterungen dieser Gefässe bald als cavernöse Bildungen erscheinen.

3. **Lipome** sind an der Haut häufig und müssen mehr als locale Hyperplasien des Panniculus adiposus aufgefasst werden. Diese Geschwülste haben einen exquisit lappigen Bau, die einzelnen Läppchen sind durch gefässhaltiges Bindegewebe getrennt; die Fettzellen sind sehr gross, mit blossem Auge deutlich sichtbar. Die Geschwülste erheben sich mehr oder weniger über den Panniculus empor; in manchen Fällen sind sie nur durch einen Stiel mit demselben verbunden und hängen dann freibeweglich an der Körperoberfläche (Lip. pendulum). Wenn das interstitielle Bindegewebe sehr reichlich und sehr derb, fibrös ist, so hat die ganze Geschwulst eine grössere Consistenz, man sieht deutlich die weissen Züge des Bindegewebes: Lipoma durum s. fibrosum. Es kann das Gewebe besonders im Centrum erweichen, das Fett tritt aus den zerstörten Zellen aus und füllt als eine ölige Masse die durch die Erweichung entstandene Höhle aus (sogen. Pomadecysten). Mit der Lipombildung ist häufig eine Telangiectasie verbunden (Lipoma telangiectodes); diese Geschwülste sind angeboren. Beachtenswerth ist die Lipombildung, die um alte Bruchsäcke herum sich findet.

Mit Lipombildung ist ferner zuweilen besonders im Centrum

eine Myxombildung verbunden (Lipoma myxomatodes oder Myxoma lipomatodes, je nach dem überwiegenden Bestandtheile). Die myxomatösen Theile erscheinen durchscheinend, gallertig, nehmen auf Essigsäurezusatz makroskopisch eine weisse Farbe an. Mikroskopisch (kleine mit der Scheere entnommene Stückchen werden durch das Deckgläschen oft schon ohne weitere Nachhülfe zu hinreichend dünnen Präparaten ausgebreitet) sieht man eine ganz durchsichtige Grundsubstanz, in der durch Essigsäure eine fädige oder körnige, in überschüssiger Essigsäure nicht verschwindende Trübung entsteht (Mucinfällung) und welche durchzogen ist von einem Netzwerk stern- und spindelförmiger, mit ihren Ausläufern anastomosirender Zellen. Es kommen übrigens

4. die **Myxome** auch für sich allein vor, sowohl bei Kindern (Nabel) wie bei Erwachsenen. Im letzteren Falle stammen sie jedoch oft aus tieferen Theilen und sind nur secundär in die Haut hineingewachsen.

5. Aehnliches gilt für die **Enchondrome,** die wohl meistens von den Knochen oder aus der Nähe derselben stammen. Sie können sehr gross werden und die Haut zur Ulceration bringen, so dass dann das bläulichweisse Knorpelgewebe bloss liegt. Auch die Enchondrome besitzen wie die Lipome einen lappigen Bau, auch bei ihnen sind die Läppchen von Bindegewebe umgeben. An den leicht anzufertigenden mikroskopischen Schnitten sieht man das Bild des Hyalinknorpels, welches nur insofern oft, besonders an den Rändern der kleinsten Läppchen, eine Veränderung zeigt, als die Zellen eine deutliche strahlige Sternform besitzen (Sternzellenknorpel). Enchondromgewebe ist oft mit Myxom- und Lipomyxomgewebe vereinigt zu Mischgeschwülsten. Osteome, wirkliche Knochengeschwülste der Haut sind sehr selten.

6. Von **Granulationsgeschwülsten** (Virchow) kommen an der Haut lupöse, lepröse und syphilitische zur Beobachtung.

a. Der Lupus erscheint makroskopisch unter sehr verschiedener Form. Charakteristisch ist die multiple Entwickelung von hirsekorn- bis erbsengrossen blaurothen, über die Oberfläche vorspringenden Knötchen in der Lederhaut (Lupus tuberculosus, nodosus); ein früheres Stadium, bei welchem die Knötchen noch nicht hervortreten, sondern nur braunrothe stecknadelkopf- bis linsengrosse Flecken vorhanden sind, ist der L. maculosus; sind die Knötchen

confluirt und ist also eine ausgedehntere, über die Haut hervorragende Neubildung vorhanden, so spricht man von L. hypertrophicus; ist die die Infiltrate bedeckende Haut mit Epidermisschüppchen bedeckt, dann ist es L. exfoliativus und endlich wenn die Knötchen aufgebrochen sind und zu Geschwürsbildung geführt haben, so ist es L. exulcerans. Nach der gangbarsten Anschauung besteht die histologische Grundlage dieser Veränderungen in einer kleinzelligen, knötchenförmigen Wucherung im Corium, die sich aber sowohl nach oben in die Papillen, als nach unten in das Unterhautgewebe fortsetzt. Durch Zerfallen der Zellen entstehen die Geschwüre, die unter Narbenbildung mit starker Retraction heilen. Alle Stadien (der Wucherung, Ulceration, Vernarbung) kann man neben einander sehen. Nach Rindfleisch ist der Lupus ein Adenom der Hautdrüsen, nach Friedländer eine locale Tuberculose.

Als Lup. erythematodes wird eine ohne Knoten- und ohne Geschwürsbildung aber ebenfalls mit Bildung knötchenförmiger Zellenanhäufungen in der Cutis einhergehende Affection bezeichnet, die mehr die Talgdrüsen in Mitleidenschaft zieht (Milienbildung sowie Vergrösserungen derselben) und oft von diesen ausgeht. Sie hat ihren Sitz fast ausschliesslich im Gesicht, wo sie sich von der Nase aus gleichmässig nach beiden Wangen ausbreitet, so dass die afficirte Partie Aehnlichkeit mit einem Schmetterling hat.

Häufiger als die frischen wird man an der Leiche die älteren schon mit starken Narbenbildungen verbundenen Formen finden. Da der gewöhnliche Lupus mit Vorliebe seinen Sitz im Gesicht hat, so trifft man hier auch die ärgsten Entstellungen. Alle hervorragenden Theile (Nasenspitze, Lippen, Augenlider) sind verschwunden, die Haut des Gesichts ganz glatt, glänzend, wie angespannt, die Nasenlöcher liegen in der Fläche des Gesichts, der Mund ist in eine von narbigen Rändern umgebene, mehr oder weniger rundliche Oeffnung verwandelt, die Bulbi sind von den narbig geschrumpften Augenlidern nicht mehr bedeckt und zeigen Ulceration oder sind schon zerstört. In Bezug auf die Missstaltung der Nase ist besonders bemerkenswerth, dass der Lupus die vorderen Theile (die weichen und knorpeligen Partien) zuerst zerstört, während die syphilitischen Zerstörungen von den Knochen ausgehen und daher ein Einsinken des Nasenrückens bewirken.

b. Die Lepra, welche in Mitteleuropa nur sporadisch vorkommt, wird durch viel grössere, haselnuss- bis wallnussgrosse, besonders im Gesicht und an den Extremitäten vorkommende Knoten charakterisirt, die im Corium sitzen, aber in das Unterhautgewebe hineinragen können und aus einem zellenreichen Granulationsgewebe bestehen, dessen Entstehung aus den Bindegewebszellen nach Virchow besonders gut zu erkennen ist. Die Knoten erhalten sich sehr lange in diesem Zustande; alte zeigen aber fettigen Zerfall der Zellen, wodurch eine Verkleinerung der Knoten herbeigeführt werden kann. Ulcerationen kommen relativ selten vor und sind immer auf secundäre äussere Einwirkungen zurückzuführen.

c. Die Syphilis kann an der Haut neben gewissen mehr entzündlichen Processen (Psoriasis, Pemphigus, Rupia etc.) auch geschwulstartige Bildungen bewirken. Die Geschwülste werden Gummata (im Singular Gummi, Gummositas) genannt und bestehen aus einem kleinzelligen, weichen Gewebe mit einer von schleimiger Flüssigkeit durchtränkten Intercellularsubstanz. Die Folge des letzteren Umstandes ist, dass an den Schnittflächen eine zähe klare Flüssigkeit auf Druck sich entleert. Die Zellen können fettig degeneriren, dadurch die Knötchen erweichen und durch Aufbruch nach aussen kann Geschwürsbildung zu Stande kommen. Der Grund dieser Geschwüre wird noch von gummösem, im stetigen Zerfall begriffenem Gewebe gebildet und hat dadurch ein gelbliches sog. speckiges Aussehen und fühlt sich sehr derb (indurirt) an.

Es wird von Vielen schon das primäre syphilitische Geschwür, der sogenannte indurirte Schanker hierher gerechnet, der allerdings ganz die eben geschilderte charakteristische Beschaffenheit zeigt. Eine zweite Form ist das sogenannte breite Condylom (Condyloma latum, plaque muqueuse), bei welchem sich eine Wucherung einzelner Papillen findet, über denen die Epidermis verdünnt ist und nicht verhornt, sondern eine feuchte, schleimhautähnliche Beschaffenheit behält. Endlich eine dritte Form ist der sogenannte Lupus syphiliticus, der besonders an den Extremitäten vorkommt. Es finden sich stets mehrfache in der Cutis oder auch tiefer gelegene hirsekorn- bis erbsengrosse Knötchen, die im jugendlichen Zustande derb sind, später (und zwar tritt das gerade an der Haut schneller ein als an anderen Stellen) erweichen, theils durch fettige Metamorphose, theils durch Eiterung Geschwüre

bilden, die erst rund sind, bald aber durch Confluenz ausgebuchtet werden, nierenförmige etc. Gestalt annehmen. Die Heilung erfolgt durch Narben, die sich durch ihr starkes Retractionsvermögen auszeichnen.

d. Als letztes Glied dieser Gruppe sind nach Virchow noch die durch Rotzinfection (Maliasmus) erzeugten Knötchen in der Haut anzusehen, die wie alle vorher beschriebenen aus einer kleinzelligen Wucherung bestehen, aber durch ihre Neigung zu eiterigem Zerfall sich unterscheiden. Tritt dieser ein, so entstehen Geschwüre mit speckigem Grunde, die ebenfalls durch Confluenz eine zackige, buchtige Gestalt erhalten können. Es giebt eine acute (Rotz) und chronische Form (Wurm), welche beide die erwähnte Knötchenbildung zeigen. Bei der acuten entstehen neben den Knötchen auch phlegmonöse und carbunkulöse Veränderungen.

7. **Fibrome** entwickeln sich an der Haut aus der Cutis oder dem subcutanen Gewebe, in manchen Fällen multipel, und sind bald hart und fest (Fibroma durum), bald weicher (Fibroma molluscum). Die ersteren zeigen sich aus derben festen Bindegewebszügen zusammengesetzt und enthalten nur an einzelnen, besonders den jüngsten Stellen Spindel- und Rundzellen; in letzteren sind die Bindegewebsfasern nicht so festgefügt, sondern sie bilden ein weitmaschiges Netzwerk, in dessen Räumen sich feinere Netze ausspannen, zwischen welchen eine grosse Menge gelblicher, eiweissreicher Flüssigkeit enthalten ist.

Zu den Fibromen muss auch das nach Alibert benannte Keloid gerechnet werden, eine Geschwulst, die besonders über dem Sternum in Form ästiger Züge erscheint, und aus einem an Zellen verschieden reichen fibrösen Gewebe besteht, welches sich später in eine Art Narbe verwandelt.

8. **Sarcome** der Haut kommen primär vor und können die Grösse eines Kopfes erreichen, wobei sie dann aber meistens eine groblappige Gestalt haben. Sie nehmen gerne die Gestalt von Fungi an, d. h. sie sitzen mit einem breiteren oder schmäleren Stiele auf und haben überfallende Ränder. Die Mehrzahl gehört zu den härteren spindelzelligen Formen und zwar gerade die oberflächlichen, während die tieferliegenden, aus dem subcutanen Gewebe hervorgehenden, öfter eine kleinzellige Zusammensetzung zeigen. Jene erscheinen auf dem Durchschnitt von gleichmässiger oder leicht streifiger Beschaffenheit und grau-weisser oder röthlich-weisser

Farbe; es lässt sich in der Regel an der Schnittfläche kein Saft ausdrücken, an Zerzupfungspräparaten kann man mit Leichtigkeit kürzere oder längere Spindelzellen isoliren. Mit einem Doppelmesser oder scharfen Rasirmesser lassen sich hinreichend feine Schnitte anfertigen, um zu sehen, besonders wenn man mit Anilinviolett oder Hämatoxylin gefärbt hat, dass die Zellen zu Bündeln vereinigt sind, welche sich durchflechten, aber doch hauptsächlich in radiärer Richtung zur Haut gestellt sind. An quergetroffenen Bündeln könnten die Querschnitte der Zellen mit Rundzellen verwechselt werden; genaue Untersuchung wird aber in der Regel zeigen, dass die einzelnen rundlichen Körperchen an Grösse variiren (je nachdem der Schnitt mehr am Ende oder mehr in der Mitte die Zelle getroffen hat) und dass nicht in allen der Kern deutlich ist (in den Querschnitten vom Ende der Spindelzellen fehlt derselbe).

Diese Geschwülste sind zuweilen aus Geschwüren, z. B. Unterschenkelgeschwüren hervorgegangen, was man daran erkennt, dass in der Umgebung noch die oft bräunlich pigmentirten unregelmässigen breiten Narben von geheilten Geschwüren vorhanden sind.

Andererseits nehmen sie gern ihren Ausgangspunkt von weichen Warzen, mit denen sie dann oft die schwärzliche oder bräunliche Pigmentirung gemein haben. Diese Melano-Sarcome sind im Allgemeinen weicher als die anderen, bestehen bald aus Spindel- bald aus Rundzellen, und zeigen manchmal Erweichungen im Innern, durch welche Höhlen gebildet werden, die eine schwarze, tuscheartige Masse enthalten. Es könnten gerade diese Formen leicht mit jener Unterabtheilung der nicht pigmentirten Formen verwechselt werden, welche sich durch ihren grossen Gefässreichthum auszeichnet und bei welcher leicht grössere hämorrhagische Herde zu Stande kommen (Sarcoma telangiectodes haemorrhagicum). Die Färbung ist im letzteren Falle immer eine mehr hellbraunrothe und lässt sich bei der mikroskopischen Untersuchung leicht auf gelb- oder braunrothe, meist ausserhalb der Zellen liegende, klumpige Haematoidinmassen zurückführen, während bei jenen das Pigment aus kleinen, rundlichen oder eckigen, dunkelbraunen oder schwarzen Körnchen besteht, welche auch in den Erweichungsherden zum Theil wenigstens noch in Zellen eingeschlossen sind. Ausserdem ist in der Regel bei den hämorrhagischen Formen der übrige Theil der Geschwulst ungefärbt, bei den pigmentirten

aber ebenfalls gefärbt, wenngleich auch Formen oft genug gefunden werden, in denen neben stark pigmentirten weniger stark pigmentirte oder pigmentlose Stellen vorkommen.

Es bleiben jetzt noch die epithelialen Geschwülste zu erwähnen, von denen die eigentlichen Adenome, d. h. Hyperplasien der Hautdrüsen sehr selten sind, wenn man nicht mit Rindfleisch den Lupus für ein Adenom der Talgdrüsen ansehen will.

9. Von den eigentlichen **Carcinomen** kommen wohl nur secundäre Formen vor als hirsekorn- bis erbsen- oder selbst wallnussgrosse Knoten. Sie können sowohl auf metastatischem Wege (durch die Blutbahn) als auch per contiguitatem als Tochterknoten (accessorische Knoten) entstanden sein. Erstere sitzen meist im subcutanen Gewebe, so dass sich die Haut, wenigstens so lange sie noch klein sind, über ihnen verschieben lässt; letztere sitzen im Gegentheil in der Cutis selbst und werden deshalb mit dieser verschoben. Man findet sie am häufigsten bei Mammatumoren in der Umgebung der Drüse, wo sie oft in sehr grosser Zahl und in weiter Erstreckung sitzen. Gerade hier kann durch Confluenz der Knoten die Haut in grossem Umfange in eine starre, feste krebsige Masse verwandelt werden, an deren Peripherie man die Entstehung dieser Veränderung durch anfänglich isolirte Knotenbildung gut sehen kann (Cancer en cuirasse).

Die histologischen Formen der secundären Hautcarcinome variiren nach der Form der Primärgeschwulst; es kommen harte, scirrhöse; weiche, medulläre und schleimige, gelatinöse Carcinome vor. Die letzteren, seltenen, sind es besonders, welche von der Mamma aus die Haut in grosser Ausdehnung in Mitleidenschaft ziehen und zur Bildung des Cancer en cuirasse Veranlassung geben.

In Bezug auf die Erkennung der Carcinome ist abgesehen von ihren gröberen Erscheinungsverhältnissen Folgendes massgebend.

Die Schnittfläche erscheint nicht gleichmässig, homogen, sondern man erkennt bei genauem Zusehen weisslichgraue, oft deutlich netzförmige Züge, die ein mehr weisses oder weissgelbes Parenchym umschliessen; ferner kann man mit dem Messer durch Abstreifen eine trübe, oft milchige Flüssigkeit (Krebssaft, Krebsmilch) gewinnen, die sich bei der mikroskopischen Untersuchung als aus polymorphen, meistens etwas eckigen, mit grossem bläschenförmigem Kern und grossen, sehr unregelmässig gestalteten, glänzenden Kern-

körperchen versehenen Zellen von verschiedener Grösse (epithelioiden Krebszellen) zusammengesetzt erweist. Die Menge der Krebsmilch ist freilich sehr verschieden und es giebt allerdings Formen (harte Krebse), bei denen es kaum gelingt, Zellen auszudrücken und wo also nur die mikroskopische Untersuchung Aufschluss geben kann. Bei dieser sieht man auf Schnitten grössere oder kleinere Haufen dicht aneinanderliegender, also der Zwischensubstanz entbehrender Zellen von der oben beschriebenen Beschaffenheit, welche von verschiedenbreiten aus bald ganz derbfaserigem, bald weicherem und zellenreicherem Bindegewebe bestehenden Septen getrennt sind. Durch Auspinseln lässt sich dieses alveoläre Gerüst, das Stroma des Carcinoms, für sich allein darstellen und nur dann kann man die Diagnose für gesichert halten, wenn man nachgewiesen hat, dass Haufen von mehr oder weniger deutlich epithelioiden Zellen (Krebskörper nach Waldeyer) in ein alveoläres, bindegewebiges Stroma eingebettet sind. Das Colloidcarcinom ist schon makroskopisch an den durchscheinenden gallertigen Körnchen, die man manchmal mit Leichtigkeit isoliren kann, zu erkennen — mikroskopisch sind die in ein bindegewebiges Maschenwerk eingeschlossenen, durchsichtigen, auf Essigsäurezusatz sich trübenden (Mucinreaction) und noch mit Resten von zum Theil fettig, zum Theil schleimig degenerirten Zellen durchsetzten Colloidmassen gar nicht zu verkennen. Die Colloidmasse entsteht aus dem Stroma, deshalb liegen die Carcinomzellen immer im Centrum der Alveolen.

10. Als letzte Gruppe der malignen Neubildungen sind noch die **Cancroide**, Epithelialcarcinome, Epidermidalcarcinome (Hornkrebs Waldeyer) zu besprechen. Sie kommen in zwei verschiedenen Formen vor und haben ihren Lieblingssitz an den Uebergangsstellen der Haut in Schleimhäute sowie im Gesichte und an der behaarten Kopfhaut. Die eine Form, welche am häufigsten ist und besonders im Gesicht erscheint, ist die infiltrirte, bei welcher die Neubildung in der Haut sitzt und nur geringe Prominenz an der Oberfläche macht; die zweite Form ist die warzige oder papillöse, welche kleinere oder grössere über die Haut vorragende Geschwülste zu Wege bringt.

a. Von der infiltrirten Form kann man wieder zwei Unterabtheilungen unterscheiden, je nachdem die Krebsmasse nur oberflächlich sitzt (flacher E.) oder in die Tiefe greift (tiefer E.).

Der flache Epithelkrebs führt schnell zu oberflächlichen Ulcerationen, welche an einer Stelle durch Narbenbildung verheilen können, während an einer anderen die Geschwulstbildung unaufhaltsam weiter schreitet (Ulcus rodens). Wegen des schnellen Zerfalls der neugebildeten Geschwulstmassen ist diese Form oft sehr schwer als Cancroid zu erkennen, da nur an dem Rande der Ulceration, welcher meist etwas verdickt und hart erscheint, Geschwulstmasse zu finden ist. Trotzdem kann durch diese Form, welche vorzugsweise im Gesicht vorkommt, eine grosse Zerstörung desselben bewirkt werden.

Der gewöhnliche und charakteristische Epithelialkrebs ist derjenige, welcher in die Tiefe der Haut, des subcutanen Gewebes und noch weiter vordringt (tiefer Epithelialkrebs), der in frischem Stadium als ein hartes Knötchen erscheint, später als ein buchtiges, unregelmässiges Geschwür, mit wallartig aufgeworfenen derben Rändern und derbem infiltrirtem Grunde. Auf dem Durchschnitte sieht man schon mit blossem Auge weissliche Zapfen von der Oberfläche in die Tiefe dringen, die sich leicht ausdrücken lassen und dann grosse Aehnlichkeit mit Comedonen haben. Diese Zapfen sind sehr verschieden von der Krebsmilch der Carcinome; sie sind cohärenter, trocken, manchmal auch bröckelig und zeigen sich unter dem Mikroskope zusammengesetzt aus grossen, den Zellen der Epidermis in jeder Beziehung gleichenden, meist verhornten Zellen, die sich in der Regel an vielen Stellen zu kugelförmigen Gebilden (Perlkugeln, Schichtungskugeln) concentrisch aneinander gelagert haben. Aehnlich wie diese Zellzapfen hat auch die ganze Schnittfläche etwas Trockenes und es hängt offenbar von der Verhornung die oft äusserst derbe Beschaffenheit des Gewebes ab. Auf senkrechten mikroskopischen Durchschnitten vom Rande der Geschwulst kann man leicht sehen, wie sämmtliche epithelialen Gebilde der Haut, sowohl die eigentliche Epidermis, wie die Haarbälge und Talgdrüsen, selten auch die Schweissdrüsen sich an der epithelialen Wucherung betheiligen und zapfenförmig in die Tiefe hineinwachsen. Das Bindegewebe, in welches hinein die Wucherung geschieht, zeigt verschiedenes Verhalten, von dem sehr wesentlich auch die makroskopische Erscheinung bedingt ist. In vielen Fällen tritt es ganz gegen die vordringenden Krebszellenzapfen zurück, es scheint einfach geschwunden zu sein, in anderen aber, und das kommt gerade

an den unteren Lippencancroiden, den häufigsten von allen, oft genug vor, betheiligt es sich durch eine beträchtliche entzündliche Wucherung, der gegenüber die Epithelzapfen ganz zurücktreten können, so dass selbst die Diagnose auf Schwierigkeiten stösst. Bei sorgfältiger Untersuchung wird man jedoch auch hier die freilich oft dünnen und spärlichen Krebskörper auffinden und damit die Diagnose sichern.

Das Cancroid schreitet continuirlich weiter sowohl in die Fläche als in die Tiefe und es leistet ihm nichts dauernden Widerstand, selbst nicht die Knochen, die durch den Krebs so weit zerstört werden können, dass sogenannte spontane Fracturen entstehen (Unterkiefer, Tibia). Niemals verbreitet sich das Cancroid durch Bildung von Tochterknoten in der Nachbarschaft und dadurch unterscheidet es sich wesentlich von den eigentlichen Carcinomen, bei denen dies die Regel ist.

b. Die zweite Hauptform der Epitheliome, das E. papillare ist dadurch ausgezeichnet, dass die Wucherung der Epithelzellen, die ganz in derselben Weise vor sich geht wie eben beschrieben wurde, mit einer Wucherung der Papillen der Haut verbunden ist. Indem diese Papillen sich baumförmig verästeln, können grosse Geschwülste entstehen, die an der Oberfläche nicht homogen, compakt erscheinen, sondern die einzelnen Papillen erkennen lassen, so dass ein dem Blumenkohl ähnliches Bild entsteht, woher der Name Blumenkohlgewächs (cauliflower excrescenz) stammt. Diese äussere Erscheinung ist jedoch für das Epitheliom nicht charakteristisch, da auch einfache Hypertrophien der Haut (Papillome, Warzen) eine ähnliche Beschaffenheit darbieten können. Es kommt daher immer darauf an, nachzuweisen, dass das zwischen den Papillen sitzende Epithel auch wirklich zapfenartig in die Tiefe, die eigentliche Lederhaut und das subcutane Gewebe vordringt. Es kann darüber natürlich nur die mikroskopische Untersuchung Sicherheit geben, bei der aus leicht begreiflichen Gründen die Schnitte senkrecht zur Richtung der Papillen gemacht werden müssen. Die Papillen sind in der Regel sehr dünn und lang und enthalten ausser Gefässen nur spärliches faseriges Bindegewebe. Der Lieblingssitz dieser Geschwülste ist an den Geschlechtstheilen.

8. Von den **parasitären** Affectionen der Haut sind nur die durch pflanzliche Parasiten erzeugten hier zu erwähnen.

a) Eine sehr gewöhnliche Affection dieser Art ist die Pityriasis versicolor, welche sich an Brust, Hals oder Rücken, seltener an anderen Stellen (wie im Gesicht) findet und die man daran erkennt, dass rundliche isolirte oder zu grösseren unregelmässigen Gruppen confluirte bräunliche Flecken an der Haut vorhanden sind, an denen zugleich die Epidermis eine Abschuppung zeigt. Durch Abkratzen der Epidermisschüppchen lässt sich auch die braune Färbung entfernen und dadurch diese Affection von einer wirklichen Pigmentirung der tieferen Epidermislagen (dem Chloasma) leicht unterscheiden. Wenn man die Schüppchen mit verdünnter Alkalilauge unter das Mikroskop bringt, erkennt man zwischen den Epidermiszellen sehr kleine rundliche Conidien und vielleicht einzelne wenig gegliederte Pilzfäden (Microsporon furfur).

b) Der Favus (Erbgrind) kommt vorzugsweise an der behaarten Kopfhaut, doch auch an anderen Stellen vor und erscheint in Form von muldenförmigen (aussen concaven, nach der Haut zu convexen), in den oberen Schichten gelben und kleienartigen, in den tieferen weisslichen und festeren Borken, die in einer entsprechenden Vertiefung der Haut gelegen sind und einen eigenthümlichen pilzigen, moderigen Geruch verbreiten. Nach Entfernung der Borken erscheint die Haut mit einer dünnen glänzenden Epidermislage bedeckt oder, nach längerem Bestand der Affection, geschwürig; in noch späteren Stadien finden sich narbige Veränderungen. Die durch die Borken hindurchgehenden Haare sind glanzlos, oft wie bestäubt, brechen leicht ab. In den Borken findet man mikroskopisch in den untersten Lagen zwischen Epidermiszellen aus kurzen Gliedern zusammengesetzte, vielfach verästelte und verfilzte Pilzfäden, die nach oben zu in mehr gestreckte und aus längeren Zellen zusammengesetzte Fäden übergehen, aus welchen sich dann länglich-ovale gekernte Zellen (Conidien) bilden, welche eine grünlich-glänzende dicke Membran besitzen und die oberste Schicht zum grössten Theile bilden. Neben diesem, die Krankheit erzeugenden Pilze (Achorion Schönleinii) finden sich als zufällige Verunreinigungen auch noch verschiedene andere Schimmelpilze (Penicillium, Aspergillus etc.).

c) Eine dritte Pilzkrankheit ist der sogenannte Herpes tonsurans, welcher besonders an der behaarten Kopfhaut erscheint und runde haarlose Stellen erzeugt, an denen die Haut gewöhnlich

mit einem weisslichen körnigen Ueberzug versehen ist, der aus Epidermiszellen und Pilzsporen besteht. Die Haare sind kurz über der Haut abgebrochen, aufgefasert; die Pilze sitzen in den Zellen der äussern Wurzelscheide oder des Haarschaftes selbst, sowie zwischen den oberflächlichen Epidermiszellen und erscheinen als dichte Mycelien, aus langen verästelten Gliedern bestehend, welche durch Theilung in Reihen von runden oder viereckigen, kurzen und verhältnissmässig breiten Zellen (Conidien) zerfallen (Trichophyton tonsurans).

Im Barte geht die Entwickelung des Pilzes mit heftigen entzündlichen Erscheinungen einher (Sycosis parasitica), es bilden sich knotenförmige Verdickungen, die ulceriren können, acneartige Veränderungen an den Haarbälgen etc.

Derselbe Pilz (aber auch andere) sind als Ursache von Nagelkrankheiten (Onychomycosis) gefunden worden. Die Nägel werden uneben, höckerig, rissig, von schmutzig gelber Farbe, leicht im Nagelbette beweglich, bröckelig und der Fläche nach leicht zu blättern. Zwischen dem Nagelbette, besonders in den tieferen Schichten, finden sich die Pilze.

9. Die angeborenen **Bildungsanomalien** der Haut bestehen im Wesentlichen in mangelhaftem Schluss der einander entgegenwachsenden seitlichen Hautplatten, welcher eine sogenannte Spaltbildung zur Folge hat. Die gewöhnlichste derartige Anomalie ist die Hasenscharte (Fissura labii sup.) die ein- oder doppelseitig auftreten kann. An der Brust kommt die Fissura thoracis, sterni vor; am Bauche die Fissura abdominis, mit der, wenn sie gross ist, ein Vorfall des Baucheingeweide, Eventratio, verbunden ist.

Mit der Spaltbildung der Haut in den unteren Theilen des Bauches ist ein Mangel der vorderen Harnblasenwand verbunden, so dass die hintere Wand derselben als eine stark geröthete Schleimhaut vorliegt (Ectopia vesicae urin.), an welcher die Oeffnungen der Ureteren deutlich zu erkennen sind. Es kann sich diese Spaltbildung nach unten auf die Clitoris (Fissura clitoridis) oder auf den penis (Epispadie) fortsetzen. Diese kommt jedoch auch selbständig in verschieden grosser Ausbildung vor, ebenso wie die Hypospadie, eine Spaltbildung an der unteren Seite des Penis.

Diesen Spaltbildungen stehen die abnormen Verschliessungen

von Oeffnungen gegenüber, die Atresien (Atresia ani, urethrae vaginae, Microstomie, Symblepharon), welche wohl auf fötale Narbenbildung zurückzuführen sind.

B. Innere Besichtigung.

Behufs der inneren Besichtigung werden die drei Haupthöhlen des Körpers in der Regel der Reihe nach von oben nach unten eröffnet, jedoch so, dass die Eröffnung der Bauchhöhle vor derjenigen der Brusthöhle vorgenommen wird, während die eigentliche Section erst später folgt. Die Kopfhöhle soll zuerst eröffnet werden, damit der so wichtige Blutgehalt des Gehirns und seiner Häute, der durch die vorhergehende Durchschneidung der grossen Halsgefässe alterirt werden könnte, möglichst unverändert zur Untersuchung gelange. Für die Gerichtsärzte gilt als Regel, dass in allen Fällen, wo ein bestimmter Verdacht in Bezug auf die Ursache des Todes besteht, mit derjenigen Höhle zu beginnen ist, in welcher sich die hauptsächlichen Veränderungen vermuthen lassen. Die Eröffnung der Wirbelsäule braucht nur dann von den Gerichtsärzten vorgenommen zu werden, wenn irgend erhebliche Befunde erwartet werden können und dasselbe gilt auch für die nicht gerichtlichen Sectionen. Wo aber im letzteren Falle die Untersuchung des Rückenmarkes beabsichtigt wird, da thut man gut, sie zu allererst vorzunehmen, weil das Umdrehen der Leichen nach der Section des Gehirnes und vor derjenigen der Brust- und Bauchhöhle und das Wiederumdrehen zur Section der letzteren lästig und das Umdrehen nach der Section auch der letzteren ebenfalls mit Unzuträglichkeiten verbunden ist, ganz abgesehen davon, dass dadurch die Untersuchung der beiden, doch im engsten Zusammenhange stehenden Organe, des Gehirnes und Rückenmarks, ganz auseinander gerissen würde. Für den Gerichtsarzt freilich wird stets die Ueberlegung massgebend sein müssen, ob das Umkehren der Leiche vor Untersuchung der Organe der Brust- und Bauchhöhle nicht mit störenden Verschiebungen der Organe (Stichöffnungen etc.) verbunden sein würde, in welchem Falle die Untersuchung des Rückenmarkes bis zuletzt auf-

geschoben werden müsste, wobei jedoch zu beachten ist, dass in solchen Fällen in der Regel auch die Section des Gehirnes erst auf diejenige der Brust- und Bauchorgane folgen wird.

Bei der Untersuchung der einzelnen Organe muss man zunächst von aussen gewisse allgemeine Verhältnisse feststellen, ehe man auf einem möglichst ausgedehnten Durchschnitt den Zustand des Parenchyms betrachtet. Die äussere Untersuchung hat sich der Reihe nach mit der Grösse, Gestalt, Farbe und Consistenz der Theile zu beschäftigen, während die innere je nach der Zusammensetzung der betreffenden Theile verschiedene Verhältnisse zu berücksichtigen hat. Doch ist stets, vorzugsweise von dem Gerichtsarzte, der Blutgehalt im Ganzen, sowie in den einzelnen Abschnitten ganz besonders zu beachten.

I. Untersuchung der Rückenmarkshöhle.

Um zu dem **Rückenmark** zu gelangen, wird die Haut und das subcutane Fettgewebe über den Dornfortsätzen der Wirbel durchschnitten und mit der Muskulatur von den letzteren und den Bogenstücken abpräparirt, wobei man Gelegenheit hat

a) sowohl die Weichtheile als auch die vorliegenden Knochentheile auf krankhafte Veränderungen (für den Gerichtsarzt besonders auf Brüche der Knochen) zu untersuchen. Die möglichen Veränderungen der Weichtheile sind bei der Haut schon erörtert; die allgemeinen Veränderungen der Wirbelknochen sollen später im Zusammenhange besprochen werden, es bleiben deshalb für jetzt nur die Veränderungen zu erwähnen, welche sich ausschliesslich auf die Dornfortsätze oder die Wirbelbögen beziehen. Es sind dieses angeborene Defecte der Wirbelbögen, dadurch entstanden, dass diese sich in der Mitte nicht erreicht haben, so dass der proc. spin. und ein grösserer oder geringerer Theil der Bögen fehlen. Dieser Zustand, welcher auf einen oder mehrere Wirbel beschränkt sein kann, heisst Spina bifida. Sie findet sich bei den Erwachsenen nur in der Lenden- oder Sacralwirbelsäule und nur in geringer Ausdehnung, in grösserer zuweilen ebenda bei kleinen Kindern; am oberen Ende der Wirbelsäule kommt die Spaltbildung häufig bei der später noch kurz zu erwähnenden Missbildung der Anencephalie

vor und zwar in verschieden grosser Ausdehnung. Die Spina bifida ist in höheren Graden immer mit groben Veränderungen des Marks und seiner Häute verbunden, welche gelegentlich bei der Besprechung dieser Theile erwähnt werden sollen.

Es werden nun vermittelst eines Meissels oder eines Rachiotoms der Länge nach die Dornfortsätze mit dem nächst anstossenden Theile der Bogenstücke abgetrennt und herausgenommen.

b) Nachdem die nun vorliegende harte Haut (dura mater spinalis), auf ihre Dicke (Durchsichtigkeit), ihre Ausdehnung (Spannung), ihre Farbe und ihren Blutgehalt untersucht worden ist, wird sie durch einen Längsschnitt vorsichtig geöffnet und dabei sofort ein etwaiger ungehöriger Inhalt, namentlich Flüssigkeit (Cerebrospinalflüssigkeit, Blut, Eiter) festgestellt; auch wird die Beschaffenheit der pia mater an der hintern Seite (Dicke, Ausdehnung, Färbung, Blutgehalt) und durch sanftes Herübergleiten des Fingers über das Rückenmark der Grad des Widerstandes dieses letzteren ermittelt.

Nächstdem schneidet man jederseits durch einen Längsschnitt die Nervenwurzeln durch, hebt das Rückenmark an seinem unteren Ende vorsichtig mit der Hand heraus, trennt auch die vorderen Verbindungen, und schneidet endlich das Mark möglichst nahe dem Hinterhauptsloch quer ab oder zieht, wenn die Section des Gehirns schon vorher stattgefunden hatte, das obere Ende aus dem grossen Hinterhauptsloche heraus.

Bei allen diesen Thätigkeiten ist besonders darauf zu achten, dass das Rückenmark weder gedrückt noch geknickt wird, weshalb es in Fällen grosser Weichheit des Marks auch oft besser ist, das Mark selbst garnicht zu berühren, sondern es mit der dura mater zusammen herauszunehmen. Ist es herausgenommen, so wird zunächst die Beschaffenheit der weichen Haut an der Vorderseite geprüft, nächstdem die Grösse und Farbe des Rückenmarks nach der äusseren Erscheinung bestimmt und endlich durch eine grössere Reihe von Querschnitten, die mit einem ganz scharfen und dünnen, vor jedem Schnitte benetzten Messer zu führen sind, die innere Beschaffenheit des Rückenmarkes und zwar sowohl der weissen Stränge als der grauen Substanz eruirt. Schliesslich wird, wenn dies nicht schon vorher geschehen ist, die harte Haut von den Wirbelkörpern entfernt und nachgesehen, ob hier Blutergüsse, oder Verletzungen resp.

Veränderungen der Knochen oder der Zwischenwirbelscheiben aufzufinden sind.

Bei der Untersuchung des Rückenmarkes sind

a) die allgemeinen Verhältnisse

zu berücksichtigen: Es ist dabei besonders auf Farbendifferenzen in den Markssträngen zu achten, welche freilich gar oft schon durch Unebenheiten des Schnittes oder durch Eigenthümlichkeiten der Beleuchtung erzeugt werden können, weshalb man stets die beiden Schnittflächen betrachten und das Licht von verschiedenen Seiten auffallen lassen muss. Wenngleich auf diese Weise wirkliche Farbenverschiedenheiten mit ziemlicher Sicherheit erkannt werden können, so will ich doch gleich hier bemerken, dass die Beurtheilung der Bedeutung der verschiedenen Färbungen sehr schwierig ist und dass es selbst geübteren Beobachtern vorkommen kann, dass sich bei der mikroskopischen Untersuchung die für normal angesehenen Stellen gerade als die veränderten erweisen. Man darf deshalb hier niemals die mikroskopische Untersuchung versäumen, die sich ja auch für diagnostische Zwecke sehr leicht bewerkstelligen lässt, da es meistens genügt, ein kleines mit der Scheere entnommenes Stückchen etwas zu zerzupfen und durch das Deckgläschen platt zu drücken.

b) Die einzelnen Erkrankungen.

Was nun die speciellen Erkrankungen der einzelnen oben genannten Theile angeht, so stimmen sie im grossen und ganzen mit derjenigen des Gehirns und seiner Häute überein und es wird deshalb wegen der Einzelheiten auf später verwiesen.

1) Die dura mater spinalis ist insofern sehr wesentlich von der cerebralen verschieden, als sie nicht wie diese zugleich auch Periost ist. Es fehlen deshalb auch bei ihr die dort so häufigen ossificirenden Entzündungen. Sonst kommen sowohl externe wie interne Entzündungen vor von verschiedener Natur; nur die Pachymeningitis int. haemorrhag. besonders in ihren höheren Stadien (Haematom) ist bedeutend viel seltener. Ebenso sind überhaupt Blutungen, wegen der geschützten Lage, seltener. Häufiger dagegen als an der dura cerebralis sind interne chronische Entzündungen, welche mit der Bildung kleinster, Tuberkeln sehr ähnlicher, fibröser

Knötchen einhergehen. Durch Verkalkung derselben entstehen kleine Sandkörner (Pachymeningitis arenosa), welche, wenn sie mehr selbständig in grösseren Haufen auftreten, die Psammome bilden. Es kommen übrigens auch ächte Tuberkel hier vor, dann aber immer in Verbindung mit einer Arachnitis tuberculosa.

2) Die pia mater spinalis zeigt ähnliche entzündliche Prozesse wie die cerebralis, nur dass diese überhaupt seltener sind. Häufiger als dort ist die Arachnitis ossificans, welche mit der Bildung kleiner, nach aussen glatter, nach innen zackiger Knochenplättchen einhergeht. Die venösen Gefässe der Haut sind in Folge der gewöhnlichen Lagerung der Leichen an der hinteren Seite und an den unteren Partien in der Regel durch Hypostase stärker gefüllt als an den übrigen Theilen.

3) Eine ähnliche Uebereinstimmung in Bezug auf die vorkommenden pathologischen Veränderungen, wie sie zwischen den Häuten besteht, besteht auch zwischen dem Gehirne und dem Rückenmark selbst, mit derselben Einschränkung, dass die Affectionen überhaupt im Marke seltener sind, ganz besonders aber die Erweichungsprocesse, was wohl mit der einen Collateralkreislauf leichter ermöglichenden Gefässeinrichtung zusammenhängt.

So kommen also Hämorrhagien, Entzündungen (Myelitis), rothe, braune und gelbe Erweichung vor, ferner Geschwülste wie sogenannte Solitärtuberkel (mit exquisit geschichtetem Bau) u. a., an die es genügt zu erinnern. Nur einige wenige Affectionen verlangen wegen ihrer relativen Häufigkeit und ihrer besonderen Erscheinungsweise eine ausführlichere Besprechung.

Als solche ist besonders zu erwähnen die anatomische Grundlage der Tabes dorsualis, die graue Degeneration der Hinterstränge. Man sieht in ausgeprägten Fällen dieser Art schon durch die pia mater hindurch längs der hintern Incissur zwei graue Streifen, welche in den unteren Partien meist deutlicher sind als in den oberen (aufsteigende Degeneration). Auf Durchschnitten sind entweder die ganzen Hinterstränge oder nur Theile derselben, am häufigsten die der Incissur zunächst gelegenen Partien (Goll'sche Keilstränge), durchscheinend grau oder richtiger bräunlich grau gefärbt, dabei hart und unter dem Niveau der übrigen Theile gelegen. Neben den Veränderungen im Rückenmarke sind fast stets auch solche der hinteren Wurzeln vorhanden, welche grau gefärbt (mark-

los) und zugleich atrophisch sind. Mikroskopisch sieht man an Zupfpräparaten viel faseriges Bindegewebe, wenig markhaltige Nervenfasern und verschieden viele sogenannte corpora amylacea — geschichtete rundliche Körperchen, welche auf Jodzusatz eine bräunliche Färbung annehmen, die durch Schwefelsäure blau wird. Es ist mit dieser Affection eine chronische Arachnitis spin. verbunden, welche nach Virchow als die Erregerin des Processes im Rückenmarke zu betrachten ist (Meningomyelitis corticalis interstitialis). Davon verschieden ist die fleckweise graue Degeneration, welche ähnlich im Gehirn vorkommt (Sclerose en plaques) und welche nicht auf die Hinterstränge beschränkt ist. In der makroskopischen Erscheinung ist nur insofern ein Unterschied als durch die ungleichmässige Entwickelung des Prozesses das Mark oft ein knotiges Aussehen erhält, wobei die Knoten den normaleren Theilen entsprechen. Mikroskopisch sollen deutlichere Entzündungserscheinungen in Verdickung der Gefässwandungen etc. vorhanden sein, die Corp. amylac. sollen fast fehlen, dafür aber eine stärkere Zellenproduction in der Neuroglia und Bildung von Fettkörnchenzellen gefunden werden (Rindfleisch). Endlich gibt es noch eine dritte mit Verfärbung der weissen Substanz einhergehende Degeneration, die sogenannte absteigende Degeneration, eine Atrophie der Seitenstränge, besonders der hinteren Hälfte derselben, welche sich als secundäre Affection zu Herdveränderungen der centralen Gehirntheile hinzugesellt. Die veränderten Stellen haben weniger ein graues als graugelbes Aussehen, sind nicht durchscheinend und sehr weich; mikroskopisch lassen sich zahlreiche Körnchen-Zellen und verfettete Nervenfasern an Zupfpräparaten nachweisen. Dieselbe Veränderung findet sich auf- und absteigend bei Herderkrankungen des Markes, die mit Zerstörung von Nervenfasern verbunden sind.

Als angeborene Affection sei endlich noch der Hydromeningocele gedacht, die mit der früher erwähnten Spaltbildung der Wirbelbögen verbunden (als ihre Ursache) vorkommt. Man findet einen grösseren oder kleineren Sack, dessen Wandung aus der äusseren Haut, der Dura und Pia mater spinal. gebildet wird und an welche Nervenwurzeln herangehen, während das Mark je nach dem Sitze der Veränderung als feineres oder dickeres Gebilde sich ebenfalls der Wand anschliesst. Der Inhalt des Sackes ist eine klare, wässerige Flüssigkeit und die ganze Affection aus einer An-

sammlung der Flüssigkeit in den Maschen der Arachnoidea hervorgegangen. Der häufigste Sitz ist in der Sacral- und Lumbalgegend, wo man sie auch bei Erwachsenen schon gefunden hat; höher oben ist die Affection gewöhnlich eine Hydromyelocele, durch Erweiterung des Centralcanales entstanden, wodurch eine vollständige Zerstörung des Markes an dieser Stelle bewirkt worden ist.

II. Untersuchung der Kopfhöhle.

Die Oeffnung der Kopfhöhle geschieht, wenn nicht etwa Verletzungen, die von dem Gerichtsarzte soviel als möglich mit dem Messer umgangen werden müssen, für diesen ein anderes Verfahren gebieten, welches sich dann nach der Eigenthümlichkeit des Falles zu richten hat, immer mittelst eines am besten an der Basis des einen Warzenfortsatzes beginnenden und an demjenigen der anderen Seite endigenden, mitten über den Scheitel geführten Schnittes, worauf zunächst die weichen Kopfbedeckungen nach vorn bis gegen die Arcus superciliares, nach hinten bis hinter die Eminentia occipitalis externa abgezogen werden. (Die Veränderungen derselben sind bei der Haut schon besprochen worden.)

Das nun vorliegende Periost (Pericranium) wird auf seine Dicke, seine Farbe, seine Consistenz und Continuitätsverhältnisse geprüft und dann von dem ersten Schnitt aus, der sofort bis zum Knochen dringen soll, mit Hülfe eines Meissels oder Raspatoriums abgeschabt, um das knöcherne Schädeldach betrachten zu können. Die auch sonst vorkommenden Affectionen des Periostes sowie der Knochen werden nur kurz erwähnt, da sich Ausführlicheres bei den Knochen der Extremitäten mitgetheilt findet; nur die dem Schädel eigenthümlichen Veränderungen werden ausführlicher besprochen.

1. Veränderungen des Periosts.

Es finden sich hier die verschiedenen Formen von Entzündung (Periostitis ossificans, purulenta, gummosa), Hämorrhagien u. s. w. In die letztere Gruppe gehört eine nur bei neugeborenen Kindern vorkommende Veränderung, welche in einer Ansammlung von Blut zwischen Pericranium und Knochen besteht (Cephalhaematoma

neonatorum). Dasselbe bildet eine meistens auf das rechte Scheitelbein beschränkte Geschwulst, welche niemals über die Nähte hinausreicht und die, wenn sie schon etwas älter ist, am Rande von einem Knochenwalle umgeben ist, welcher als Erzeugniss einer ossificirenden Periostitis zu betrachten ist. In noch späterer Zeit erscheinen an dem gänzlich abgehobenen Theil kleine, anfänglich nicht zusammenhängende Knochenplättchen, welche allmählich immer grösser werdend den ganzen Bluterguss einkapseln können. Manchmal findet sich statt des Blutes eine rothgelbe puriforme Masse (Vereiterung).

2. Untersuchung des Knochens von aussen.

a) Allgemeine Verhältnisse.

1. Die Grösse des knöchernen Schädels zeigt vielfache individuelle Schwankungen und ist für gewöhnlich nur annähernd zu bestimmen. Ungewöhnlich grosse und mit stark vorspringendem Stirnbein versehene Schädel sind gewöhnlich mit Hydrocephalus verbunden (durch denselben hervorgerufen).

2. In vielfachen Beziehungen wichtiger ist die Gestalt des Schädels, welche den mannigfachsten Veränderungen unterliegt. Bekanntlich wird in neuerer Zeit die Untersuchung der Racenschädel lebhaft betrieben und besonders die Frage nach der Bedeutung der Lang- und Kurzköpfe viel ventilirt. Man sollte deshalb nie unterlassen auch darauf die Aufmerksamkeit zu richten und das Verhältniss des Längs- zum Querdurchmesser des Schädels zu bestimmen. Ein Verhältniss des Querdurchmessers zum Längsdurchmesser von 75—80 zu 100 wird als mittleres (mesocephaler Sch.) angesehen; ist der Querdurchmesser kleiner, dann ist der Schädel dolichocephal, ist er grösser, dann brachycephal. Von grösserer pathologischer Wichtigkeit ist das Verhältniss der beiden Seiten zu einander (Symmetrie). Asymmetrie bedingt den Schiefschädel (Plagiocephalie). Die wichtigeren Formen der abnorm gestalteten Schädel sind: die Platycephalie (kleiner Höhen-, grosser Breitendurchmesser); die Oxycephalie (grosser Höhen-, kleiner Breitendurchmesser), Scaphocephalie (Seitenwandbeine dachförmig gegeneinander geneigt), Clinocephalie (sattelförmige Einbiegung in der Schläfengegend); Sphenocephalie (keilförmige Vortreibung der grossen Fontanellgegend).

3. Die Farbe der Schädelaussenfläche ist normal eine graue oder graugelbliche (wo Fettmark in der Diploe liegt) und wird nur wenig von Blutpunkten unterbrochen. Durch krankhafte Vorgänge im Knochen und im Periost kann sie in verschiedenen Nüancen von roth erscheinen, oft fleckig; partielle citronengelbe Färbung durch gummöse Bildungen; schmutzig grünlich gelbe oder schiefrige Färbung bei Osteomyelitis etc.

4. Die Consistenz des Knochens im Ganzen erleidet seltener Veränderungen, von denen die wichtigste die bei kleinen Kindern auftretende Erweichung (Craniotabes, weicher Hinterkopf) ist, bei welcher der Knochen sich wie Pergament einbiegen lässt. Es ist dieses eine rachitische Störung. Eine mehr oder weniger ausgedehnte Erweichung der Schädelknochen Erwachsener durch fibröse Degeneration wird zuweilen durch Geschwülste (Cancroid) hervorgerufen.

Niemals darf die genaue Untersuchung der Nähte unterlassen werden, besonders wegen ihrer Beziehung zu dem Wachsthum der Schädelknochen. Sämmtliche oben erwähnte Gestaltsveränderungen des Schädels lassen sich auf eine vorzeitige Verknöcherung von Nähten oder Theilen derselben zurückführen. Eine Naht ist so lange als noch vorhanden anzusehen, als die feinen Zackenlinien derselben noch zu sehen sind. Als Gegensatz zu der prämaturen Ossification der Nähte findet sich öfter ein partielles oder totales Persistiren der Frontalnaht, welche etwa vom 5. Lebensjahre ab verschwunden sein soll. Wenn sie bei Erwachsenen vorhanden ist, nimmt sie fast stets ihren Ursprung einige Millimeter nach rechts von dem vorderen Ende der Pfeilnaht. In den Nähten findet man oft in sehr grosser Zahl (bes. bei hydrocephalischen Schädeln) kleine Knochenstückchen eingeschaltet (Schaltknochen, an der Lambdanaht Worm'sche Knochen), die, wenn sie aus der selbständigen Verknöcherung einer Fontanelle hervorgegangen sind, Fontanellknochen heissen; eine Abtrennung der Spitze der Hinterhauptschuppe durch eine Naht, wie sie bei den alten Peruanerschädeln vorkommt, bedingt das Os Jncae.

b) Die besonderen Erkrankungen.

Von den besonderen Erkrankungen der Knochen sind nur einige dem Schädel eigenthümliche zu erwähnen. Zuerst die Atrophien,

theils mechanische Druckatrophien (Geschwülste etc.), theils Involutionszustände (senile Atrophie, die zuerst an den tubera parietalia eintritt und bis zur Defectbildung gehen kann), theils durch Knochenerkrankungen bewirkt. Bei der äusseren Schädelatrophie sieht man an der Oberfläche viele Gefässlöcher und es erscheinen in Folge dessen die atrophischen Stellen als rothe Flecken.

Sehr häufig sind Knochenneubildungen der verschiedensten Form, doch darf man nicht alle Vorsprünge für solche halten, da der Knochen auch blasig vorgetrieben werden kann (z. B. durch Pacchionische Granulationen), während er zugleich sich verdünnt. Freilich ist auch dabei eigentlich eine Knochenneubildung vorhanden, denn einmal fertiger Knochen kann nicht mehr ausgedehnt werden, sondern es wird nur immer wieder von innen her Knochen resorbirt, von aussen apponirt. Eine unregelmässige äussere Hyperostose des Schädels findet sich in Verbindung mit multiplen unregelmässigen narbenartigen Defecten und ist dann mit grösster Wahrscheinlichkeit als eine syphilitische anzusehen. In frischen Fällen kann die Diagnose durch den Befund weicher gelber und grauer Massen zwischen den Hyperostosen gesichert werden.

Die in forensischer Beziehung so wichtigen Brüche des Schädels lassen sich in der Regel an der Innenfläche besser erkennen. In Bezug auf die blossen Infractionen und Depressionen, welche man auch geheilt zu Gesicht bekommt, ist zu beachten, dass die Veränderungen an der äusseren Glastafel eine geringere Ausdehnung besitzen als diejenigen an der inneren.

Nachdem die Oberfläche untersucht ist*), wird nun ein Circulär-Schnitt von der Mitte der Glabella bis zur Eminentia occipitalis externa geführt, welcher die in dieser Richtung noch vorhandenen Weichtheile, besonders die Musculi temporales bis auf den Knochen durchtrennt, dann wird der letztere längs dieser Linie vorsichtig (ohne das Gehirn zu verletzen) durchsägt. Mann kann sich dabei die Arbeit dadurch sehr wesentlich erleichtern, dass man nicht

*) Der Bequemlichkeit wegen kann man in solchen Fällen, wo voraussichtlich am Schädeldach keine Veränderungen gefunden werden, schon vorher durch einen Diener das Durchsägen des Knochens bewerkstelligen lassen, aber auch dann sollte man die oben angegebenen Betrachtungen, besonders diejenigen, welche die Gestalt betreffen, anstellen, noch ehe man das Schädeldach entfernt.

ganz durchsägt, sondern mit Hammer und Meissel den Rest absprengt. Wenn man jetzt den Meissel in die Sägefläche einführt und umdreht, kann man in den meisten Fällen das Schädeldach mit Leichtigkeit entfernen. Geringere abnorme Adhäsionen zwischen Knochen und Dura mater, welche am häufigsten in der oberen Frontalgegend sitzen, kann man oft noch dadurch überwinden, dass man das Schädeldach nicht von vorn nach hinten, sondern umgekehrt von hinten nach vorn abzuheben versucht; sobald aber, wie es häufig genug vorkommt, stärkere Adhäsionen vorhanden sind, ist ein Entfernen des Knochens nur möglich in Verbindung mit der Dura, nachdem diese in der Richtung des Sägeschnittes und an ihrem Ansatze an der Crista galli, den man sich durch kräftiges Abziehen des Schädeldaches zugänglich machen muss, durchschnitten worden ist. Dieselbe Methode muss von vornherein bei Kindern bis zum 7. Jahre angewendet werden, weil bei diesen die Dura noch als inneres Periost fungirt und deshalb fest dem Knochen adhärirt*). Sind beide Theile abgenommen, so kann man nun fast stets die Dura, wenn auch nur mit Gewalt, abziehen und es wird dann die weitere Untersuchung der Theile in derselben Weise vorgenommen, wie bei der gewöhnlichen Methode. Gelingt das Abziehen auch dann noch nicht, so muss man auf die Betrachtung der inneren Knochen- und äusseren Dura-Oberfläche verzichten und den Sinus longitudinalis von innen her eröffnen.

3. Untersuchung des Knochens von innen.

Der Betrachtung der Oberfläche des Schädels folgt

a) diejenige der Durchschnittsfläche, bei welcher man auf die Dicke im Ganzen wie auf das relative Verhältniss der einzelnen Theile (Tabula externa, Diploë, tab. interna) sowie besonders auf den Blutgehalt der Diploë zu achten hat. Man muss bei dieser Untersuchung das Schädeldach auch bei durchfallendem Lichte betrachten, um an dem Grade des Durchscheinens und an der Färbung über die Dicke des Knochens überhaupt, über diejenige der Diploë

*) In vielen Fällen, besonders bei sehr weichen Kindergehirnen, kann man sich die Gehirnuntersuchung dadurch sehr vereinfachen, dass man nach Griesinger's Methode von vorn nach hinten mit dem Knochen zugleich das Gehirn durchsägt. Die Verletzungen, welche dasselbe dabei erleidet sind nur gering und jedenfalls oft geringer als bei der anderen Methode.

und über ihren Blutgehalt im Besonderen auch an anderen Stellen als der Schnittfläche Aufschlüsse zu erhalten. Indem wegen der verschiedenen hier vorkommenden pathologischen Veränderungen auf das später bei den Extremitätenknochen zu Sagende verwiesen wird, sei hier nur noch auf die Wichtigkeit hingewiesen, welche der Färbung der Diploë zukommt. Wegen der geringen Ausdehnung, welche diese markführende Knochenmasse besitzt, könnten schwere entzündliche Affectionen (Osteomyelitis, besonders ichorosa) sehr leicht übersehen werden, wenn nicht die meist gelbgrünliche oder schieferige Färbung der Diploë darauf hindeutete.

b) Bei der Innenfläche des Schädeldaches hat man wieder zunächst auf die Gestaltung der Oberfläche (Juga cerebralia, Hyperostosen, Exostosen etc., Impressiones digitatae, abnorme Vertiefungen [innere Atrophien] etc.) zu achten. In letzterer Beziehung sind die selten fehlenden durch Pacchionische Granulationen bewirkten und selbst bis zur Perforation gelangenden Gruben, welche in der Regel zu beiden Seiten des Sulcus longitudinalis liegen, wegen ihrer relativen Bedeutungslosigkeit hervorzuheben. Die Tiefe und Weite der Furchen für die Arteriae meningeae müssen ebenfalls beachtet werden, da sie z. B. durch innere Hyperostose vertieft werden können; doch darf man nicht vergessen, dass auch schon normaler Weise sehr beträchtliche Schwankungen in dieser Beziehung vorkommen. Bei einer allgemeinen oder doch über eine grössere Strecke ausgedehnten inneren Atrophie des Schädeldaches ist die Oberfläche desselben rauh und wie die mikroskopische Untersuchung der von ihr abschabbaren Massen ergiebt, mit grossen Riesenzellen (Osteoklasten) dicht besetzt. Häufig freilich bleiben diese an der Dura hängen, von wo man sie dann aber ebenfalls leicht durch Abschaben erhalten kann.

Von grosser Wichtigkeit ist die (normal graugelbe) Färbung der inneren Oberfläche, da oft durch sie allein das Vorhandensein von Veränderungen angezeigt wird. Ich habe dabei vorzüglich die kreideweisse, oft fleckige oder in Folge der häufig zahlreich vorhandenen feinen Gefässfurchen netzförmige Färbung im Sinne, welche durch alle osteophytischen Neubildungen, die wegen ihrer geringen Dicke sonst kaum zu bemerken wären, bewirkt werden (Puerperales Osteophyt am Stirnbein etc.). — Findet sich an irgend einer Stelle der inneren Schädeloberfläche anhaftendes geronnenes

Blut, so muss immer der Verdacht einer Fractur entstehen und ist deshalb die betreffende Stelle daraufhin genau zu untersuchen.

4. Aeussere Untersuchung der dura mater der Convexität.

a. Untersuchung der Haut selbst.

Nach Entfernung des Schädeldaches liegt nun die **harte Hirnhaut** vor, welche in Bezug auf ihre Dicke, ihren Spannungsgrad, ihre Farbe und ihren Blutgehalt untersucht wird. Von der Dicke hängt die grössere oder geringere Deutlichkeit ab, mit der die Piavenen und die Gehirnwindungen (erstere bläulich, letztere gelblich grau) hindurchscheinen; für gewöhnlich müssen diese überall zu sehen sein. Der Spannungsgrad ist nicht für alle Theile derselbe, indem die bei der jedesmaligen Lage der Leiche hinteren Theile des Gehirns stets die entsprechenden Theile der Dura gespannt erhalten; man muss deshalb diese Prüfung immer an der höchstgelegenen Stelle vornehmen. Hier, also bei der gewöhnlichen Rückenlagerung über der Spitze der Frontallappen, soll man mit Leichtigkeit eine kleine Falte erheben können; ist dieselbe sehr gross und umfangreich, so kann man daraus auf eine Verkleinerung des Schädelinhaltes, ist sie gar nicht zu erheben, so lässt sich auf eine Vermehrung desselben (durch Blutergüsse, Hydrocephalus, Geschwülste, Abscesse etc.) schliessen. Die Farbe ist gewöhnlich grau, wird aber mit zunehmender Dicke eine immer mehr weisse. Blut pflegt in der Regel nur in den grösseren Gefässen und zwar vorzugsweise in den Arterien vorhanden zu sein, welche als solche leicht durch ihre Lage zwischen zwei venösen Gefässen erkannt werden können. Aber auch wenn die kleinen Gefässe gefüllt sind, wird die Membran doch niemals sehr roth erscheinen, da sie überhaupt nur wenige Gefässe enthält. Auf dieser Gefässarmuth beruht es auch z. B., dass bei frischeren Verletzungen die Umgebungen der Wunde niemals geröthet sind.

Blutungen zwischen Dura mater und Knochen, welche auch bei mangelnder Verletzung der Knochen traumatischen Ursprungs sein können, heissen Haemorrhagiae extrameningeales. Zu den häufigsten Erkrankungen, welche an der Aussenseite der Dura mater gefunden werden, gehören die ossificirenden Entzündungen (Pachymeningitis externa ossificans), welche sich an der Leiche durch feste Adhärenz der Dura documentiren. Beim

gewaltsamen Abziehen derselben bleiben bald hier bald da fibröse Fetzen am Knochen hängen, die man nicht etwa für neugebildete Pseudomembranen (wie an den serösen Häuten) halten darf, da es zurückgebliebene Theile der Dura selbst sind. Von anderen Entzündungsformen kommen die eiterigen (Pachymening. ext. purulenta) an der convexen Oberfläche seltener vor, in der Regel nur nach Traumen mit oder ohne Knochenverletzung. Die Dura erscheint verdickt, getrübt, gelblich gefärbt und mit einem dünnen Eiterbelag versehen — niemals werden grössere Eitermengen gebildet.

Die specifisch syphilitische Entzündung (Pachymeningitis ext. gummosa) tritt meist in Verbindung mit ähnlichen Veränderungen am Knochen auf. Die Gummata haben frisch eine gelbgraue Farbe und gallertartige Beschaffenheit; ältere zeigen diese nur an der Peripherie, während im Innern unregelmässig gestaltete hellgelbe Massen erscheinen. An Zupfpräparaten erkennt man in den frischeren Massen zahlreiche runde und spindelförmige Zellen, in den gelben älteren aber zahlreiche verfettete Zellen und fettigen Detritus. — Tuberculöse Entzündung ist selten und nur bei ähnlichen Affectionen der anliegenden Knochen.

Die eigentlichen Neoplasmen der Dura sollen später im Zusammenhange besprochen werden und ich mache deshalb hier nur noch auf die kleinen, grauen, aus mehreren rundlichen Abtheilungen bestehenden Geschwülstchen aufmerksam, welche sich so häufig in der Nähe des Sinus longitudinalis und meistens dem vorderen Ende der Sagittalnaht entsprechend vorfinden, die anscheinend aus der Dura hervorgewachsen, in der That aber nur durch sie hindurchgewachsen sind und der Pia mater angehören (Pacchionische Granulationen).

b. Untersuchung des Sinus longitudinalis.

Es folgt nun die Eröffnung des Sinus longitudinalis, dessen obere Wand mit 2 Fingern der linken Hand in der Querrichtung angespannt und dann von aussen nach innen mit parallel der Oberfläche gehaltenem Messer durchschnitten wird. Zu untersuchen ist hier der Inhalt, welcher bald fehlt, bald aus flüssigem oder in verschiedener Weise frisch geronnenem Blute besteht. Um Unerfahrene vor Irrthümern zu bewahren, muss erwähnt werden, dass oft genug Pacchionische Granulationen auch durch die untere Wand des Sinus

hindurchwachsen und nun frei in das Lumen hineinragen, ohne irgend welche weiteren Störungen zu verursachen. Beim späteren Abziehen der Dura reissen sie leicht ab und imponiren dann als Produkte der Dura, während sie bei vorsichtigem Präpariren mit der Pia in Verbindung bleiben, so dass in dem Sinus an der entsprechenden Stelle ein Loch entsteht, ein Verhältniss, welches auch an anderen Stellen der Dura mater vorkommen kann.

In seltenen Fällen enthält der Sinus longitudinalis ein mehr oder weniger entfärbtes und der Wandung adhärirendes, festes oder auch, besonders central, erweichtes altes Blutgerinnsel (Sinusthrombose), welches hier am häufigsten bei Kindern und in Folge von allgemeinen Störungen der Blutströmung (marantische Thrombose) vorkommt, während an dem Sinus transversus mehr phlebitische Thrombosen (z. B. bei Caries des Felsenbeins) und diese bei Erwachsenen sich finden.

5. Untersuchung der Dura mater der Convexität von innen.

Nun wird die Dura mater an der rechten Seite entsprechend dem Sägeschnitt im Knochen von der Sichel an bis wieder zu derselben von aussen nach innen durchtrennt, indem man die Schneide möglichst parallel der Oberfläche führt und mit der linken Hand den oberen Theil der Membran so weit als möglich senkrecht vom Gehirne abzieht, um jede Verletzung desselben zu vermeiden. Die so abgetrennte Hälfte wird über das Gehirn zurückgeschlagen und auf der anderen Seite ausgebreitet, so dass man die ganze Innenfläche mit Bequemlichkeit übersehen und untersuchen kann. Sollten sich bei dem Zurückschlagen Verwachsungen zwischen der harten und weichen Hirnhaut zeigen, so müssen dieselben durchschnitten werden.

a. Allgemeine Verhältnisse.

Die Farbe der Innenfläche ist wie diejenige der äusseren bald grau, bald mehr weiss. Eine häufige Veränderung ist eine hellere oder dunklere braune Färbung, welche bald über grössere Strecken zerstreut, bald auf kleinere Herde beschränkt ist, fast immer aber in Form von kleineren oder grösseren Fleckchen auftritt (Häma-

toidinbildung aus Hämorrhagien). Am häufigsten wird die Eigenfarbe der Haut durch Blut verändert, sei dies nun ausserhalb oder innerhalb von Gefässen vorhanden. Um den letzteren Zustand richtig beurtheilen zu können, muss man wissen, dass die Dura normal nur dünne und zu einem grossmaschigen Netz verbundene Gefässe enthält, so dass man also in jedem Falle wo sich ein dichtes Geflecht breiterer Gefässe vorfindet auf Gefässneubildung schliessen kann. Die Hämorrhagien sind bald mitten in dem Gewebe der Haut gelegen (intrameningeale), bald an der inneren Oberfläche derselben, wo sie die verschiedenste Grösse von Punktform bis Handgrösse erreichen können. Sehr wichtig ist immer die Frage, ob die Blutungen frei auf der Oberfläche liegen (intermeningeale) oder ob sie gegen die Pia durch eine Membran abgeschlossen sind (Hämatoma durae matris). Bei den kleineren Blutungen, ebenso wie bei den Vascularisationen und den braunen Pigmentirungen ist nachzusehen, ob sie im alten Gewebe der Dura oder in einer neugebildeten Haut enthalten sind. Es kann in dieser Beziehung schon die Beschaffenheit der Oberfläche einigen Aufschluss gewähren, indem die für gewöhnlich glatte und spiegelnde Fläche, wenn Auflagerungen vorhanden sind, oft uneben und matt glänzend erscheint. Eine völlige Sicherheit kann man aber nur dadurch erhalten, dass man mit dem Messer schabend über die Oberfläche hinfährt, wobei eine vorhandene Auflagerung mit Leichtigkeit entfernt werden kann.

Auch abgesehen von vorhandenen Auflagerungen kann die Innenfläche ihren gewöhnlichen feuchten Glanz verloren haben — ohne aber ihre Glätte einzubüssen, nämlich wenn durch irgend eine Ursache (Hämorrhagien, Hydrocephalus, Geschwülste, Abscesse) das Volumen des Gehirns vergrössert und also ein Druck auf die Dura ausgeübt worden ist, wodurch deren Innenfläche trocken erscheint. Eine stärkere Anfeuchtung und besonders das Vorhandensein wirklich freier Flüssigkeit an der Innenfläche ist künstlich erzeugt, indem aus der verletzten Pia Liquor cerebrospinalis ausgetreten ist.

b. Die einzelnen Erkrankungsformen.

Unter den Erkrankungen, welche an der Dura-Innenfläche ablaufen, sind:

1. die **entzündlichen** wegen ihrer grossen Häufigkeit die wichtigsten. Eiterige Entzündungen (Pachymeningitis interna purulenta) sind wie an der Aussenfläche selten und nach dem dort Gesagten zu beurtheilen, was auch für die häufigen ossificirenden Formen (Pachym. int. ossificans) gilt, als deren Effekt an allen möglichen Stellen, besonders gern aber an dem Sichelfortsatz, flache, unregelmässige, zackige Knochenstücke (Dura mater Knochen) erscheinen. — Der Innenfläche der Dura mater eigenthümlich sind jene Entzündungsformen, welche mit der Ausschwitzung einer fibrinösen Masse verbunden sind (Pachym. int. fibrinosa) und als deren Endeffect eine organisirte bindegewebige Pseudomembran (Pachym. int. fibrosa) erscheint. In dieser letzteren finden sich vorzugsweise die oben genannten Gefässneubildungen, ebenso die Hämorrhagien (Pachym. chron. int. hämorrhagica, Haematoma) und die Pigmentirungen (Pachym. chron. int. pigmentosa), welche in der angegebenen Reihenfolge aus einander hervorgehen. Die mikroskopische Untersuchung dieser verschiedenen Zustände ist sehr einfach, da man nur die fibrinösen Auflagerungen oder die bindegewebigen Pseudomembranen abzuschaben und in einem Tropfen Salzwasser auszubreiten braucht. Man kann sich leicht überzeugen, dass die Membranen aus Zellen und Fasergewebe bestehen — je zellenreicher sie sind, desto jünger sind sie auch. Die Blutgefässe, welche oft in enormer Menge vorhanden sind, zeichnen sich durch ihr im Verhältniss zu der dünnen, fast nur aus dem Endothelhäutchen bestehenden Wandung, sehr grosses Caliber aus und lassen es begreiflich erscheinen, wie leicht Rupturen an denselben zu Stande kommen können. Sucht man sich zur Untersuchung eine braun gefärbte Stelle aus, so erscheinen als Ursache der Färbung in Haufen angeordnete kleinere und grössere klumpige oder (seltener) krystallinische Pigmentmassen (rhombische Tafeln) von rothbrauner oder auch gelbrother Farbe (Hämatoidin).

Adhäsive Entzündungen wie an den serösen Häuten kommen hier selten vor und sind dann meistens syphilitischer Natur, besonders wenn ausgedehntere Verwachsungen zwischen Dura und Pia vorhanden sind. Ich würde nicht noch besonders daran erinnern, dass eine normale Verbindung zwischen Dura und Pia überall da bestehen muss, wo die Piavenen in den Sinus longitu-

dinalis münden, wenn ich nicht aus Erfahrung wüsste, wie leicht dies Verhältniss von Anfängern vergessen wird. Leichter könnten jene Gefässe Verwechselungen mit entzündlichen Adhäsionen herbeiführen, welche zuweilen abnormerweise schon in einiger Entfernung von dem Sinus an die Dura mater herantreten und in ihr bis zum Sinus weiter verlaufen, doch wird der leicht zu führende Nachweis der Gefässnatur dieser Stränge vor Irrthümern schützen.

Von den tuberculösen Entzündungen gilt das bei der Aussenfläche Gesagte; sie sind selten, fast immer fortgeleitet und führen nie zur Bildung grösserer Käsemassen. Sobald man diese findet, kann man in der Regel annehmen, dass man es mit gummösen Bildungen zu thun hat. Diese sind dann oft mit der Pia verwachsen und mit Veränderungen des Gehirns verbunden. In der Umgebung der gummösen Bildungen findet sich immer eine chronische Pachymeningitis mit den früher geschilderten Charakteren (fibrinös, hämorrhagisch etc.).

2. Reine **Neoplasmen** kommen an der Dura in verschiedener Form zur Beobachtung. Als primäre Geschwülste sind Sarcome zu nennen, welche meistens spindelförmige Zellen enthalten, eine beträchtliche Grösse erreichen und sogar den Knochen durchbrechen können (Fungus durae matris). Manchmal tritt die Sarcomentwickelung unter dem Bilde einer Entzündung auf, wobei dann leicht das oder die kleinen Geschwulstknötchen zu übersehen sind. Carcinome kommen wohl nur secundär, sei es metastatisch oder durch Fortleitung, vor; eine eigenthümliche Geschwulst, welche nur aus grossen, platten Zellen zusammengesetzt ist, die sich oft zu Schichtungskugeln gruppiren, ist früher allgemein als Epitheliom der Dura beschrieben, in neuerer Zeit aber als Endotheliom bezeichnet und von einer Wucherung der Endothelzellen der Dura abgeleitet worden.

6. Untersuchung der Pia mater der Convexität.

An die Untersuchung der Innenfläche der Dura mater der rechten Seite schliesst sich sofort diejenige der entsprechenden Pia mater.

a. Allgemeine Verhältnisse.

Die **Pia mater** ist eine dünne, farblose Haut, deren Grössenverhältnisse einmal dadurch geändert werden können, dass in

ihren Maschenräumen sich Flüssigkeiten (Blut, Oedemflüssigkeit, Eiter) ansammeln, dann aber auch durch eine Verdickung der Bälkchen des Gewebes selbst, die nun deutlich als graue oder weisse Streifen erkannt werden können. Sehr häufig sind beide Veränderungen (besonders das Oedem und die Verdickung) mit einander verbunden. Mit diesen Veränderungen, das einfache Oedem ausgenommen, tritt auch eine Färbung der Pia auf: grau oder grauweiss, durch die Verdickung der Bälkchen, gelb, durch Eiter, roth, durch Blut etc. Wie an der Dura so ist auch hier der Feuchtigkeitsgrad der Oberfläche zu beachten, da eine sehr trockene Oberfläche wie dort auf vorhandenen, vom Gehirn ausgehenden abnormen Druck schliessen lässt.

Bei der Beurtheilung des Blutgehaltes der Pia darf nicht vergessen werden, dass die Vertheilung des Blutes sehr wesentlich von der Lagerung des Leichnams abhängt und dass die gewöhnliche starke Füllung der grösseren Venen in den hinteren Theilen hauptsächlich auf Hypostase zurückzuführen ist. Es ist eine leicht zu bestätigende Erfahrung, dass Anfänger sehr geneigt sind, Hyperämien zu diagnosticiren, wo gar keine sind. Man sollte sich deshalb nicht mit dem allgemeinen Eindruck begnügen, sondern die Gefässe und Gefässchen einzeln verfolgen und nachsehen, ob sie continuirlich oder nur streckenweise Blut enthalten, ob sie prall (rund) gefüllt sind oder nur wenig u. s. w. Was die Erkennung der Gefässarten angeht, so kann man sich im Allgemeinen merken, dass die grösseren Arterien in der Tiefe der Furchen, die Venen aber an der Oberfläche verlaufen. In zweifelhaften Fällen wird man oft (hier wie anderwärts) durch Weiterschieben des Blutes nach grösseren Gefässen den Charakter derselben leichter bestimmen können. Capillargefässe sind überhaupt mit blossem Auge nicht zu sehen und es ist deshalb die Annahme einer Capillarhyperämie nur da zulässig, wo man die rothen Flecke nicht in einzelne rothe Streifchen (meistens kleinste Venen) auflösen kann. — Eine Thrombose der grösseren Venen kommt secundär bei Sinusthrombose vor.

b. Die einzelnen Erkrankungsformen.

1. Die **Blutungen** der Pia mater finden entweder auf der Oberfläche statt (Haemorrhagiae intermeningeales) oder in dem Maschenwerk der Pia s. Arachnoides selbst (H. arachnoidales,

früher subarachnoidales). Die ersteren stammen naturgemäss nicht immer aus der Pia, sondern auch, wie bereits erwähnt, von der Dura. Sehr wichtig sind besonders in gerichtsärztlicher Beziehung die tödtlichen intermeningealen Blutungen, welche gelegentlich bei Neugeborenen durch Ruptur der grossen Piavenen an ihrem Uebergange in den Sinus in Folge sehr starker Uebereinanderschiebung der Deckknochen zu Stande kommen. In Bezug auf die Beurtheilung der Blutungen überhaupt mag noch bemerkt werden, dass das Geronnensein des Blutes zu dem Schlusse berechtigt, dass die Blutung während des Lebens entstanden sei; doch will ich, um vor möglichen Täuschungen zu bewahren, darauf aufmerksam machen, dass während der Section vorher flüssiges Blut, wenn es mit Liquor cerebrospinalis sich mischt, noch nachträglich gerinnen kann. Flüssigkeit des Blutes spricht durchaus nicht nothwendig für postmortalen Austritt, besonders nicht, wenn es nicht frei ergossen, sondern in die Pia infiltrirt ist.

2. Die **Entzündungen.** Die häufigste von allen Entzündungen der Pia mater ist die Arachnitis (Leptomeningitis) chronica fibrosa, welche aus der Verdickung, weisslichen Färbung und Trübung der Haut und der in der Regel damit verbundenen ödematösen Schwellung diagnosticirt werden kann. Die ödematöse Infiltration zeigt sich vorzugsweise an den Sulcis, wo die Haut die grösste Dicke besitzt; während die unveränderte Pia sich den Gehirnwindungen innig anlegt und ihnen in die Furchen hinein folgt, geht die oberste Schicht der ödematösen Haut glatt von einer Windung zur anderen über die Furchen hinweg; bei sehr starkem Oedem wird sie sogar von der Oberfläche der Windungen durch die Flüssigkeit abgedrängt. Die ödematöse Infiltration tritt nicht immer gleichmässig auf, sondern zuweilen in Form von Blasen (Oedema cysticum, Hydrops multilocularis). Als drittes Erzeugniss der chronischen Entzündung sind die schon einige Male erwähnten Pacchionischen Granulationen zu nennen, welche zwar auch ohne die übrigen Erscheinungen der chronischen Entzündung vorkommen, aber doch neben denselben in der Regel eine besonders hohe Zahl und beträchtlichere Grösse erreichen. Es sind warzige, graue Excrescenzen, welche haufenweise längs der grossen Längsspalte (oder auch weiter nach aussen) sitzen und sich mikroskopisch aus bindegewebigen papillären Massen zusammengesetzt erweisen,

die an ihrer Oberfläche mit einem Endothelhäutchen bedeckt sind. Selten finden sich in der Pia mater kleine Knochenplättchen, wie sie als etwas häufigerer Befund bei der Rückenmarkshaut erwähnt worden sind. Nach Virchow hat man eine Arachnitis chron. superficialis und profunda zu unterscheiden, welche letztere durch ihre nahe Beziehung zu den in die Gehirnrinde eintretenden Gefässen die wichtigere ist und zu einer Entzündung der Gehirnsubstanz selbst (Meningo-encephalitis [s. später]) führen kann.

Die acute, bald mehr bald weniger fibrinöse, eiterige Entzündung (Arachnitis suppurativa), welche wegen ihres hauptsächlichen Vorkommens an der convexen Oberfläche auch als Meningitis convexa bezeichnet wird, ist durch eine Infiltration des Maschengewebes der Pia mit eiterig-fibrinösen Massen und eine damit verbundene weiss-gelbe oder rein gelbe (rein eiterige) Färbung charakterisirt. Der Eiter sammelt sich in der Regel um die grösseren Venen herum an, wohl weil hier der meiste Raum für ihn ist und es entsteht dadurch ein sehr zierliches Bild, indem die blauen Gefässe von schmäleren oder breiteren gelben Säumen eingefasst erscheinen. Es ist dieses besonders bei der Arachnitis suppurativa profunda der Fall; bei der superficialis werden sehr bald die Gefässe gänzlich durch den Eiter verdeckt. Eine auf eine kleinere Strecke beschränkte eiterige Entzündung erregt immer den Verdacht traumatischer Entstehung.

Eine tuberculöse Entzündung der convexen Oberfläche ist seltener und meistens nur der Ausläufer einer Basilarmeningitis, bei deren Besprechung genauere Angaben gemacht werden sollen.

3. Als letzter in der Reihe der pathologischen Erscheinungen wird der **Cysticerken** Erwähnung gethan, welche bald in frischem Zustande, als erbsen- bis haselnussgrosse Blasen, bald in abgestorbenem, als kleinere oder grössere gelb-weisse, verfettete und verkalkte Knötchen gefunden werden. Die frischen Cysticerken lassen im Innern der mit wasserklarer Flüssigkeit gefüllten Blase ein etwa hirsekorngrosses, pendulirendes, weisslich gefärbtes Gebilde erkennen, den Kopf des Thieres, an welchem man schon mit Loupenvergrösserung den Hackenkranz und die vier seitlichen Saugnäpfe erkennen kann. Aber auch in den abgestorbenen Thieren lassen sich noch durch Zerzupfen und Zerdrücken auf dem Objektträger eventuell mit Hülfe von Salz-

säure (zur Auflösung der Kalksalze) wenigstens die grossen mit breiter Basis versehenen Hacken nachweisen, wodurch die Diagnose vollständig gesichert wird. Die Cysticerken bewirken sehr häufig Eindrücke an der Gehirnoberfläche, ja selbst totale umschriebene Atrophie der Rindensubstanz.

4. Die **Geschwülste** werden bei der Gehirnoberfläche mit betrachtet. —

Nachdem so die rechte Seite untersucht worden ist, macht man vorn links neben der Sichel an einer aufgehobenen Falte einen kleinen Einschnitt, fasst dann das Messer wie einen Geigenbogen, aber mit nach oben gerichteter Schneide und trennt so, indem man wie auf der rechten Seite mit der freien Hand die Dura stark vom Gehirn abzieht, von innen nach aussen die linke Hälfte bis wieder zur Sichel hin, schlägt die Dura zurück und untersucht wie auf der anderen Seite, wobei man nicht versäumen darf, besonders bei der Beurtheilung des Blutgehaltes die beiden Seiten mit einander zu vergleichen. Darauf fasst man die beiden Theile der Dura mit der linken Hand und zieht dieselbe stark nach oben und hinten, damit sich der Ansatz der Sichel an der Crista galli straff anspannt. Jetzt führt man das Messer mit nach vorn gerichteter Schneide parallel der Sichel an ihrer linken Seite bis zum Siebbein, wendet die Schneide nach rechts, durchtrennt den Ansatz, bringt das Messer wieder in parallele Stellung zur Sichel und zieht es so heraus. Wenn man nun die Dura kräftig nach hinten zieht kann man die Piavenen an ihrer Eintrittsstelle abschneiden und so das Gehirn bis zum Tentorium ganz frei machen.

7. Herausnahme des Gehirns.

Um das Gehirn herauszunehmen, legt man die zusammengelegten Finger der linken Hand unter die Stirnlappen, zieht dieselben leicht nach hinten und durchschneidet der Reihe nach sämmtliche von der Basis abgehenden Nerven und die ab resp. zu gehenden Gefässe, wobei man am besten das Messer immer von innen nach aussen (gegen den Knochen) schneiden lässt. Sobald man bis zum Tentorium gekommen ist, setzt man die Klinge senkrecht an seinem rechten vorderen Ende an und durchschneidet es, indem man sich immer hart am Knochen hält, in kurzen sägenden Zügen so-

weit nach hinten als möglich. Dasselbe geschieht auf der linken Seite, indem man zugleich mit der linken Hand die zurücksinkenden Hemisphären von hinten her stützt, damit an der Basis keine Zerreissungen eintreten. Nachdem darauf auch noch die letzten abtretenden Nerven durchschnitten sind, führt man das Messer an der vorderen Wand des Wirbelkanales mit nach einer Seite gerichteter Schneide möglichst weit in denselben hinein, durchsticht mit einer starken Hebung des Messergriffes das Rückenmark und zieht das Messer mit nach aussen und hinten gerichteter Schneide heraus, wobei man besonders darauf zu achten hat, dass die ganz an der Seite verlaufende Arteria vertebralis mit durchschnitten wird.*) Darauf führt man das Messer abermals ein, die Schneide nach der anderen Seite gerichtet und verfährt ebenso. Wenn man jetzt, indem fortwährend die linke Hand von unten her die Hemisphären stützt, mit der rechten Hand das kleine Gehirn so umgreift, dass der Zeigefinger auf die linke, die drei übrigen auf die rechte Hemisphäre und also die Medulla oblongata zwischen Zeige- und Mittelfinger zu liegen kommt, so kann man das Gehirn vollständig aus dem Schädel herausheben, wobei sofort auf die etwaige Anwesenheit eines ungehörigen Inhaltes am Schädelgrunde zu achten ist.

8. Untersuchung der Pia mater an der Basis.

Die Pia mater der Basis und der Seitentheile wird nun in derselben Weise untersucht wie diejenige der convexen Oberfläche, nur kommt hier noch die Untersuchung der grossen Arterien der Basis hinzu, von denen besonders die Artt. fossae Sylvii in ihrem Verlaufe verfolgt werden müssen, weil gerade an ihnen Embolien, Aneurysmen etc. mit Vorliebe ihren Sitz haben.

a. Veränderungen der grossen Gefässe.

Die grossen Gefässe der Gehirnbasis zeichnen sich, obwohl sie arterielle sind, durch die relative Dünne ihrer Wandungen aus und man sieht deshalb schon sehr gut von aussen die Verfettungen und sog. atheromatösen Veränderungen der Intima in

*) Wenn vorher das Rückenmark schon herausgenommen worden ist, schneidet man dasselbe nicht noch einmal durch, sondern trennt nur die seitlichen Verbindungen des noch übrig gebliebenen Stückes.

Form grauweisser oder gelbweisser kleinerer oder grösserer Flecken, denen entsprechend das Lumen mehr oder weniger verengt ist. Bei kleineren Aestchen kann man die gesammte Wandung mit der Intima nach oben unter das Mikroskop bringen und sieht dann oft sehr schön die Intimazellen in zackige Haufen kleiner, glänzender, dunkelcontourirter Körnchen verwandelt, die sich weder auf Zusatz von Essigsäure noch von verdünnten Alkalien verändern (fettige Degeneration).

Eine weitere wichtige Veränderung der Gefässe ist die Aneurysmenbildung, welche, wie schon erwähnt, am häufigsten an der Art. foss. Sylv. und ihren Aesten statthat. Die Aneurysmen sind meistens sackförmige von Erbsen- bis Kirschkerngrösse (selten grösser) und führen fast immer durch Ruptur zum Tode. Man muss deshalb stets bei grossen Blutungen an der Basis an diese Möglichkeit denken und die Gefässe genau und vorsichtig untersuchen, da der kleine aneurysmatische Sack in dem grossen Blutcoagulum sehr leicht übersehen werden könnte. Als dritte Gefässveränderung sind endlich die Embolien anzuführen. Man wird die verstopfenden Pfröpfe, welche in der Regel an der Abgangsstelle der sylvischen Arterien oder doch an deren erster Theilungsstelle sitzen, unschwer an ihrer blassen, graurothen Farbe und trockenen Beschaffenheit erkennen; da diese grossen Emboli meist schnell den Tod herbeiführen, so werden sie selten adhärent.

b. Veränderungen der Pia.

Die wichtigste Veränderung, welcher man an der Pia der Basis begegnet, ist die Arachnitis tuberculosa, welche, wie früher schon erwähnt wurde, ihren Lieblingssitz an der Basis hat und deshalb auch wohl einfach als Meningitis basilaris bezeichnet wird. Sie macht sich in der Regel sofort bemerklich durch eine Ausfüllung der Maschenräume der Pia mater im Bereiche des Circulus Willisii und besonders um das Chiasma der Sehnerven herum mit einer gelblichen, gelatinösen, bald derberen bald etwas weicheren Masse, die sich oft bis weit in die Sylvischen Gruben hineinerstreckt. Die Diagnose wird gesichert durch das Auffinden der hier fast ausnahmslos sehr kleinen (submiliaren) grauen Tuberkelknötchen, welche besonders an der Unterfläche der Frontallappen oder auf der Insel (Insula Reilii) längs der Blutgefässe aufgereiht erscheinen. In der Regel erstreckt

sich die Tuberkeleruption auch auf die medianen Flächen der Hemisphären, wo sie oft am leichtesten zu erkennen sind, weil die entzündliche Trübung der Nachbarschaft gewöhnlich fehlt oder doch nur gering ist. Zur mikroskopischen Untersuchung umschneidet man ein kleines Stückchen der Pia mater, zieht dasselbe, am besten mit Beihülfe eines Wasserstrahles, behutsam von der Oberfläche des Gehirns ab und entfernt unter Wasser mit einem weichen Pinsel die etwa noch anhaftenden Gehirntheilchen. Nachdem man nun das Stückchen in Wasser ausgebreitet hat — wobei man schon mit blossem Auge die kleinen, mit Tuberkeln besetzten Gefässchen erkennen kann — werden die aus Rundzellen gebildeten, spindelförmigen Anschwellungen der Gefässadventitien deutlich hervortreten. Essigsäurezusatz macht die Kerne deutlicher, auch gelingen Färbungen leicht. Riesenzellen sind gerade in diesen Tuberkeln niemals zu finden. Uebrigens ist zu beachten, dass nicht bloss an den Gefässen, sondern auch in dem Bindegewebe der Pia unabhängig von Gefässen Tuberkel vorkommen.

Die eiterige Arachnitis kommt seltener an der Basis vor, aber doch nicht so selten wie die tuberculöse an der convexen Oberfläche. Die bekannte epidemische sog. Cerebrospinalmeningitis ist zum Beispiel fast stets eine eiterige und gerade an der Basis in der Regel am stärksten.

Die Pia mater der Medulla oblongata zeigt ziemlich häufig, besonders bei Individuen, welche an chronischen Gehirnaffectionen litten, eine bräunliche Färbung, welche davon herrührt, dass die Bindegewebszellen mit braunem Pigment vollgestopft sind.

9. Untersuchung des Gehirns von aussen.

Nach Beendigung dieser Untersuchung kehrt man das Gehirn wieder um und zieht nun die Pia mater ab, um sowohl die in den Furchen steckenden Theile derselben, in welchen man oft noch unvermuthet Tuberkel, Cysticerken etc. finden wird, als auch die Oberfläche des Gehirnes selbst genauer untersuchen zu können. Man durchschneidet zu diesem Zwecke zunächst die Art. corporis callosi in der Nähe des Balkenkniees und des Balkenwulstes, fasst mit einer Pincette das zwischen den Schnitten liegende Stück dieses Gefässes und beginnt an ihm mit möglichster Vorsicht und Schonung

die Membran abzuziehen. Sobald man damit bis zur convexen Oberfläche gelangt ist, bedient man sich statt der Pincette besser der Finger. Reisst die Pia an einer Stelle ein, so fasst man am besten mit einer Pincette in eine Furche hinein, weil man hier am leichtesten wieder grössere (arterielle) Gefässe zu fassen bekommt. Bei weichen Gehirnen muss man während des Abziehens die Hemisphäre von der Seite her mit der freien Hand stützen, weil sonst leicht der Balken und die Decke der Seitenventrikel einreisst. Auch das Abziehen selbst muss mit Hülfe eines kleinen Kunstgriffes bewerkstelligt werden, welcher darin besteht, dass man den Daumen an die innere, die übrigen Finger an die äussere Seite der bereits abgezogenen Pia legt und mit letzteren das Gehirn von aussen her gleichsam unter der Pia hervordrängt. Es wird auf diese Weise jeder zu starke Zug vermieden und man hat nicht nöthig die bereits entblössten Hirntheile mit der (blutigen) Hand zu berühren — und zu beschmutzen. Die Manipulation wird wesentlich erleichtert, wenn man sich durch das Aufgiessen eines nicht zu kräftigen Wasserstrahles unterstützen lässt. Nicht immer lässt sich die Pia leicht ablösen; es bestehen vielmehr zuweilen fleckweise oder auf grössere Strecken verbreitete sog. Adhäsionen zwischen ihr und dem Gehirn, welche bei dem Versuche, die Pia abzuziehen, zu oberflächlichen Substanzverlusten führen, indem kleine Theile der Rinde an der Haut haften bleiben. Die Adhäsionen sind Folgen chronisch entzündlicher Veränderungen der Gehirnrinde (Encephalitis chron. corticalis), die nach Virchow aus einer Arachnitis chron. profunda hervorgehen (daher Meningoencephalitis) und welche besonders bei der sog. Paralyse der Irren beobachtet werden.

Nachdem die Pia entfernt worden ist, kann man nun die Grösse und Gestalt des Gehirnes im Ganzen feststellen, (in Bezug auf das Gewicht siehe pag. 77) vor allen Dingen aber hat man die allgemeinen Verhältnisse der Windungen zu beachten. Die Form der Gyri gibt oft wichtige Fingerzeige für Veränderungen im Gehirn selbst; bei allgemeiner Atrophie des Gehirns sind sie schmal und spitz, dagegen breit und abgeplattet (durch Druck gegen das Schädeldach) wenn aus irgend einer Ursache das Volumen des Gehirns vermehrt ist.

Der Blutgehalt der Rinde im Allgemeinen ist von aussen

schwer festzustellen, da beim Abreissen der Pia die oberflächlichsten Gefässchen mit herausgerissen werden, es werden aber aus diesem Grunde reichlich vorhandene Blutpunkte schon einen Schluss auf starken Blutgehalt gestatten. Zuweilen und gerade sehr häufig in Verbindung mit jenen Adhäsionen der Pia mater findet man Veränderungen in der normaler Weise gleichmässig grauen Farbe der Oberfläche, indem kleinere oder grössere Strecken (besonders die beim Abziehen der Pia verletzten) eine röthliche, selbst violette Färbung darbieten.

Massige sowie punktförmige Hämorrhagien hommen an den verschiedensten Stellen in Folge von traumatischen Einwirkungen vor; die letzteren, welche sich von Blutpunkten dadurch unterscheiden, dass sie sich nicht abspülen lassen, weil das Blut im Gewebe selbst liegt, finden sich auch bei frischer Entzündung und bei Embolien der Arterien sowie Thrombosen der Venen (nach Sinusthrombose); es ist dann zugleich meistens eine Erweichung der betreffenden Abschnitte damit verbunden.

Als Folgen früherer traumatischer Verletzungen sieht man öfter die Oberfläche der Gyri etwas vertieft und zugleich bräunlich (durch Haematoidin) gefärbt. An Stelle der geschwundenen Gehirnsubstanz findet man ein weiches, feinfaseriges Maschenwerk. Im Bereiche dieser Plaques jaunes hat Virchow eine Verkalkung der Ganglienzellen der Rinde gefunden, die man leicht mikroskopisch untersuchen kann, indem man ein kleines Stückchen Rinde in einem Minimum Wasser zerzupft und dann durch leichten Druck mit dem Deckgläschen ausbreitet. Die meisten Ganglienzellen sind an ihrer pyramidenförmigen Gestalt kenntlich.

Weitere herdweise Veränderungen der Oberfläche werden hervorgerufen durch Geschwülste, Tuberkelknoten (fälschlich sog. Solitärtuberkel) und Gummata, auch wohl Sarcome, die in der Regel eine beträchtlichere Grösse erreichen als jene. Die Differentialdiagnose ist oft sehr schwer, ja manchmal unmöglich, oder doch nur mit Zuhülfenahme der übrigen Sectionsbefunde zu stellen. Die Tuberkel sind oft noch am leichtesten daran zu erkennen, dass in der die gelbe käsige Mitte umgebenden grau durchscheinenden Zone einzelne graue submiliare Tuberkelknötchen sich markiren; es gelingt leicht durch einfaches Zerzupfen diese Tuberkel zu isoliren, welche sehr häufig enorm grosse Riesenzellen enthalten; ferner ist bei Tuberkeln die Verkäsung ausgedehnter und gleichmässiger, bei

Gummigeschwülsten unregelmässiger, indem hier die käsigen Massen von breiteren Zonen eines weicheren oder derberen, grauen Gewebes umgeben oder durchbrochen sind. Endlich erweichen wenigstens grössere Tuberkelknoten oft im Centrum, was bei Gummigeschwülsten in der Regel nicht vorkommt, während umgekehrt Erweichung der umgebenden Gehirnmasse mehr bei Syphilis als bei Tuberkulose sich einstellt. Am meisten Schwierigkeiten macht oft die Unterscheidung von Sarcom resp. Gliosarcom und Gummigeschwulst, da bekanntlich auch gerade die Sarcome so häufig partiell verfetten. Trotzdem wird man eine Geschwulst die in einer grauen, durchscheinenden oder derberen, fibrösen Grundmasse zahlreiche homogene gelbe Massen eingesprengt enthält, zumal wenn diese eine derbere Consistenz besitzen, als eine der Syphilis zugehörige ansehen dürfen.

Die frische mikroskopische Untersuchung der Gummositäten an Zupfpräparaten zeigt ein zellenreiches Granulationsgewebe oder ein dichtes, schwieliges Bindegewebe mit wohlausgebildeten Spindel- und Netzzellen, in den gelben Stellen eine dichte amorphe, hie und da streifige Grundsubstanz mit zahlreichen Fettkörnchen, aber ohne richtige Fettkörnchenkugeln, die dagegen in den Sarcomen in der Regel an den verfetteten Stellen sehr schön entwickelt sind und lose in der Grundsubstanz liegen. In der Umgebung findet man hier dann die grösseren Zellen von höherer Entwickelung, welche den Gummositäten fehlen.

Auch die in gleicher Weise wie in der Pia so in der Gehirnsubstanz vorkommenden Cysticerken, könnten zu Verwechselungen Veranlassung geben, wenn sie sich im Zustande der Verfettung und Verkalkung befinden, doch wird schon, abgesehen von der früher beschriebenen mikroskopischen Untersuchung, das Vorhandensein einer derben bindegewebigen Kapsel auf den richtigen Weg leiten können.

10. Innere Untersuchung des Gehirns.

Es ist nun die Zeit zur Section des Gehirnes gekommen, welche in der Weise vorgenommen wird, dass in jedem Abschnitt zuerst die Ventrikel, dann die dieselben begrenzenden Theile untersucht werden.

a. Untersuchung der Ventrikel des Grosshirns.

Man macht demnach, nachdem man das Gehirn in seiner Körperlage vor sich gelegt hat, einen seichten senkrechten Schnitt durch die Decke des linken Seitenventrikels etwa 2—3 Mm. nach aussen von der Raphe des Balkens (nicht zu tief, um die grossen Ganglien nicht zu verletzen!) und verlängert denselben nach hinten und aussen in's Hinterhorn, sowie nach vorn und wenig nach aussen in's Vorderhorn; dann verbindet man die beiden letztgeführten Schnitte durch einen senkrechten an der Aussenseite der grossen Ganglien hergeführten, bis zur Rinde der Unterfläche reichenden Schnitt, durch welchen also die linke Hemisphäre in Form eines Prismas mit convexer unterer Fläche abgetrennt wird. Nachdem man darauf das Gehirn umgedreht hat, wird dieselbe Manipulation auf der rechten Seite wiederholt. Man übersieht nun die Seitenventrikel mit Vorder- und Hinterhörnern und hat auf ihre Weite, ihren Inhalt (normal höchstens 1 Theelöffel voll Flüssigkeit) sowie auf den Zustand des Ependyms zu achten.

1. Die Erweiterung der Ventrikel, welche durch eine wässerige, klare Flüssigkeit, nur selten durch Eiter geschieht, pflegt man als Hydrocephalus internus s. ventricularis zu bezeichnen. Er ist angeboren oder erworben. Im letzteren Falle entweder entzündlicher Natur oder rein mechanisch, z. B. durch Druck einer Geschwulst des Kleinhirns auf die Vena magna Galeni erzeugt, weshalb man diese immer genau controlliren muss. Bei dem erworbenen Hydrocephalus kann der Schädel nicht nachgeben und es tritt deshalb eine sehr starke Atrophie des Gehirns, besonders in der weissen Substanz ein. Bei den angeborenen Formen gibt der wachsende Schädel dem Druck des sich vergrössernden Gehirnes nach und wird ebenfalls grösser. An einzelnen Stellen, besonders an der Squama ossis occipitis, auch über der Nase im Os frontis etc. können Löcher entstehen, aus welchen das Gehirn hervortritt und die äussere Haut kugelig vorwölbt (Hydrencephalocele). Nicht immer ist freilich bei solchen Celen Gehirn mit ausgetreten, sondern es kann eine ähnliche Veränderung durch sehr starkes Oedema bullosum piae matris erzeugt werden (Hydromeningocele). Der höchste Grad der Hydrencephalocele ist die Acranie oder Anencephalie, wobei das ganze Schädeldach bis auf einige

Rudera fehlt und oft in Folge von Platzen der Gehirnblase nur noch kleine Reste des Gehirns übrig sind. Mit dieser Veränderung ist oft Spina bifida im Hals- und Rückentheil verbunden.

2. Das Ependym bildet normal einen glatten, dünnen, farblosen, durchscheinenden Ueberzug der Ventrikelwandungen und kann pathologisch sowohl erweichen wie verhärten und damit zugleich sich verdicken. In Erweichung findet man es meistens bei chronischem Hydrocephalus, wobei es sich zugleich als eine schmierige, gallertige Masse von seiner Unterlage abhebt; verhärtet, manchmal bis zu der Härte des derbsten Bindegewebes (Ependymitis chronica) erscheint es bei chronisch indurativen Zuständen der Gehirnsubstanz, Sclerose etc.; dabei ist es in der Regel auch verdickt und zwar sowohl im Ganzen, gleichmässig als partiell in Form kleiner knötchenförmiger oder warziger Erhebungen (Ependymitis proliferans). Letztere finden sich relativ häufig bei allen möglichen Zuständen und correspondiren meist mit Verdickungen der Pia mater. Die oft wie kleinste Thautröpfchen erscheinenden und den jüngsten Tuberkelknötchen zum Verwechseln ähnlichen Verdickungen (die jedoch auch die Grösse von Hirsekörnern und selbst von Erbsen in seltenen Fällen erreichen können) sitzen am häufigsten zu beiden Seiten des Septum pellucidum und an den Rändern des Streifenhügels. Sie kommen übrigens im vierten Ventrikel noch häufiger vor als im Seitenventrikel. In Wasser zerzupft sieht man einen Filz äusserst zarter bindegewebiger, in Essigsäure quellender Fädchen, welche eine verschieden grosse Menge von Zellen und meist sehr reichliche corpora amylacea einschliessen. Durch die chronische Entzündung können auch Verwachsungen des Ependyms herbeigeführt werden, die oft nur partiell sind, am häufigsten in den Hinterhörnern, wo dann die peripherischen noch offenen Theile von der centralen Höhle getrennt sind (sogenannte Hydrocele cornu posterioris). Diese Abschliessungen können sogar multipel sein.

Unter dem Ependym der Seitenventrikel liegen grosse venöse Gefässe, welche an verschiedenen Stellen in die Gefässplatte übertreten und zur Vena magna Galeni zusammenfliessen. Kleine multiple Blutungen in und unter dem Ependym kommen nicht ganz selten besonders bei Arachnitis tuberculosa etc. vor.

Will man auch das Unterhorn mit dem Pes hippocampi major

untersuchen, so muss man an der äusseren Seite des Sehhügels von der Oeffnung des Hornes anfangend den Schnitt nach vorn und aussen führen. Zur Untersuchung der in dem Unterhorn liegenden Plexus chorioidei ist die Eröffnung desselben nicht nöthig, da man sie leicht hervorziehen kann. Es ist auf ihren Blutgehalt zu achten, sowie auf pathologische Veränderungen, von denen die häufigste, aber auch unwichtigste die Bildung von hirsekorn-, erbsen- bis kirschkerngrossen, klaren Inhalt einschliessenden Cysten ist, die man nicht mit Blasenwürmern (Cysticerken) verwechseln darf, welche allerdings auch hier vorkommen und deren Eigenthümlichkeiten oben schon angegeben sind.

Zur Eröffnung des dritten Ventrikels fasst man den Balken und Fornix in der Mitte, hebt sie in die Höhe, durchschneidet sie von unten nach oben entsprechend dem Foramen Monroi, in welches das Messer eingeführt wird, und klappt die Theile nach hinten zurück. Der Ventrikel ist nun noch von der Tela choroides bedeckt, welche mit dem Skalpellstiele ebenfalls von vorn nach hinten über die Zirbel und die Vierhügel zurückgeschlagen wird. Dabei sind ihr Blutgehalt und etwaige pathologische Veränderungen zu beachten. Bei Basilarmeningitis schreitet die Entwickelung von Tuberkeln auch zuweilen nach der Tela und den Plexus fort, doch sind hier die Tuberkel schwer zu erkennen, da schon normalerweise kleine papillöse Bildungen hier vorhanden sind, welche leicht mit Tuberkeln verwechselt werden könnten. Will man sicher gehen (ohne mikroskopische Untersuchung), so muss man die verdächtigen Stellen auf einer dunkelen Unterlage ausbreiten, worauf man dann die Tuberkelknötchen längs der Gefässchen sitzen sieht. Die Gefässplatte muss besonders in allen jenen Fällen genau betrachtet werden, in welchen sich ein abnormer Inhalt in den Ventrikeln findet, da sie meistens, wenn auch nicht immer, die Secretionen in die Ventrikel besorgt. Die Bedeutung der in der Tela verlaufenden Vena magna Galeni für viele Fälle von Hydrocephalus (durch Stauung) ist schon vorher hervorgehoben worden.

b. Section des Grosshirns.

1. Untersuchung der Hemisphären.

Zur weiteren Untersuchung der Hemisphären des Grosshirns

legt man erst die linke, dann die rechte auf die linke Hand und führt nun gerade (nicht gebogene) und senkrechte Schnitte immer von der oberen Kante aus nach der convexen Fläche zu, indem man stets den kleinen Finger und seinen Ballen unter die Stelle des Schnittes legt und durch leichtes Aufwärtsbewegen derselben die Schnittflächen auseinander fallen lässt. Man braucht auf diese Weise die Schnittflächen weder mit dem Messer noch mit dem Finger zu berühren und verhütet also so am besten künstliche Veränderungen. Indem man jedes durch den Schnitt entstandene prismatische Stück wiederum von der oberen Kante aus durchschneidet, kann man die gesammte centrale Markmasse auf's Genaueste durchmustern. Die Schnitte dürfen nicht so tief geführt werden, dass die Theile gänzlich von einander getrennt werden, müssen aber andererseits auch wieder so tief gehen, dass man die Rindensubstanz an mehreren Stellen ebenfalls untersuchen kann. Nach Umdrehen des Gehirns wird in gleicher Weise die rechte Hemisphäre durchschnitten.

Zu beachten ist die Beschaffenheit der Schnittflächen in Bezug auf Feuchtigkeit (ob feuchtglänzend [ödematös] oder trocken) sowie die Zahl und Grösse der Blutpunkte (durchschnittene Gefässe). Auch hier, wie an der Oberfläche des Gehirns, unterscheiden sich die Blutpunkte von den punktförmigen Hämorrhagien dadurch, dass jene abgespült werden können, diese nicht. Wenn nach dem Abspülen die Blutpunkte schnell und in grosser Anzahl wieder erscheinen, so kann man auf einen grossen Blutgehalt der Markgefässe schliessen. Auch hier sind diese sichtbaren Gefässe keine Capillaren, sondern kleine Venen; eine Capillarhyperämie der weissen Substanz erkennt man an der gleichmässigen, oft fleckweisen rosigen Färbung.

Sehr wichtig ist die Beachtung der Grössenverhältnisse, sowohl der Hemisphären im Ganzen, wie ihrer beiden Theile, vor allem die Breite der Rindensubstanz. In dieser Beziehung sind auch die Niveau-Verhältnisse der beiden Substanzen zu beachten, da man aus ihnen Anhaltspunkte für die Diagnose einer Schwellung oder Atrophie eines oder des anderen Theiles entnehmen kann. Von den Atrophien ist die besonders die Rindenschicht betreffende Altersatrophie zu erwähnen; die Schwellungen des Gehirns können dreierlei Ursachen haben, sie können rein hyper-

ämische sein, welche man leicht an der Farbe, der Grösse und Zahl der Blutpunkte u. s. w. erkennt, oder sie können sein ödematöse mit sehr feuchter Schnittfläche oder parenchymatöse, d. h. durch entzündliche Wucherungsvorgänge in der Neuroglia bedingte (besonders häufig bei kleinen Kindern). Die beiden letzten Formen sind makroskopisch sehr schwer, häufig gar nicht zu unterscheiden (siehe nachher unter Encephalitis neonatorum).

Ueber die einzelnen Krankheiten des Gehirns soll am Schlusse der Beschreibung von der Section der verschiedenen Theile noch einiges beigebracht werden.

2. Untersuchung der grossen Ganglien.

Es folgt nun die Untersuchung der grossen Ganglien, Streifen- und Sehhügel, die man entweder in der Richtung des Faserverlaufes, also mit, von dem Hirnstiel fächerförmig ausstrahlenden Schnitten oder in querer Richtung durchschneiden kann. Letztere Methode ist zur Vergleichung der beiden Seiten sehr geeignet, besonders wenn man mit einem grossen (z. B. recht dünnen Amputations-) Messer correspondirende Stellen beider Seiten mit einem Schnitte durchtrennt. Damit die Schnittflächen gut auseinanderfallen, führt man von hinten her die linke Hand unter das Gehirn und legt die Spitzen der zusammengelegten 4 Finger unter die Stellen, wo geschnitten werden soll; ein leichtes Heben der Finger nach der Anlegung des Schnittes genügt dann, um die Schnittflächen auseinander klappen zu lassen. Beachtenswerth ist die normale Differenz in der Färbung der grauen Massen: Streifenhügel und besonders äusseres Glied des Linsenkerns sind dunkler und mehr bräunlich, die beiden anderen Glieder des Linsenkerns, sowie die drei des Sehhügels sind heller und mehr gelblich grau.

c. Untersuchung des vierten Ventrikels.

Um bei der nun folgenden Eröffnung des vierten Ventrikels den Fornix zu schonen trägt man denselben an der rechten Seite ab und klappt ihn mit Zirbel und Tela nach links herüber, worauf die Corpora quadrigemina sich zur Untersuchung präsentiren, in welche man der Quere nach einschneidet. Indem nun die linke Hand das Kleinhirn von unten stützt, durchschneidet man den

Wurm desselben in der Längsrichtung, wobei man sich daran zu erinnern hat, dass die Rautengrube hinten tiefer liegt als vorn, dass also auch der Schnitt hinten tiefer gehen muss. Hat man genau in der Mittellinie geschnitten, so wird man auch den Aquaeductus Sylvii mit eröffnen können. Für die Untersuchung des vierten Ventrikels gilt das bei den anderen Gesagte. Die so häufige körnige Verdickung des Ependyms ist schon früher erwähnt worden. Die Ausbildung der Striae acusticae ist zu beachten.

d. Untersuchung des Kleinhirns.

Die durch den Eröffnungsschnitt des vierten Ventrikels getrennten Hemisphären des Kleinhirns werden nun in der Weise weiter zertheilt, dass jede zunächst durch einen vom vierten Ventrikel beginnenden und in der Richtung des mittleren Astes des Arbor vitae mitten durch die Markmasse nach dem convexen Rande hin geführten Schnitt wiederum in 2 Theile zerlegt wird, die zusammen eine fächerförmige Schnittfläche mit centraler weisser Substanz und grauer Peripherie darstellen. Inmitten der weissen Substanz erscheint die schmale graue zackige Lamelle des Nucleus dentatus. Durch radienartig von dem Kleinhirnstiel ausstrahlende Schnitte wird die Section dies Theiles und damit zugleich die Section des Gehirnes von oben her beendet.

e. Untersuchung des Pons und der Medulla oblongata.

Es erübrigt noch die Eröffnung der Brücke und des verlängerten Markes, sowie die Betrachtung der Nerven an der Basis. Da zu dem Ende das Gehirn umgedreht werden muss, so klappt man erst die Kleinhirn-, dann die Grosshirnhemisphären wie die Blätter eines Buches zusammen, bis die normale äussere Gestalt wieder hergestellt ist und dreht dann das Gehirn um seine quere Achse, nachdem man die flach ausgestreckten Hände von den Seiten her unter dasselbe geschoben hat. Sollte sich bei der Untersuchung des Gehirns das Bedürfniss herausgestellt haben, einzelne Gefässe noch einmal nachzusehen, so kann man dies jetzt noch sehr gut thun; dann betrachtet man die Nerven in Bezug auf Grösse und Farbe (ob etwa grau) und durchschneidet endlich die Brücke und das verlängerte Mark in der Querrichtung, indem man wieder die linke Hand wie bei der Durchschneidung der grossen Ganglien

darunter schiebt. Bei allen diesen Theilen, ebenso wie im Kleinhirn, sind die Farbe und der Blutgehalt besonders zu beachten, wie es beim Grosshirn ausführlicher erörtert wurde. Es ist in allen Fällen gut, bei vorhandener Verkalkung aber nothwendig, vor der Durchschneidung der Brücke die Artt. vertebr. und basilaris von hinten her abzupräpariren und nach vorn umzuschlagen.

f. Andere Methoden der Gehirnsection.

Nicht immer ist es nothwendig, manchmal sogar unzweckmässig, das Gehirn so vollständig zu zerschneiden, wie es im Vorstehenden gelehrt worden ist. Das gilt insbesondere für alle jene Fälle, bei welchen es sich um eine grössere, schon von aussen zu erkennende Localaffection, also etwa um eine Geschwulst, einen Abscess, eine grosse Blutung handelt. Hierbei wird im Interesse der klinischen Beobachtungen das Hauptaugenmerk auf die Grösse des Herdes und seine Lage in der Gehirnsubstanz zu legen sein, damit man genau bestimmen kann, welche Gehirntheile etwa ganz zerstört, welche secundär, durch Druck, Erweichung etc. in Mitleidenschaft gezogen worden sind. Man erzielt die beste vorläufige Uebersicht über diese Verhältnisse, wenn man ohne die Pia mater abzuziehen und ohne andere Schnitte vorher zu machen mit einem dünnen langen sog. Gehirnmesser mitten durch den Herd hindurch einen Querschnitt anlegt, welcher die gesunde Gehirnhälfte zu gleicher Zeit und möglichst an derselben Stelle wie die kranke durchtrennt, weil man so durch Vergleichung der beiderseitigen Durchschnitte am leichtesten die Veränderungen erkennt. Für alle weiteren Untersuchungen wird es sich immer empfehlen, das Gehirn zu erhärten, weil die erkrankte Partie meistens so weich ist, dass durch zahlreichere Schnitte die Erhaltung der Theile in ihrer gegenseitigen Lage unmöglich gemacht wird.

Eine von der gewöhnlichen durchaus abweichende Methode der Gehirnsection wendet Meynert und nach ihm ein grosser Theil der Irrenärzte an. Diese Methode soll es vorzugsweise ermöglichen, getrennte Wägungen der Haupttheile des Gehirns [Hirnmantel*), Hirnstamm, Kleinhirn] vornehmen zu können. Man legt das Gehirn, dessen Pia nicht vorher entfernt wird, mit der Grundfläche

*) Der Hirnmantel wird gebildet von den Grosshirnlappen sammt Riechnerv-Balken, Gewölbe und Septum pellucidum.

nach oben und präparirt zunächst die Inseln vollständig frei, so dass man die 3 sie begrenzenden Furchen deutlich erkennt. Nachdem man dann auch noch die den grossen Querschlitz des Gehirnes seitlich und hinten überbrückende Pia durchschnitten hat, so dass man, wenn man das verlängerte Mark mit Brücke und Kleinhirn etwas in die Höhe hebt, einen freien Einblick in das Unterhorn des Seitenventrikels erhält, durchschneidet man zunächst fast senkrecht die Verbindung des Schläfenlappens mit dem Hirnstamm bis an den Beginn der Sylvischen Grube, dann hält man das Messer mehr horizontal, um die Insel zu umschneiden*), wobei das Messer aussen den 3 Grenzfurchen derselben folgt, innen aber dem äusseren Winkel des Seitenventrikels, welcher durch den Balken und die grossen Ganglien gebildet ist und welchen man durch stärkeres Aufheben des Hirnstammes leicht zu Gesicht bekommen kann. Nachdem der Schnitt auf beiden Seiten so weit geführt ist, dringt man mit dem Messer von dem grossen Längsschlitz aus in fast horizontaler Richtung (fast parallel der orbitalen Oberfläche der Stirnlappen) etwa 3 Cm. tief in die Substanz ein und schneidet der die Substantia perforata anter. nach vorn begrenzenden Furche folgend in leichtem convexen Bogen nach aussen bis zu dem Inselschnitte hin. Nun werden der Stamm und das Kleinhirn stark in die Höhe gehoben, die Gewölbeschenkel und das Septum pellucidum dicht vor der vorderen Commissur von unten her durchschnitten und endlich wird (ebenfalls von unten her) durch Trennung der letzten Adhäsionen vor dem Kopfe des Streifenhügels die Entfernung des Hirnstammes vollendet. Die Trennung dieses von dem Kleinhirn ist sehr einfach durch die Durchschneidung der verschiedenen Bindearme desselben zu ermöglichen.

Bei dieser Gelegenheit will ich erwähnen, dass nach Meynert's Wägungen bei 157 auf der Wiener Irrenanstalt Gestorbenen das mittlere Gewicht des gesammten Gehirns zwischen dem 20. und 69. Jahre beim Manne 1296 Gr. (mit dem Maximum im 4. Jahrzehnt), beim Weibe 1169 Gr. (mit dem Maximum im 5. Jahrzehnt) und dass das mittlere Gewicht des Hirnmantels 1018 resp. 917,

*) Den Fehler, welcher durch Hinzunahme der Inselwindungen zum Stammhirn zu Gunsten des letzteren begangen wird, berechnet Meynert auf 24 Gr.

des Stammes 143 resp. 129 und des Kleinhirnes 135 resp. 123 Gr. beträgt.

g. Erkrankungen des Gehirns.

Von den Erkrankungen, welche an den verschiedenen Theilen vorkommen, seien

1. die **Hämorrhagien** erwähnt, welche entweder als massige oder als punktförmige (wie man auch fälschlich sagt capilläre) auftreten; sehr häufig sind beide Formen zusammen vorhanden, da in der Umgebung massiger Herde punktförmige selten fehlen. Bei den aus traumatischen Ursachen entstandenen liegen die grössten oft der Stelle der Gewalteinwirkung gegenüber (Hämorrhagie durch Contrecoup), während an dieser selbst keine oder nur geringe Blutaustretungen stattgefunden haben. Die vom Gefässsystem aus entstandenen haben gern ihren Sitz in den grossen Ganglien, da, wo die Arterien aus der Sylvi'schen Grube in's Gehirn aufsteigen, und brechen von da aus leicht in die Seitenventrikel durch. Wenngleich hier das Blut gerinnt, so findet man doch niemals den Blutklumpen von Serum umspült. — Gerade in den Blutherden des Gehirnes findet man mikroskopisch jene grossen oft mit Blutkörperchen vollgepfropften sogenannten blutkörperchenhaltigen Zellen, welche dadurch entstehen, dass farblose Zellen die rothen Körperchen in sich aufnehmen, „fressen". Man hat nur nöthig etwas Blut in 1 pCt. Kochsalzlösung zu vertheilen, um diese Zellen zu finden; Wasser und noch mehr Säuren sind zu vermeiden, da die farbigen Blutkörperchen dadurch ihren Farbstoff verlieren und undeutlich werden.

2. An die Hämorrhagien schliessen sich direkt die **Gehirnerweichungen** an, von denen die sogenannte rothe (Encephalomalacia rubra) dadurch entsteht, dass die zwischen und um die Hämorrhagien gelegenen Gehirntheile weich werden, sich mit den blutigen Massen zu einer röthlichen, in späterer Zeit mehr bräunlichen Masse vermischen. Die rothe Erweichung kann traumatischer, embolischer und entzündlicher Natur sein; sehr häufig, vor Allem in späteren Stadien ist eine anatomische Differentialdiagnose durch die localen Befunde nicht mehr zu stellen und man vermag zuweilen nur aus der Anamnese und aus den übrigen Leichenbefunden eine Wahrscheinlichkeitsdiagnose zu geben. Für entzündliche

Entstehung und gegen einfach hämorrhagische spricht zuweilen der Sitz des Herdes, z. B. im Occipitallappen, wo erfahrungsgemäss Embolien seltener zu Stande kommen. Das kleine Gehirn ist diesen Veränderungen überhaupt seltener ausgesetzt als das Grosshirn.

Bei der mikroskopischen Untersuchung der erweichten Massen findet man ausser dem Blute auch die Trümmer der Nervenmasse, theils freie Myelinkugeln, theils Nervenfasern, welche eine unregelmässige varicöse Gestalt zeigen.

Sind die Processe, welche zu der rothen Erweichung führten, zum Stillstande gekommen, so wird der Herd in der Regel durch eine Bindegewebswucherung von der gesammten Umgebung abgegrenzt. Der Blutfarbstoff wird zum Theil entfernt, zum Theil wandelt er sich in Hämatoidin um, welches eine bräunliche Färbung der Masse bedingt. Die im Herde enthaltenen morphologischen Elemente, welche mit zunehmendem Alter desselben aus mehr farblosen Zellen bestehen, erleiden eine fettige Degeneration, es bilden sich Fettkörnchenzellen, endlich fettiger Detritus (gelbe Erweichung), der resorbirt und bei grossen Herden durch eine klare Flüssigkeit ersetzt wird (sogenannte apoplectische Cysten, deren Bildung etwa 2—3 Monate erfordert), während bei kleinen Herden die Wandungen sich vereinigen und einen derben bindegewebigen, zuweilen pigmentirten Streifen bilden (apoplectische Narbe). Der Ausdruck Cysten ist nicht ganz richtig, denn es fehlt eine Kapsel und man findet nicht einen eigentlichen Hohlraum, sondern es bleibt an Stelle der Hirnsubstanz ein weiches gefässhaltiges Bindegewebsgerüste übrig, in dessen Maschen sich Flüssigkeit findet und etwa noch die Reste der durch Verfettung zu Grunde gegangenen zelligen Elemente. Kleine Stückchen dieses Gerüstes in Wasser ausgebreitet, zeigen ein zierliches, aus faserigem, mit Zellen versehenem Bindegewebe gebildetes Netzwerk, welches grosse Aehnlichkeit hat mit dem faserigen Schleimgewebe aus dem Nabelstrang älterer Früchte — ein Beweis, dass die Neuroglia, als deren Product diese Masse anzusehen ist, dem Schleimgewebe sehr nahe steht. Dieselbe Zusammensetzung zeigen die früher erwähnten plaques jaunes der Gehirnoberfläche, bei welchen nur ihrer Lage wegen der durch die Erweichung bedingte Defect in der Gehirnmasse deutlicher zum Ausdruck kommt.

Die oben als Ausgang der rothen Erweichung erwähnte gelbe

Erweichung (Encephalomalacia flava) kommt auch ohne solche vor, z. B. nach Embolien, um Geschwülste (Gummata) herum etc. Die mikroskopische Untersuchung zeigt in dem Erweichungsbrei Verfettung sämmtlicher Elemente, besonders der Gefässe und der Nervenfasern, zwischen denen zahlreiche Fettkörnchenkugeln liegen. Auch die sogenannten Amyloidkörperchen (Corpora amylacea), die beim Rückenmark schon erwähnt wurden, finden sich oft. Die Erweichung kann multipel in kleinen Herdchen auftreten, an deren Stelle dann nach der Resorption kleine mit ödematösem Gewebe gefüllte Alveolen zurückbleiben, sogenannte celluläre Malacie. Als eine besonders wichtige Form ist die multipel im Gehirn und Rückenmark neugeborener Kinder auftretende gelbe Erweichung anzuführen (kleine gelbliche oder weissliche Fleckchen), welche als eine Encephalitis interstitialis neonatorum mit Ausgang in Fettmetamorphose anzusehen ist und welche am häufigsten in Folge von Syphilis auftritt (Virchow).

Die sogenannte weisse Erweichung (Encephalomalacia alba), welche ihren Hauptsitz in den an die Ventrikel angrenzenden Theilen hat, ist wie die ähnliche, früher erwähnte Erweichung des Ependyms cadaveröser Natur und findet sich fast nur bei Hydrocephalus internus.

3. Der **Gehirnentzündungen** ist bereits als Ursache von Erweichungen Erwähnung gethan, wobei zugleich das Wichtigste über die Diagnose der älteren Stadien mitgetheilt wurde.

Von frischen Entzündungen findet sich noch am häufigsten die vorher schon erwähnte Encephalitis interstitialis neonatorum. Das Gehirn ist dabei geschwollen, weich, bald stark geröthet, bald auch blass, graugelb, der Unterschied zwischen Rinden- und Marksubstanz mehr oder weniger verwischt. In mikroskopischen Präparaten, welche man frisch leicht durch Zerdrücken eines kleinen Stückchens mittelst des Deckgläschens herstellen kann, sieht man nach Virchow eine Vermehrung der Neurogliazellen besonders in der Marksubstanz, wo sie sehr häufig schon in der Umwandlung zu Fettkörnchenzellen begriffen sind, wodurch, wenn dieser Degenerationsprocess weiter schreitet, die früher erwähnten Erweichungsherde sich bilden können.

Bei Erwachsenen wird man ganz frische entzündliche Veränderungen nur seltener antreffen und dann meist als recurrirende

Entzündungen in der Nähe älterer Herde. Schwellung der Gehirnsubstanz verbunden mit Veränderung der Consistenz, diffuser gelblicher Färbung (gelbes Oedem) und punktförmigen Hämorrhagien wird auf entzündliche Vorgänge (Encephalitis hämorrhagica) schliessen lassen.

Ausser dem Ausgang der Gehirnentzündung in Erweichung giebt es noch einen zweiten, den in Eiterbildung (Encephalitis apostematosa). Man findet einen kleineren oder grösseren, meistens in der Marksubstanz gelegenen Eiterherd, in dessen Umgebung bei frischeren Fällen noch Röthung und Schwellung der Gehirnsubstanz verbunden mit Hämorrhagien vorhanden ist, der bei längerem Bestehen (von der 3.—5. Woche an) von einer bindegewebigen Kapsel umschlossen und dadurch auch gewissermassen zur Heilung gebracht ist. Der Hirneiter reagirt sauer, besitzt oft einen üblen Geruch ohne direct faulige Zersetzung (Umwandlung von Nervensubstanz) und die Eiterkörperchen zeigen in der Regel sehr deutlich mehrere Kerne. Ob auch die Abscesse verfetten (gelbe Erweichung) und zu Cysten werden können, dürfte zweifelhaft sein.

Diesen acuten Entzündungen stehen die chronischen gegenüber, welche noch mehr wie jene die Neigung haben, sich auf eine kleine Stelle zu beschränken, dafür aber in multiplen Herden auftreten. Diese Herde liegen gewöhnlich in der weissen Substanz und zeichnen sich durch ihre graue durchscheinende Farbe, sowie durch ihre derbe Consistenz scharf von der Umgebung ab. Es giebt aber auch eine die graue Substanz und besonders die Rinde ergreifende Form der Sclerose, welche zu einer weisslichen Verfärbung derselben, Verwischen der Grenze zwischen Mark und Rinde und zu beträchtlicher Consistenzvermehrung und Atrophie führt, welche besonders an den Gyris deutlich hervortritt. Solche Veränderungen kommen auch angeboren vor.

Die chronische Entzündung der Gehirnrinde, welche besonders bei paralytischen Irren gefunden wird (Encephalitis corticalis resp. Meningo-encephalitis) ist schon bei der Oberfläche erwähnt worden.

4. Von den eigentlichen **Geschwülsten** des Gehirns sind die häufigsten und wichtigsten die Sarcome (Gliosarcome), welche sowohl solitär als multipel auftreten. Sie zeichnen sich oft durch

ihren Gefässreichthum aus und führen dann zu kleineren und grösseren Hämorrhagien und dadurch zuweilen zu plötzlichem Tod. Da die gefässreichen Formen zugleich sehr weich zu sein pflegen, so wird beim Eintritt einer grossen Blutung sehr leicht ein grösserer oder kleinerer Theil der Geschwülste mit zertrümmert und man muss deshalb bei solchen Blutungen, wo man über die Aetiologie im Zweifel ist, stets genau die Umgebung untersuchen, ob nicht Reste von Geschwulstbildungen zu finden sind.

Die Zellen dieser Sarcome sind wie Sarcomzellen überhaupt sehr gebrechlich und man erhält deshalb bei der frischen Untersuchung in Zupfpräparaten oft fast nur freie Kerne. Es ist diese Eigenthümlichkeit so charakteristisch, dass Virchow in seinem bekannten Geschwulstbuche erklärt, er halte jede Geschwulst, in der er diese freien Kerne finde, bis auf weiteres für ein Sarcom. Einigermassen kann man die Zerbrechlichkeit der Zellen paralysiren durch Anwendung gewisser schnell erhärtender Zusatzflüssigkeiten, als welche eine dünne Lugol'sche (Jod-Jodkaliumlösung) zu empfehlen ist. Sie färbt die Zellen hellgelb, die Kerne ein wenig intensiver. In manchen Geschwülsten findet man Zellen, die mit den vielstrahligen Zellen der Neuroglia, den sogenannten Spinnen- und Pinselzellen, grosse Aehnlichkeit haben, bald einen, bald viele Kerne enthalten und deren zahlreiche feine Ausläufer sich vielfach untereinander verschlingen und so eine der Neuroglia ähnliche feinfibrilläre Masse bilden (Gliome). In den hämorrhagischen Sarcomen giebt die mikroskopische Untersuchung Aufschluss über die Entstehung der zahlreichen Hämorrhagien, wenn man ein Gefässchen aus der Masse mit der Pincette herauszieht, in Wasser abpinselt und dann untersucht. Es zeigt sich dann eine sarcomatöse Umwandlung der Gefässwandungen, die so weit gehen kann, dass schliesslich die Wandung nur aus aneinandergereihten Sarcomzellen besteht, die natürlich von dem immer noch im Lumen vorhandenen Blute leicht auseinander gedrängt werden können.

Sind schon Gehirngeschwülste an sich selten, so sind die noch zu erwähnenden die seltensten; es sind die Carcinome, deren primäres Vorkommen bezweifelt wird, Psammome, Cholesteatome, Melanome und als äusserste Raritäten Osteome etc. Zur Diagnose Carcinom gehört bekanntlich der Nachweis zweier Dinge der epithelioiden in Nestern beisammenliegenden Zellen

und des bindegewebigen alveolären Stromas. Die Zellen zeigt ein einfaches Abstreifpräparat, zu dem man zur Conservirung der Zellen dünne Jod- oder Osmiumsäurelösung hinzusetzt; das Stroma wird durch Auspinseln eines kleinen mit der Scheere abgenommenen Stückchens der Geschwulst in Wasser dargestellt. Die Psammome sind leicht an den Sandkörnern, die Cholesteatome an dem perlmutterartigen Glanz und ihrer Derbheit, die Melanome an ihrer Farbe zu erkennen. Bei den ersteren sieht man unter dem Mikroskope die bei durchfallendem Lichte dunkelen, bei auffallendem weiss erscheinenden Kalkmassen, welche sich auf Zusatz von Salzsäure leicht lösen; die zweiten bestehen ganz aus dichtgedrängten feinen, seidenglänzenden Zellschüppchen nebst Cholestearin und bei den letzteren endlich enthalten die Zellen ein braunes oder schwarzes Pigment.

Als eine ganz besondere Geschwulstform sind die allerdings äusserst seltenen Metaplasien von grauer Gehirnmasse inmitten der Marksubstanz zu erwähnen.

5. Es wäre schliesslich dann noch des Vorkommens von **Blasenwürmern** im Gehirn zu gedenken, von denen die schon bei der Oberfläche erwähnten kleinen Cysticerken bald einzeln bald in grösserer Zahl häufiger vorkommen, während die bis apfelgrossen und grösseren Echinococcen meist solitär und nur selten gefunden werden. Diese besitzen, wie überall, so auch hier, eine von dem Organe gelieferte bindegewebige Hülle, dann folgt eine dicke, gallertartige, dem Thier gehörige Membran, welche einen sehr deutlich geschichteten Bau besitzt und an deren Innenfläche zahlreiche weissliche Pünktchen erkannt werden, die Skolices. Durch Abschaben kann man diese sehr leicht isoliren und in Wasser unter das Mikroskop bringen, wo man ein ähnliches Bild erhält, wie bei den Cysticerken, nur sind die Köpfe und ebenso die Hacken viel kleiner als bei jenen. Der Kopf, welcher oft noch in seiner kleinen Blase eingestülpt ist, kann oft durch leichten Druck mit dem Deckgläschen hervorgedrückt werden. Um die lamellöse Schichtung der Membran zu sehen, hat man nur nöthig mit der Scheere einen möglichst dünnen Querschnitt zu entnehmen und denselben mit Wasser unter das Mikroskop zu bringen.

11. Untersuchung der Dura mater und der Knochen an der Basis.

Den Schluss der Section der Schädelhöhle macht die Untersuchung der Knochen des Grundes und der Seitentheile des Schädels, welcher stets eine Entfernung und Untersuchung der harten Hirnhaut mit ihren Sinus voraufgehen muss.

In Bezug auf die Dura mater gilt das von dem oberen Theile derselben Gesagte, es sei nur kurz erwähnt, dass die eiterigen Entzündungen nicht traumatischer Natur (nach Caries etc.) hier häufiger vorkommen, ebenso die gummösen Entzündungen. In den Sinus transversi kommen mehr phlebitische Thrombosen (bei Caries des Felsenbeins) vor. Bei den Knochen sind, abgesehen von den Fracturen, die leicht nach Entfernung der Dura zu erkennen sind und auf welche man vornehmlich durch Blutungen zwischen Dura und Knochen aufmerksam gemacht wird, besonders die Zustände des Felsenbeins von Wichtigkeit, weil von hier aus zuweilen durch Perforation der Wand desselben bei Caries des inneren Ohres eiterige Entzündungen der Dura mater, ja selbst Gehirn-Abscesse entstehen können. Ferner ist der Clivus Blumenbachii wegen der dort vorkommenden Geschwülste (Myxochondrome) zu beachten.

Den Hirnanhang lässt man gewöhnlich in dem Türkensattel sitzen, weil er nur geringe Bedeutung hat; zuweilen aber finden sich an demselben Geschwülste, die eine genauere Untersuchung erfordern. Man muss dann womöglich schon bei der Herausnahme des Gehirns die bedeckende Dura an den Seiten des Türkensattels durchschneiden und mit der Hypophysis herausheben.

12. Untersuchung des Gesichtes.

Wo es nöthig ist, die Oeffnung der inneren Theile des Gesichtes, die Untersuchung der Ohrspeicheldrüse oder des Gehörorganes vorzunehmen, da ist in der Regel der über den Kopf geführte Schnitt hinter dem Ohre bis zu dem Halse zu verlängern und von hier aus, (nach subcutaner Durchschneidung des äusseren Gehörganges) die Haut nach vorne hin abzupräpariren, um dieselbe zu schonen.

a. Untersuchung der Parotis.

Bei der Parotis interessiren besonders die interstitiellen Entzündungen und Vereiterungen (Parotitis apostematosa), welche sich dadurch markiren, dass die Drüsenläppchen von einem eiterig infiltrirten Bindegewebe oder in höheren Graden von wirklichen Abscesshöhlen umgeben sind, in die sie schliesslich frei hineinhängen können. Ferner sind gerade die Speicheldrüsen und speciell die Parotis zuweilen Sitz von Enchondromen resp. Myxochondromen, die leicht an ihrer knorpeligen Beschaffenheit resp. den eingesprengten schleimigen, auf Essigsäure sich weisslich trübenden Partien zu diagnosticiren sind.

Auch die eigenthümliche Form der sogenannten Cystosarcome, die sich durch den kohlähnlichen Querschnitt auszeichnen und bei denen man leicht die papillösen Wucherungen aus den Hohlräumen, welche sie mehr oder weniger ausfüllen, herausheben kann, kommen hier neben anderen Geschwülsten vor (s. Cystosarcoma Mammae).

b. Untersuchung der Gesichtsknochen.

Wenn die Untersuchung am Gesicht sich nicht bloss auf die Weichtheile in der Nähe des Ohres zu beschränken, sondern auch auf die Kieferknochen sich zu erstrecken hat, so genügt der Längsschnitt hinter dem Ohre nicht mehr. Man verbindet denselben dann mit einem Querschnitt, der in der Furche zwischen Hals und Unterkiefer verläuft, wo er später am besten verdeckt werden kann.

Die Kieferknochen zeigen sowohl selbständige Erkrankungen, als auch Theilnahme an den Erkrankungen benachbarter Theile. In letzterer Beziehung ist z. B. schon früher die Krebserkrankung des Unterkiefers bei Lippencancroid erwähnt worden. Zu ersteren gehören zahlreiche Geschwulstbildungen, die meistens dem chirurgischen Messer verfallen, als Krebse, besonders des Oberkiefers, Fibrome ebenda, Cystoide (von Zahnkeimen ausgehend) zum Theil aus Fibromen hervorgegangen, ferner die Sarcome, von denen besonders die Riesenzellensarcome, hier unter dem Namen Epulis bekannt, häufiger vorkommen. Diese zeichnen sich makroskopisch oft dadurch aus, dass sie an der Luft eine bräunliche

Färbung annehmen. Mikroskopisch findet man sie aus Rund- und Spindelzellen zusammengesetzt, zwischen denen oft enorm grosse, vielkernige Riesenzellen liegen, welche sich durch Zerzupfen leicht isoliren lassen, wobei man dann meist an ihren Rändern zahlreiche kleinere oder grössere, unregelmässige Zacken und Fortsätze wahrnehmen kann. Häufig nehmen die oben genannten Geschwülste ihren Ausgang von der Highmorshöhle, die sie allmählich erfüllen und ausweiten, wodurch dann grosse Verunstaltungen im Gesicht hervorgebracht werden.

Von sonstigen Erkrankungen ist noch an die Periostitis und Necrose besonders des Unterkiefers bei Arbeitern mit phosphorhaltigen Materialien und endlich an die von den Zähnen ausgehenden entzündlichen (periostitischen) Processe (Parulis) zu erinnern.

13. Untersuchung der Nasenhöhle.

Die Untersuchung der Nasenhöhle kann vollständig nur durch Herausnahme des Siebbeins und der an es sich ansetzenden Theile vorgenommen werden. Zu diesem Zwecke führt man beiderseits vom grossen Hinterhauptsloche aus mit einer Stichsäge einen nach aussen convexen Schnitt durch den inneren Abschnitt des Felsenbeins, die mittlere Schädelgrube, den kleinen Keilbeinflügel und die inneren Theile der Augenhöhle nach vorn bis zum Os frontis und verbindet dann durch einen queren Sägeschnitt diese beiden mit einander. Sobald es sich nur um Untersuchung der unteren Nasenschleimhaut handelt genügt es auch, die Oberlippe vom Knochen abzulösen und dann vom knorpeligen Septum und den Seitentheilen von hier aus soviel wie möglich abzuschneiden.

Die wichtigste Erkrankung, welche, wenn auch selten, an der Nasenschleimhaut ihren Hauptsitz hat, ist der Rotz. Es finden sich neben einer mehr oder weniger heftigen, selbst hämorrhagischen Entzündung kleine gleichmässig gelbe Knötchen, neben diesen Geschwüre mit gelbem, speckigem Grunde und geringer Absonderung, in deren Rändern oft wieder Knötchen sitzen, durch deren Zerfall die Geschwüre sich vergrössern und untereinander confluiren.

Ferner sind die gummösen Affectionen sowohl der Schleimhaut als der Nasenknochen zu beachten, welche zu den bekannten Zerstörungen des Septum narium, der Nasenbeine, zu dem dadurch

bedingten Einsinken der Nase in ihren hinteren Partien u. s. w. führen. Von eigentlichen Geschwülsten sind die sogenannten Nasenpolypen, theils weiche Hypertrophien der Schleimhaut (Schleimpolypen), theils feste, polypöse Fibrome, welche oft von der Schädelbasis ausgehen (Nasenrachenpolypen), zu nennen.

Die Nasenschleimhaut nimmt an vielen Erkrankungen der Rachenschleimhaut z. B. Diphtheritis Theil, ohne jedoch Besonderheiten zu bieten.

14. Untersuchung der Augen.

Die Wichtigkeit, welche die Veränderungen der Augen nicht nur an und für sich, sondern auch in Bezug auf die Diagnosenstellung im Leben, von Tag zu Tag mehr erhalten, macht es sehr häufig wünschenswerth, wenigstens die Retina und Chorioidea anatomisch zu untersuchen. Man kann dies sehr leicht ohne die äusseren Augenhäute zu verletzen, wenn man mit Hülfe von Hammer und Meissel die obere Decke der Orbita vom Schädel her entfernt und, nachdem man auch das orbitale Fettgewebe sowie die Muskeln entfernt hat, den Bulbus am Opticus nach hinten zieht und im frontalen Meridian mit einer Scheere durchschneidet. Durch Ausstopfen der Orbita vermag man die zurückbleibende vordere Bulbushälfte wieder in ihre gewöhnliche Lage zu bringen, so dass jede Entstellung vermieden wird. Hat man Hammer und Meissel zufällig nicht zur Hand, so kann man sich in der Regel dadurch helfen, dass man mit der Knochenscheere das Orbitaldach einschlägt und die einzelnen Bruchstücke herausschneidet.

a. An der Retina lassen sich die so wichtigen Veränderungen der Papille im Leben mit dem Augenspiegel besser erkennen als nach dem Tode, dagegen sieht man an dem herausgenommenen Auge sehr gut die Füllung der Gefässe, die Grösse und Menge der etwa vorhandenen Hämorrhagien, wie sie fast constant bei Endocarditis ulcerosa, ferner bei chronischer Nephritis, häufig bei Basilarmeningitis und anderen Affectionen der Organe der Schädelhöhle vorkommen, und die durch Verfettung des Gewebes entstehenden weissen Flecke, wie man sie bei der Retinitis albuminurica findet. Zur ersten mikroskopischen Untersuchung hat man bei der Durch-

sichtigkeit der Membran nur nöthig, die zu untersuchenden Stückchen in Wasser oder besser Humor aqueus auszubreiten.

b. In der Chorioidea interessiren den practischen Arzt am meisten die Tuberkel, welche als kleine graue, nach innen vorspringende Knötchen erscheinen, die sich ebenfalls leicht durch einfaches Ausbreiten der Haut untersuchen lassen, nachdem man vorher das Pigmentepithel abgepinselt hat. Dieses sollte schon bei der makroskopischen Untersuchung entfernt werden, da man sonst zu leicht durch kleine, helle Flecke bedingende Defecte in demselben getäuscht werden kann. Ferner kommen in der Chorioidea wie in der Retina fast constant bei der Endocarditis ulcerosa den Tuberkeln ähnliche metastatische Entzündungsherdchen vor, in deren Mitte man gewöhnlich sehr schön einen Micrococcenhaufen sitzen sieht, den man durch Behandlung des Präparates mit Eisessig noch deutlicher hervortreten machen kann. Ueber die sonstigen Veränderungen am Auge, die wohl nur selten bei der Section zur Untersuchung gelangen, mögen die Handbücher der Augenheilkunde nachgesehen werden.

c. Von den anatomischen Veränderungen des Opticus ist die wichtigste die graue Atrophie, bei welcher, wie schon der Name ausdrückt, neben einer Verkleinerung, die meist in einer Richtung stärker ist, so dass der Nerv platt (bandartig) erscheint, eine Umwandelung des normalen Weiss in ein durchscheinendes Grau vorhanden ist. Die graue Degeneration kann total oder partiell sein. Uebrigens sind die Farbenerscheinungen hier oft ebenso trügerisch wie beim Rückenmark. In einigen Fällen von Blutungen an der Basis habe ich eine Ansammlung von Blut zwischen Scheide und Nerv gefunden.

15. Untersuchung des Gehörorganes.

Für den Nicht-Specialisten hat die Untersuchung des inneren Ohres nur in wenigen Fällen Interesse. Sie wird so vorgenommen, dass man durch zwei Schnitte, welche sich im Türkensattel treffen und das ganze Felsenbein umgreifen, dieses heraussägt und im Schraubstocke durch einen von dem hinteren Rand des äusseren nach dem vorderen (inneren) Rand des inneren Gehörganges gerichteten Schnitt die inneren Theile sich zugänglich macht. Der

angegebene Schnitt lässt das Trommelfell fast ganz intact und gestattet an der vorderen Hälfte einen Einblick in die Paukenhöhle und den äusseren Gehörgang, an der hinteren in das Vestibulum und auf die hintere Wand der Paukenhöhle mit den Fenstern u. s. w. (auch der Steigbügel bleibt in der Regel hier hängen); die Schnecke wird mitten durchgeschnitten. Der vordere Theil der Cellulae mastoideae wird gleichfalls eröffnet. Einen sehr guten Einblick in das innere Ohr erhält man durch Abtragen des Daches der Paukenhöhle, was man mit einer guten Knochenscheere oder auch mit Meissel und Hammer leicht bewerkstelligen kann*).

Diejenige Affection, welche fast allein zur Eröffnung des inneren Ohres Veranlassung giebt, ist die von diesem ausgehende Caries, deren mögliche maligne Einwirkungen auf die Gehirnhäute und das Gehirn selbst sowie auf den Sinus transversus schon mehrmals erwähnt wurden. Je nach der Dauer und der Intensität der Affection findet man verschieden ausgedehnte Zerstörungen, Perforation des Trommelfells, cariöse Erweiterung der Paukenhöhle und des Vestibulum zu einer grossen Höhle, in welcher die Gehörknöchelchen frei lagern; oft ist ein grösserer Theil des Knochens, z. B. die ganze Schnecke mit der sie umgebenden compakten Hülle necrotisch geworden und mehr oder weniger vollständig durch demarkirende Entzündung losgelöst. Am häufigsten finden sich diese cariösen und necrotischen Zerstörungen bei scrofulösen und tuberculösen Individuen, besonders Kindern. Doch kann auch durch langdauernde Schleimhautentzündung schliesslich eine Caries erzeugt werden, deren Ursprung sich oft noch an der Umwandlung der normal ganz dünnen Schleimhaut der Paukenhöhle in eine dicke Granulationsmembran und an den in derselben angehäuften weisslichen trockenen Massen (sog. Cholesteatom), die aus verhornten und abgeschuppten Epithelzellen bestehen, erkennen lässt.

---

*) Genauere Angaben von Prof. Lucae findet man bei Klebs, Handbuch der patholog. Anat. I, 12.

III. Untersuchung der Brust- und Bauchhöhle.

Die Oeffnung des Halses, der Brust- und Bauchhöhle wird in der Regel eingeleitet durch einen einzigen langen, vom Kinn bis zur Schambeinfuge und zwar links vom Nabel geführten Schnitt, bei dem man das Messer möglichst horizontal hält, um nicht mit der Spitze unbeabsichtigte Verletzungen in der Tiefe zu machen. Am Jugulum, wo besonders bei mageren Leichen eine tiefe Grube sich findet, muss man sich mit Daumen und Zeigefinger der linken Hand die Haut anspannen. Am Thorax soll der erste Schnitt sofort bis zum Knochen geführt werden, an dem Abdomen dagegen nur bis in die Muskelschicht hinein. Dann fasst man unter dem Schwertfortsatz den rechten Schnittrand, zieht an ihm die Bauchhaut in die Höhe und macht vorsichtig immer tiefer dringende Schnitte, bis man an einer kleinen Stelle die Bauchhöhle eröffnet hat. Bei dem Einschneiden des Bauchfells ist darauf zu achten, ob Gas (zischendes Geräusch) oder Flüssigkeit austritt. Es wird dann zuerst ein, sodann noch ein Finger eingeführt, vermittelst derselben die Bauchdecken von den Eingeweiden abgezogen und zwischen beiden, Λ-förmig ausgespreizten Fingern der weitere Schnitt durch die Bauchwand geführt. Um die Bauchwandungen nachher gut zurückklappen zu können ist es vortheilhaft, besonders bei noch bestehender Muskelstarre, den Ansatz der graden Bauchmuskeln am Becken subcutan zu durchschneiden. Einen Kreuzschnitt unterhalb des Nabels durch die Bauchhaut zu machen ist nicht zu empfehlen, da die Wiedervereinigung schwieriger ist und aus den seitlichen Schnitten leicht Flüssigkeiten aus der Bauchhöhle hervordringen, welche dann die Leichenkleider etc. beschmutzen können. Wo derselbe aber besondere Vortheile gewähren würde mag man ihn immerhin machen.

Bei neugeborenen Kindern müssen nun zuerst die Nabelgefässe einer genauen Untersuchung unterzogen werden, die sich sowohl auf ihre Umgebung wie auf ihren Inhalt und ihre Wandungen zu erstrecken hat. Um recht bequem und ohne zu grosse Veränderung der Lage besonders die Arterien untersuchen zu können, lässt man am besten den Hautschnitt etwas oberhalb des Nabels in zwei

divergirende Schenkel auslaufen, von denen der eine links, der andere rechts am Nabel vorbeigeht. Nachdem die Vene nebst dem Ligamentum teres untersucht und durchschnitten worden ist, kann man den durch die divergirenden Schnitte getrennten Hautlappen nach unten umschlagen und dann die Arterien etc. mit Bequemlichkeit verfolgen.

Als pathologische Veränderungen findet man hier, besonders bei Kindern von puerperalkranken Müttern wichtige entzündliche Processe: die Arteriitis umbilicalis, wobei die Wandungen verdickt und die Lumina mit einer puriformen Masse gefüllt sind, die aber oft nur bis in die Nähe der Harnblase reicht, wo ein guter Thrombus die Lumina abschliesst, und die Thrombophlebitis und Periphlebitis umbilicalis, welche besonders wegen ihrer Beziehungen zur Pfortader und Leber wichtig sind. Bei der Besprechung dieser Theile werde ich auf diese Affectionen etwas genauer eingehen.

Hierauf wird die Bauchwand erst rechts dann links kräftig über den Rippenrand herübergezogen, dann wird die Muskulatur mit einem langen Schnitte vom Schwertfortsatz an dicht über dem Rippenbogen bis auf die Rippen durchschnitten und der Schnitt bis zur 11. Rippe nach aussen geführt. Indem man nun den Daumen der linken Hand an die Schnittfläche, die übrigen Finger auf die äussere Haut legt, zieht man diese mit sammt der Muskulatur in senkrechter Richtung kräftig von den Rippen ab und schneidet, nachdem man erst durch einen senkrechten Schnitt die vorderen Ansätze der Muskeln getrennt hat, mit flachen Schnitten das sich nun anspannende submusculäre Bindegewebe durch, indem man stets am Orte der grössten Spannung die Schnitte führt und zwar so, dass man das Messer am hinteren Ende der Klinge ansetzt und dann lang auszieht. Da es gewöhnlich nur darauf ankommt, die Grenze zwischen den knorpeligen und knöchernen Rippen frei zu haben, so genügt es, die Weichtheile bis wenig über diese Grenze hinaus abzupräpariren. Nur wenn die Brustdrüse von hinten her untersucht werden soll oder wenn schon von aussen irgendwelche weiter rückwärts gelegenen Veränderungen bemerkt wurden, kann nach Bedürfniss das Abpräpariren der Weichtheile noch weiter fortgesetzt werden. Am Halse trägt man mit der Haut nur die oberflächlichen Muskeln und den Ansatz des Sternocleidomastoideus ab,

wobei man insbesondere vor einer Verletzung der grossen Halsgefässe sich zu hüten hat.

1. Untersuchung der Weichtheile.

Wie am Schädel so werden auch hier zunächst die Weichtheile untersucht.

a. Zuerst der **Panniculus adiposus,** dessen Dicke jetzt genauer als bei der äusseren Betrachtung bestimmt werden kann. Bemerkenswerth ist die Veränderung der Farbe, welche das atrophische Fett erleidet, indem dieselbe dunkler, oft orange- oder rothgelb wird. In Bezug auf die verschiedenen Erkrankungen ist bei der Haut schon das Wesentlichste mitgetheilt.

b. Dann folgen die Hals-, Brust- und Bauch-**Muskeln,** welche zuerst in Bezug auf

1. die allgemeinen Verhältnisse,

auf Grösse, Farbe und Consistenz betrachtet werden. Die Atrophie der Muskeln, welche gerade auch am Thorax die extremsten Grade zeigen kann, ist schon bei der allgemeinen Betrachtung erwähnt worden; die Farbe ist bei gesunder Muskulatur ein intensives Roth (Fleischroth), erscheint aber bei anämischen und abgezehrten Individuen in verschiedenen Nuancen blass-, selbst grauroth, während sie bei anderen Erkrankungen, z. B. Typhus umgekehrt durch ihre dunkele Röthe (Spickgansmuskeln) sich auszeichnet. Gerade bei Typhus, aber auch bei anderen Affectionen, zumal solchen, bei welchen die Muskeln in starke Thätigkeit versetzt werden, tritt besonders an den Bauchmuskeln eine partielle graue durchscheinende Farbe auf. Die Consistenz steht in der Regel in geradem Verhältniss zur Färbung; blasse Muskeln sind meist auch schlaff, dunkele derb. Die Schnittflächen haben zuweilen (z. B. bei Typhus) ihren feuchten Glanz mehr oder weniger eingebüsst, die Muskeln sind trocken; umgekehrt ist bei Oedem die Flüssigkeitsmenge oft sehr gross.

2. Die einzelnen Erkrankungen.

a) Hämorrhagien in den Muskeln sind häufig, in Folge von Traumen, von Application von Schröpfköpfen etc. Sehr interessant

sind die in den Bauchmuskeln, besonders gern in den Rectis bei Typhus vorkommenden grösseren Blutergüsse (Haematoma recti abdominis).

b) Als parenchymatöse Entzündungen (Myositis parenchymatosa) werden gewöhnlich die Veränderungen angesehen, welche am ausgezeichnetsten bei vielen Typhuskranken gefunden werden und welche einmal in einer körnigen Trübung der Muskelfasern mit Verschwinden der Querstreifung bestehen, dann in jener eigenthümlichen Degeneration, welche Zenker als wachsartige bezeichnet hat. Wie bei allen parenchymatösen Entzündungen sind die genannten Körnchen in früheren Stadien eiweissartiger Natur und verschwinden deshalb auf Zusatz von dünner Kalilauge, während sie später Fettkörnchen sind, die sich nicht mehr in Kalilauge verändern (fettige Degeneration). Bei der zweiten Form der Veränderung, deren Verhältniss zur ersten noch zweifelhaft ist, ist die querstreifige Substanz in eine glasig durchscheinende Masse verwandelt, welche anfänglich noch eine Andeutung von Querstreifung erkennen lässt, später aber fast homogen wird und nur grössere Querrisse zeigt, an denen endlich eine vollständige Trennung der Massen geschieht, so dass im Sarcolemmschlauche nur einzelne isolirte Klumpen dieser glasigen Masse liegen. Obwohl die wachsartig degenerirten Theile dem Aussehen nach die grösste Aehnlichkeit mit amyloid degenerirten Theilen haben können, geben sie doch weder mit Jod noch mit Anilinviolett die später bei der Milz noch genauer zu beschreibende Amyloidreaction. Makroskopisch macht sich die wachsartige Veränderung durch die oben erwähnte grau durchscheinende Färbung bemerklich. Zur mikroskopischen Untersuchung dieser, wie überhaupt der meisten Muskelveränderungen nimmt man mit der Scheere ein kleines Stückchen in der Richtung des Faserverlaufes ab und zerzupft dasselbe sorgfältig in Salzwasser. Um dabei möglichst einzelne Muskelfasern (Primitivfibrillenbündel) in längerer Ausdehnung zu isoliren, setzt man die Nadeln in der Mitte eines Stückchens nebeneinander an und zieht senkrecht zum Faserverlauf die gefassten Theile bis zur vollkommenen Trennung auseinander. Dann wird eine Hälfte von neuem ebenso behandelt und so fort bis man nicht mehr weiter zertheilen kann.

c) Von interstitiellen Entzündungen (Myositis interstitialis)

kommen sowohl acute wie chronische vor. Die acuten, eiterigen sind bald primär, dann oft traumatisch, bald secundär durch Fortleitung von benachbarten Theilen entstanden. So an dem Thorax von der Pleura aus, an den Bauchmuskeln vom Becken u. s. w. aus. Letztere haben häufig einen jauchigen Charakter; dasselbe ist an den Halsmuskeln oft nach Tracheotomien zu beobachten. Diese Entzündungen bedingen niemals die Bildung richtiger Abscesse, sondern die Eitermassen sind in die Muskulatur infiltrirt, sie umgeben die einzelnen Muskelbündel und -fasern, welche in der Regel im Zustande der fettigen oder auch wachsartigen Degeneration sich befinden. Die chronische interstitielle Entzündung, welche mit einer fibrösen Verdickung des interstitiellen Gewebes und einer consecutiven Atrophie der Muskelsubstanz einhergeht, gesellt sich oft zu verschiedenen chronischen Erkrankungen benachbarter Theile, z. B. zu Rippenaffectionen, Pleuritis, Drüsenaffectionen am Halse u. s. w. hinzu. Die Muskeln sind durch ihre derbe Consistenz und ihre röthlich-graue Farbe ausgezeichnet und man kann meist leicht schon mit blossem Auge die dicken fibrösen intermuskulären Züge erkennen.

d) In Bezug auf die Muskelgeschwülste wird auf die Besprechung der Extremitätenmuskeln verwiesen, bei welchen dieselben häufiger vorkommen. Dagegen muss hier noch

e) der wichtigsten parasitären Muskelkrankheit gedacht werden, nämlich der Trichinose, welche gerade in den Hals- und Brustmuskeln (Zwischenrippenmuskeln) neben dem Zwerchfell ihren hauptsächlichsten Sitz hat. Alte Fälle sind sehr leicht zu diagnosticiren, weil man die verkalkten Kapseln als kleine, ovale, weisse Körperchen deutlich sieht. Wenn recht viele Thiere vorhanden sind, so sehen die Muskeln wie mit feinem weissen Sande bestreut aus. In früherer Zeit, vor der vollständigen Verkalkung, sind die Trichinenkapseln entsprechend undeutlicher zu sehen, wenngleich es bei genauem Zusehen auch dann noch oft gelingt, die nunmehr grau gefärbten ovalen Körnchen zu erkennen. Erleichtert wird das Auffinden der Kapseln, wenn man ein Stückchen Muskelfleisch zwischen zwei Objectträgern auseinanderdrückt und dann bei durchfallendem Lichte betrachtet. Nicht eingekapselte Trichinen sind makroskopisch gar nicht zu erkennen. Bei der in der vorher angegebenen Weise vorzunehmenden mikroskopischen Untersuchung

sind die Thiere leicht zu erkennen. Zum Aufsuchen derselben bedient man sich schwächerer Vergrösserungen, die zur genaueren Untersuchung mit stärkeren vertauscht werden müssen. Die Muskeltrichinen sind kleiner als die Darmtrichinen und besitzen ein spitzes Kopf- und ein dickeres, abgerundetes Schwanzende. In den ersten 14 Tagen nach ihrer Einwanderung in die Muskeln erscheinen sie noch langgestreckt innerhalb der Sarcolemmaschläuche, deren contractile Substanz zerfallen ist und deren Kerne sich in Wucherung begriffen zeigen. Nach dem 14. Tage erscheinen die Thiere innerhalb des oft schon beträchtlich verdickten Sarcolemmas spiralig aufgerollt, so dass das Sarcolemma eine spindelförmige Erweiterung zeigt; dann wird unter fortschreitender Kernvermehrung das Lumen des Sarcolemmas an den beiden Polen des Thieres durch eine bindegewebige Masse verschlossen, so dass das Thier nun in einer meist citronenförmigen Kapsel eingeschlossen liegt. Die Wandungen der Kapsel verdicken sich noch etwas und verkalken endlich von den beiden Polen aus. Häufig findet sich an beiden Enden alter Kapseln Fettgewebe, welches sich aber erst secundär hier gebildet hat. Um in ganz verkalkten Kapseln die Thiere selbst zu sehen muss man durch Salzsäure die Kalksalze auflösen. In den Kapseln bleiben die Thiere viele Jahre lang, sicherlich Jahrzehnte am Leben, wovon man sich leicht überzeugen kann, wenn man durch Druck mit dem Deckgläschen oder durch directes Zerdrücken mit den Nadeln die Kapseln öffnet und die Thiere befreit. Sie zeigen dann deutliche Bewegungen, die intensiver werden, wenn man das Mikroskop erwärmt. Wenn durch die mikroskopische Untersuchung das Vorhandensein von Trichinen überhaupt erst festgestellt werden soll, so darf man sich nicht mit einem oder wenigen Präparaten begnügen, sondern muss von den verschiedensten Stellen, vor allem aber von (dem Zwerchfell) den Hals- und Zwischenrippenmuskeln eine grössere Anzahl von Präparaten (20—30) anfertigen und die Präparate nicht zu klein machen, da die Trichinen in den Muskeln ganz unregelmässig vertheilt sind und oft an einer Stelle dicht gedrängt liegen, während daneben eine Strecke weit gar keine vorhanden sind. Da erfahrungsgemäss in der Nähe der Sehnen die Trichinen am zahlreichsten sitzen, so muss man möglichst solche Stellen auswählen. Da es bei diesen Untersuchungen meistens nur darauf ankommt, die An- oder Abwesenheit von Trichinen zu con-

statiren, so kann man sich einer etwas einfacheren Methode bedienen. Man zerzupft das herausgeschnittene, halberbsengrosse Stückchen unter Zusatz von Glycerin oder auch verdünnter Alkalilauge nur ganz grob auf dem Objectträger, legt dann einen anderen Objectträger auf und drückt damit das Fleisch auseinander, welches nun mit einer schwachen (50—70 Mal) Vergrösserung durchmustert wird.

c. Die Untersuchung der (weiblichen) **Brustdrüse** wird mit Schonung der äusseren Haut von hinten her vorgenommen, indem man sie der Länge nach einschneidet.

a. Allgemeines.

Je nach dem Alter der Individuen hat die weibliche Brustdrüse bekanntlich eine sehr verschiedene Grösse; sie erreicht ihre gewöhnliche Ausbildung erst mit der Pubertät und atrophirt wieder zu einer derben, fast rein bindegewebigen Masse in den climacterischen Jahren. Grössere Unterschiede bestehen noch zwischen der ruhenden und der secernirenden Drüse Erwachsener.

Die ruhende besteht zum grössten Theile aus weisslichem, sehr derbem, fibrösem Gewebe, in welches man nur spärliche, stecknadelkopfgrosse, grauröthliche Drüsenkörnchen eingestreut sieht. Schon gegen Ende der Schwangerschaft, noch mehr während der Lactation ist das Verhältniss gerade umgekehrt; die Drüse, welche auch im Ganzen vergrössert ist, hat ein grauröthliches Aussehen und eine ganz körnige Schnittfläche, wodurch sie sich in ihrem Aussehen den Speicheldrüsen nähert, nur dass die Körnchen kleiner sind als dort. Grössere Mengen fibrösen Gewebes finden sich nur in der Nähe der Warze. Schon von selbst oder auf leisen Druck treten an der Schnittfläche der thätigen Drüse zahlreiche intensiv gelbe, rahmige Tropfen hervor, welche man leicht für Eiter halten könnte, die aber nichts wie Colostrum darstellen. Unter dem Mikroskope sieht man neben zahlreichen verschieden grossen Fetttröpfchen (Milchkügelchen) eine je nach der Intensität der gelben Färbung verschieden grosse Menge von maulbeerförmigen Fettkörnchenkugeln (Colostrumkörperchen) und Fettkörnchenzellen (mit glatter Begrenzung und erkennbarem Kern).

b. Die einzelnen Erkrankungen.

1. Bei der eiterigen Entzündung (Mastitis apostematosa), welche meistentheils auf einzelne Abschnitte der Drüse beschränkt ist, erscheint der Eiter in das Bindegewebe zwischen den Acinis infiltrirt oder bildet grössere Abscesse. Sie wird bei Sectionen nur nebenbei gefunden und hat, wenn sie z. B. nach einer Operation in der Nachbarschaft entstanden ist, zuweilen einen jauchigen Charakter. Als Residuen eiteriger Entzündungen werden (selten) Höhlen mit bröckeligem, käseartigem Inhalte (eingedicktem und verfettetem Eiter) gefunden.

2. Chronische Entzündungen (Mastitis chronica fibrosa) documentiren sich durch eine Verdickung des Bindegewebes, in der Regel an kleineren Abschnitten der Drüse (Induration); sie können mit cystischer Ectasie von Milchgängen verbunden sein.

3. Am wichtigsten sind die Geschwulstbildungen in der Mamma, die ihrer Wichtigkeit und Häufigkeit wegen kurz besprochen werden sollen, obgleich sie meistens schon während des Lebens entfernt werden.

a) Sowohl der Häufigkeit als der Wichtigkeit nach die ersten sind die Carcinome, von welchen je nach dem relativen quantitativen Verhältnisse zwischen Gerüste und Krebskörpern drei Formen unterschieden werden können, die harten, scirrhösen, die weichen, medullären und die zwischen beiden stehenden gewöhnlichen Krebse, zu denen als vierte Form der Schleim- oder Gallertkrebs hinzukommt. Ueber die makroskopische Erscheinungsweise sowie die mikroskopische Zusammensetzung im Allgemeinen ist schon früher Ausführlicheres mitgetheilt; ich beschränke mich deshalb hier auf einige Besonderheiten. Gerade die Mammakrebse zeichnen sich durch die Neigung ihrer besonders in den scirrhösen Formen sehr kleinen Zellen zu fettiger Degeneration aus, welche sich schon makroskopisch durch gelbe Flecken und netzförmige Streifen (daher Carcin. reticulatum) zu erkennen giebt. Die scirrhösen Formen sind in der Regel kleiner wie die medullären. In Folge einer narbenartigen Schrumpfung des Stromas können die Krebszellen (durch Verfettung) atrophiren (Cancer atrophicus) und auf diese Weise kann die Geschwulst gewissermassen heilen. Es giebt übrigens keine scharfen Grenzen zwischen Scirrhus und Medullarkrebs, denn

erstens kann ein und derselbe Tumor im Centrum ein mehr scirrhöses, an der Peripherie ein medulläres Gewebe besitzen, dann aber können die von einem harten Krebse ausgegangenen Metastasen viel weicher sein als der Mutterknoten selbst ist.

Die Mammakrebse sind der Mehrzahl nach primär und einseitig, doch kommen auch secundäre Formen vor, zuweilen so, dass in der einen der primäre, in der anderen ein secundärer Krebsknoten sitzt. Von der Verbreitung der Krebse nach der Haut ist schon früher gesprochen worden; die Verbreitung nach innen (Pleura) soll später noch erwähnt werden, ebenso wie die Infection der Axillardrüsen.

Seltener kommen auch sogenannte Cancroide an der Mamma vor, die bald von der äusseren Haut ausgehen (Plattenepithelkrebse), bald von den Drüsenausführungsgängen (Cylinderepithelkrebse).

Endlich werden am besten an die Carcinome auch noch die einfachen Hypertrophien oder reinen Adenome der Mamma angereiht, weil sich Uebergänge zwischen beiden finden. Diese Geschwülste treten meist in Form von umschriebenen Knoten auf und zeigen eine Zusammensetzung aus typischem acinösem Drüsengewebe.

b) Nächst den Carcinomen sind die Sarcome von Wichtigkeit, welche an Grösse jene in der Regel übertreffen. Es giebt sowohl spindelzellige wie rundzellige, die sehr häufig eine eigenthümliche Beziehung zu dem Drüsenparenchym zeigen. Es erscheint nämlich der Durchschnitt nicht homogen oder faserig, wie gewöhnlich bei den Sarcomen, sondern man sieht eigenthümlich gefaltete, von Spalten unterbrochene Massen, die wie der Durchschnitt eines Kohlkopfes erscheinen. Bei genauerer Untersuchung lassen sich einzelne papillöse oder warzige Geschwulstmassen unterscheiden, welche in eine glattwandige Cyste hineinragen und deren Lumen bis auf einen kleinen Spalt erfüllen. Durch Hervorziehen dieser Massen kann man sich die Cyste, welche man ohne dies kaum erkennt, zur Anschauung bringen. Macht man Schnitte mit dem Doppelmesser, so erkennt man auch im Kleinen dasselbe, was eben im Grossen beschrieben wurde: in die Drüsengänge ragen kleine warzige oder papillöse Wucherungen hinein und weiten dieselben aus. Die Oberfläche aller dieser Wucherungen ist mit Cylinderepithel bekleidet, welches naturgemäss aus einer Wucherung des ursprünglichen Epi-

thels hervorgegangen sein muss. Diese Form des sogen. Cystosarcoma proliferum (auch wohl Adeno-Sarcom genannt) zeigt häufig Combinationen des Sarcomgewebes mit anderen Gewebsformen besonders dem Schleimgewebe, wodurch die Myxosarcome gebildet werden. Endlich können auch

c) Fibrome in derselben Weise auftreten (Cystofibroma), nur sind die durch sie gebildeten Knoten häufig kleiner. Sie sind an ihrer derben Consistenz und ihrem eigenthümlich streifigen Aussehen sowie an ihrer mikroskopischen Zusammensetzung leicht zu erkennen.

d) Andere Geschwülste kommen sehr selten vor, mit Ausnahme der lipomatösen Hyperplasie des mammalen Fettgewebes, welche sowohl für sich allein als auch secundär neben Carcinomen, besonders den atrophischen, beobachtet wird.

Wegen der Häufigkeit, mit welcher die axillaren Lymphdrüsen an den Erkrankungen der Mamma, besonders den carcinomatösen Neubildungen, sich betheiligen, kann man diese in geeigneten Fällen gleich hier mituntersuchen. Man erreicht sie am leichtesten durch einen in der Richtung des Armes in der Achselhöhle geführten Schnitt, doch kann man auch, wenn man einen neuen Schnitt vermeiden will, durch noch weiteres Abpräpariren der Haut (besonders auch über der Clavicula) von vorn her zu ihnen gelangen. Bei carcinomatöser Infection sind sie mehr oder weniger vergrössert und entweder ganz oder theilweise in eine Krebsmilch liefernde Geschwulstmasse verwandelt.

2. Inspection der Bauchhöhle.

Nachdem die Untersuchung der Weichtheile beendet ist, wird die Haut nach beiden Seiten manschettenförmig umgeschlagen, worauf man das künftige Arbeitsfeld vollständig übersieht. Wenn nicht besondere Veranlassungen (z. B. bei Gerichtsärzten die Vermuthung der Todesursache in der Bauchhöhle) dazu bestimmen, zuerst diese zu untersuchen, so folgt zwar im regelmässigen Gange die weitere Eröffnung der Brusthöhle, doch hat man unter allen Umständen vorher die allgemeinen Verhältnisse der Bauchhöhle und zwar die Lage und die Färbung, insbesondere den Blutgehalt der vorliegenden Baucheingeweide, sowie einen etwa vor-

handenen abnormen Inhalt zu untersuchen, weil durch die Section der Brusthöhle die Lage der Bauchorgane verändert und durch mögliches Beschmutzen und Hineindringen von Flüssigkeit auch die übrigen Verhältnisse modificirt werden können.

a. Die Lage der Organe in der Bauchhöhle.

In Bezug auf die Lage der Bauchorgane ist besonders auf diejenige des Magens und der Leber zu achten, da sie am meisten bei dem weiteren Fortgange der Section alterirt wird. Bei der Leber hat man sowohl die Lage des linken scharfen Randes, der für gewöhnlich bis ins linke Hypochondrium, unter pathologischen Verhältnissen aber weit unter die Rippen bis über die Milz hin reichen kann, als auch besonders das Verhältniss des vorderen Randes zum Rippenrand an den verschiedenen topographischen Längslinien zu bestimmen. In der Regel reicht derselbe bis zum Rippenrand, häufiger noch (in der Mammillarlinie) 2—5 Cm. über denselben hervor. In Rücksicht auf das gegenseitige Verhältniss von Leber und Magen sei daran erinnert, dass der Pylorus des letzteren vom linken Leberlappen gewöhnlich verdeckt wird. Die Lageveränderungen, welche der Magen durch krankhafte Veränderungen erleidet, werden bei Besprechung dieser noch erwähnt werden.

Sehr vielfache Lageveränderungen, die aber in ihrer Wichtigkeit sehr differiren, zeigt der Darm. Ganz gewöhnlich ist eine Verlagerung aller oder vieler Dünndarmschlingen, die bald im kleinen Becken, bald in der rechten oder linken Bauchseite zusammenliegen; sehr häufig auch eine schlingenförmige Abwärtsbiegung des Quercolon, selbst bis zum Becken hin, oder ein Vorragen der Flexura iliaca bis in die rechte Bauchseite oder gar bis zur Leber hin (bei sehr langem Mesenterium).

Wichtiger sind die Lageveränderungen, welche kleinere oder grössere Theile der Därme (besonders Dünndärme) dadurch erleiden, dass sie in Ausstülpungen des Bauchfells gerathen, die sogenannten Hernien, Darmbrüche. Die häufigste Form derselben sind die Leistenhernien (Hern. inguinales), von denen man gewöhnlich eine äussere und eine innere unterscheidet. Bei den äusseren oder indirecten liegen die Darmschlingen im Leistenkanal, bei den inneren oder directen gehen sie direct in die Bauchwand hinein. Anatomisch

unterscheiden sie sich am einfachsten durch ihr Verhalten zur Art. epigastrica inf., indem die ersteren nach aussen, die letzteren nach innen von derselben gelegen sind. Wenn der Bruchsack der äusseren Leistenhernien im Leistenkanale endet, so ist es eine H. funiculi spermatici, reicht er bis in's Skrotum: H. scrotalis, ist der ganze proc. vaginalis offen, so dass der Hoden das Ende des Sackes bildet: H. testicularis, gewöhnlich H. congenita genannt. Neben Darmschlingen kann sich auch ein Stück Netz im Bruchsacke befinden (Darm-Netzbruch) oder auch letzteres allein (Netzbruch, H. omentalis).

Alle übrigen Brüche sind viel seltener. Es sind: die Schenkelbrüche (H. femorales), welche unter dem Poupart'schen Bande liegen und deren Bruchsack sich in der Scheide der Schenkelgefässe ausstülpt. Die H. foraminis ovalis, H. ischiadica, H. lineae albae, H. umbilicalis etc. genügt es zu nennen. Es liegen in diesen, besonders in letzterer häufig auch noch andere Organe (Leber etc.). Die sogenannte H. diaphragmatica ist häufig gar keine eigentliche Hernie, sondern es sind Bauchorgane, ohne von Peritoneum bedeckt zu sein, durch eine Oeffnung im Zwerchfell in eine oder die andere Pleurahöhle prolabirt. Rechts wird das Loch meist durch die Leber verschlossen, von der dann oft nur ein Theil warzig in die Pleurahöhle vorspringt, links dagegen treten ausser Darmschlingen oft noch Magen, Milz etc. in die Pleurahöhle ein. Die Oeffnungen können traumatisch entstanden oder angeboren sein (H. diaphragm. congenita). Da durch diese meistens sofortiger Tod der Kinder (durch Erstickung) bedingt wird, so könnten sie unter Umständen von gerichtlicher Bedeutung werden.

Es bleiben nun noch eine Anzahl Lageveränderungen der Därme zu erwähnen, welche von der höchsten Wichtigkeit für das Leben sein und die hauptsächlichste anatomische Todesursache darstellen können, nämlich die Axendrehungen und die Einstülpungen.

Die Axendrehungen (Volvulus) finden sich entweder am Dünndarm, wo dann meistens ein sehr langes Mesenterium vorhanden ist, oder an der Flexura iliaca, besonders wenn bei grosser Länge des Mesenteriums die beiden Schenkel der Schlinge nahe bei einander an der Bauchwand befestigt sind. Unter Einstülpung (Invagination, Intussusception) versteht man jenen Zustand, wo ein oberer Darmtheil (meist Dünndarm) in einen unteren (meist

Dickdarm) so eingestülpt ist, dass man auf dem Durchschnitt drei Darmwandungen findet, von denen die äussere und mittlere mit der Schleimhaut, die mittlere und innere mit der Serosa aneinanderstossen. Mit dem Darme ist natürlich auch der betreffende Theil des Mesenteriums mit eingestülpt, welches dadurch ganz straff angespannt ist. In frischen Fällen kann man durch einen Zug an diesem die Einstülpung wieder aufheben, nach längerem Bestehen gelingt dies aber wegen der bereits eingetretenen Verwachsungen der einzelnen Wandungsabschnitte untereinander nicht mehr. Es haben nicht alle Invaginationen eine pathologische Bedeutung, vielmehr findet man relativ häufig, besonders bei Kindern, einzelne oder multiple Invaginationen, die sich durch ihre geringe Ausdehnung, sowie durch den Mangel jeglicher secundären Veränderung, selbst der Hyperämie, als in der Agone entstandene erweisen. Ihre Anwesenheit lässt auf heftige peristaltische Bewegungen vor und bei dem Tode schliessen.

Die meisten der bisher genannten Lageveränderungen des Darmes sind wichtig wegen der damit möglicherweise verbundenen Beeinträchtigung des Darmlumens. Diese kann auch noch durch andere seltene Lageanomalien bewirkt werden, wenn z. B. Darmschlingen sich in inneren Peritonealausstülpungen (Bursa omentalis, Fossa duodeno-jejunalis, F. subcoecalis etc.) oder in Löchern im Netze oder Mesenterium oder zwischen peritonitischen Adhäsionen u. s. w. eingeklemmt haben. Man muss in allen Fällen, wo Einklemmungserscheinungen während des Lebens bestanden, sehr sorgfältig und zugleich vorsichtig den Darm in Bezug auf seine Lagerung untersuchen, da die Ursachen der Einklemmung oft nur schwer aufzufinden sind.

Zum Schlusse dieser Betrachtungen sei auch noch des seltenen Befundes des sogenannten Situs inversus gedacht, wobei die Lage sämmtlicher Organe dem Spiegelbilde der normalen entspricht.

b. Die Farbe und der Blutgehalt der vorliegenden Theile.

Die Farbe der vorliegenden Theile der Bauchhöhle ist im Wesentlichen bedingt durch den Blutgehalt derselben. Um die sämmtlichen Dünndarmschlingen von allen Seiten betrachten zu können, ist es nöthig, sie aus dem kleinen Becken herauszuheben.

Es geschieht dies am Besten in der Weise, dass man mit der rechten Hand, ihre Innenfläche der Beckenwand zugekehrt, vor dem Cöcum in die Beckenhöhle eingeht, während der Daumen oben, rechts neben der Wurzel des Mesenteriums liegen bleibt; darauf bringt man die zusammengelegten 4 Finger, vor dem Mastdarme und hinter den Darmschlingen hergehend, auf die linke Seite der Wirbelsäule und schiebt nun die ganze Hand auf der Wirbelsäule nach aufwärts bis man das gesammte Mesenterium an seiner Wurzel in die Gabel zwischen Daumen und den übrigen Fingern fest gefasst hat, worauf man dann das gesammte Convolut der Dünndarmschlingen aus dem kleinen Becken herausheben und nach jeder beliebigen Richtung hin drehen und sich zur Anschauung bringen kann.

An den tiefstgelegenen Schlingen ist in der Regel eine je nach dem allgemeinen Blutgehalte verschieden intensive und ausgedehnte, meist bläuliche, hypostatische Färbung zu bemerken.

c. Abnormer Inhalt der Bauchhöhle.

Es ist die Entfernung der Darmschlingen aus dem kleinen Becken auch nöthig, weil etwa in der Bauchhöhle vorhandener Inhalt sich gerade in der kleinen Beckenhöhle zu sammeln pflegt. Doch muss man auch die übrigen Recessus, so besonders an den beiden Hypochondrien daraufhin nachsehen.

Abnormer Inhalt wird nach Menge (wenn ihr grössere Wichtigkeit zukommt, durch Ausmass) nach Farbe (hellgelb, icterisch, röthlich, milchig, bräunlich etc.), nach Consistenz (wässerig, dickflüssig, breiig, fest etc.) und nach den Mischungsverhältnissen (klar, mit grossen oder kleinen Flocken, mit Blutungen etc.) bestimmt.

1) Sehr wichtig ist die Differentialdiagnose zwischen einfachem serösem Transsudate und entzündlichem serös-fibrinösem Exsudate. Wenn das Exsudat eiterig ist oder grössere Mengen von Fibrin enthält, dann ist die Unterscheidung leicht, denn Transsudate enthalten weder Eiter noch auch der Regel nach Fibrin; die Schwierigkeit ist nur bei jenen Formen vorhanden, wo man kleine Flöckchen in der Flüssigkeit schwimmen sieht. Es wird sich in solchem Falle darum handeln, ob diese Flöckchen Fibrin oder bloss abgelöste Endothelfetzen sind, welche natürlich auch in Transsudaten vorkommen. Die Fibrinflocken sind in der Regel grösser und

besonders auch dicker, ferner mehr oder weniger undurchsichtig und von grauweisser Farbe; die Endothelflöckchen dagegen sind dünn, schleierartig, grau durchscheinend und oft erst recht deutlich zu sehen, wenn man bei durchfallendem Lichte die in einem engen Glase befindliche Flüssigkeit durch einen vorgehaltenen Finger leicht beschattet. Bei der mikroskopischen Untersuchung zeigen sich die erstgenannten Flocken aus feinsten Fäserchen, die in Essigsäure stark aufquellen, zusammengesetzt, die letzteren zeigen zu einer dünnen Membran aneinandergelagerte platte Zellen mit grossem Kern und Kernkörperchen und häufig mit zahlreichen glänzenden Fettkörnchen versehen.

2) Eiterige Exsudate werden an ihrer gelben Farbe und ihrer flüssigen Beschaffenheit erkannt; eiterig-fibrinöse enthalten um so mehr Eiter je gelber und weicher die in der Regel in Form von Häuten auf der Peritonealoberfläche liegenden Massen sind. Jauchige und fäculente Exsudate machen sich durch ihren Geruch und ihre schmutzig bräunliche oder graue Farbe kenntlich. Die mikroskopische Untersuchung ist einfach ausführbar; in dem letzteren Falle sind zahlreiche Bacterien und eventuell Kothbestandtheile vorhanden. In dem Exsudate der puerperalen Peritonitis fehlen niemals zahlreiche oft sehr lange, rosenkranzförmige Ketten von Micrococcen, welche keine Bewegungen zeigen; die Eiterkörperchen sind vielfach in fettiger Degeneration begriffen.

3) Die rothe Farbe einer Flüssigkeit kann von Blutkörperchen oder von Blutfarbstoff herrühren. Sehr einfach ist ja die Entscheidung durch die mikroskopische Untersuchung zu geben, aber es giebt auch makroskopische Anhaltspunkte. Eine ganz gleichmässige rothe Färbung und der Mangel auch der kleinsten Gerinnsel spricht für diffundirten Blutfarbstoff, um so mehr, wenn bei ruhigem Stehen die Farbe sich nicht ändert, da Blutkörperchen sich in solchem Falle immer am Boden anhäufen, wodurch die Intensität der Färbung von unten nach oben abnimmt.

Hämorrhagischer Inhalt in der Bauchhöhle kann von nicht entzündlichen und von entzündlichen Hämorrhagien herrühren. Die nicht entzündlichen sind in der Mehrzahl der Fälle auf Traumen zu beziehen, doch können in seltenen Fällen auch andere Ursachen z. B. spontane Milzrupturen vorliegen. Stammt das Blut von einer Entzündung her, sind also blutige Exsudate vorhanden, so kann

man von vornherein immer auf einen längeren Bestand der Entzündung und besonders auf recurrirende Formen derselben oder auf Entzündungen, die mit Tuberkel- und Carcinombildung complicirt sind (sogenannte tuberculöse und carcinomatöse Entzündungen), schliessen.

4) Eine besondere Aufmerksamkeit erfordern jene Fälle, wo unverdaute Speisereste in der Bauchhöhle gefunden werden. Es muss dann sofort mit grosser Vorsicht untersucht werden, ob die Magenwandungen durch einen geschwürigen Process oder durch eine (postmortale) Erweichung des Fundus (Gastromalacie) perforirt worden sind.

5) Als freie Körper findet man in der Bauchhöhle zuweilen kleine Lipome, Fibrome oder Chondrome, die meistens von der Darmoberfläche abgerissen sind (Appendices epiploicae), ferner (bei Perforationen) gelegentlich Eingeweidewürmer besonders Ascaris lumbricoides etc.

Zum Schlusse dieser Betrachtungen über den Inhalt der Bauchhöhle (und aller serösen Höhlen) sei noch des eigenthümlichen schlüpfrigen Gefühles erwähnt, welches der immer vorhandene geringe flüssige Ueberzug des Peritoneums in Folge von Circulationsstörungen besonders Behinderung des venösen Kreislaufs (am deutlichsten bei Cholera) darbietet und welches von dem grossen Eiweissgehalt der Flüssigkeit herrührt, der es auch bewirkt, dass beim Reiben mit Wasser Schaum entsteht.

d. Zwerchfellstand.

Die vorläufige Untersuchung der Bauchhöhle schliesst mit der Bestimmung des Standes des Zwerchfells, welche in der Weise vorgenommen wird, dass man die rechte Hand mit der Innenfläche nach aussen unter den betreffenden Rippenbogen einführt, sie bis zur höchsten Spitze des Zwerchfells hinaufbringt und dann mit den Fingerspitzen die entsprechende Stelle der Thoraxwand, die man von aussen leicht bestimmen kann, berührt. Der normale Stand entspricht in der der Ansatzstelle der Rippenknorpeln entsprechenden Linie, an der, um vergleichbare Resultate zu erhalten, womöglich alle Messungeu vorgenommen werden sollten, rechts (wegen des Andrängens der Leber) der 4. Rippe oder dem 4. Intercostalraum,

links der 5. Rippe. Durch starke Vermehrung des Inhaltes der Bauchhöhle kann die Kuppe des Zwerchfells, besonders rechts bis zur 2. Rippe und selbst noch höher hinaufrücken, während umgekehrt durch Inhaltsvermehrung der Brusthöhle sein Stand vertieft wird, die Wölbung sich abflacht, ja sogar umgekehrt wird, so dass das Zwerchfell unter dem Rippenrande mit convexer Kuppe vorragt. Es lässt sich nicht immer mit Sicherheit bestimmen, ob die Volumszunahme durch Vergrösserung der Lunge oder durch abnormen Inhalt in dem Pleuraraume bedingt ist, doch lässt häufig die deutlich wahrnehmbare Fluctuation auf flüssigen Inhalt im Pleuraraume schliessen. Ein Tieferdrängen des Zwerchfells durch Herz- und Herzbeutelerkrankungen lässt sich meistens an der Localisation der grössten Veränderung erkennen.

Bei Neugeborenen entspricht der Zwerchfellstand, wenn sie noch nicht geathmet haben, im Mittel rechts der 4., links der 5. Rippe oder dem 4. Intercostalraume nach vollständiger Ausdehnung der Lungen aber rechts der 5.—6., links der 6. Rippe.

a. Section der Brusthöhle.

Bevor die Eröffnung des Brustkorbes vorgenommen wird, muss derselbe von aussen untersucht werden.

1. Aeussere Untersuchung des Brustkorbes.

a. Zuerst werden die allgemeinen Verhältnisse betrachtet. Die Ausdehnung kann durch verschiedene Affectionen verändert werden, bald im Ganzen, bald nur auf einer Seite oder an einzelnen Theilen. Eine Erweiterung im Ganzen trifft man z. B. bei Emphysem, während durch einseitiges Empyem oder durch Pyopneumothorax auch eine einseitige Erweiterung bedingt sein kann. Umgekehrt findet man bei chronischer Lungenphthise den Thorax im Ganzen verschmälert, besonders aber an der Spitze, wo die Clavicula sehr stark vorspringt. Eine einseitige Verschmälerung, selbst Einbiegung bleibt nach chronischer Pleuritis, besonders nach geheiltem Empyem etc. häufig zurück. Sehr eigenthümlich und charakteristisch ist die als Pectus carinatum (Hühnerbrust) bezeichnete Ver-

änderung, welche darin besteht, dass das Brustbein stark vorspringt, während die Rippen an der Grenze von Knorpel und Knochen muldenförmige Einbiegung zeigen. In den meisten Fällen und immer bei Kindern rührt diese Verunstaltung von der Rachitis her, bei Erwachsenen kann sie in ähnlicher Weise durch Osteomalacie bedingt sein.

b. Die einzelnen Knochen anlangend, so sind

1) am Brustbeine neben mehr oder weniger tiefen Einbiegungen und Einknickungen, die durch Verbiegung des ganzen Skeletts oder auch zuweilen durch die Beschäftigung (Schuster etc.) herbeigeführt sind, von aussen nur noch angeborene Spaltbildungen zu bemerken, die bald in wirklichen Fissuren (Fissura sterni), häufiger in kleinen runden Knochendefecten bestehen, welche selbst zu mehreren in der Mittellinie vorhanden sein können. Sehr häufig ist eine Spaltung und dadurch Verdoppelung des Proc. xiphoides.

2) An den Rippen sieht man ebenfalls nicht selten angeborene Verdoppelungen, die bald den Knorpel allein, bald Knochen und Knorpel betreffen, häufig so, dass der Knochen sich gabelig theilt, die Knorpel aber wieder zu einem sich vereinigen. Sowohl an den Knorpeln wie an den Knochen kommen homologe Neubildungen vor (Ecchondrosen und Exostosen), durch welche benachbarte Rippen fest oder in Form eines Gelenkes miteinander verbunden werden können. Dies ist häufig nach Brüchen der Fall. Bemerkenswerth ist, dass Knorpelbrüche durch knöchernen oder fibrösen Callus heilen.

2. Eröffnung des Brustkorbes.

Nun kann zur Entfernung der vorderen Thoraxwand geschritten werden. Zu diesem Zwecke werden die Rippenknorpel wenige Millimeter nach innen von ihren Ansatzstellen an die knöchernen Rippen mit einem starken Messer (Knorpelmesser) durchschnitten, wobei dieses, um das Eindringen der Spitze in die Lunge oder das Herz zu vermeiden, möglichst parallel der Oberfläche zu führen ist, so dass es nach dem Durchschneiden einer Rippe immer von der folgenden aufgefangen wird. Wenn Verdacht auf einen Pneumothorax vorhanden ist, muss bei dem ersten Einschnitt in jede Pleurahöhle auf etwa hervorströmendes Gas geachtet werden. Ein vorgehaltenes brennendes Streichholz erleichtert oft die Er-

kennung besonders aber die Demonstration für Zusehende, da es beim Austritt von Gas auflodert und selbst ausgeblasen wird. Ausserdem kann man auch die Eröffnung unter Wasser vornehmen.

Bei Verkalkung der Knorpel, welche am häufigsten an der 1. Rippe sich findet, ist es vorzuziehen, die knöchernen Rippen nach aussen von den Ansatzstellen der Knorpel mit einer Knochenscheere zu trennen.

Sodann wird jederseits das Schlüsselbein vom Handgriffe des Brustbeins durch halbmondförmig (mit nach innen gerichteter Convexität) geführte verticale Schnitte getrennt, wobei man zuletzt, um einen nach unten und innen gerichteten Fortsatz des clavicularen Gelenkendes zu umgehen, den Messergriff etwas nach oben hin senken muss. Es erübrigt dann noch, die erste Rippe, deren Knorpel wegen der grösseren Breite des Handgriffs etwas weiter nach aussen liegt, als derjenige der übrigen Rippen, sei es mit dem Messer, sei es, bei der sehr häufigen Verknöcherung, mit der Scheere zu durchschneiden. Das Messer wird im ersten Intercostalraume senkrecht an den unteren Rand der Rippe angesetzt und diese dann in der Richtung von unten und aussen, nach oben und innen durch Senkung des Messergriffs gelöst, wobei die grösste Vorsicht zur Vermeidung einer Verletzung der dicht darunter gelegenen Gefässe anzuwenden ist.

Alsdann wird das Zwerchfell, soweit es zwischen den Endpunkten der genannten Schnittlinien angeheftet ist, dicht an den falschen Rippen und dem Schwertfortsatze abgetrennt, das Brustbein nach aufwärts geschlagen und das Mittelfell immer dicht an dem Knochen (um jede Verletzung des Herzbeutels und der grossen Gefässe zu vermeiden) durch quere Schnitte abgelöst. Sollte bei diesen verschiedenen Manipulationen doch eine Verletzung von grösseren Gefässen stattgefunden haben, so ist sofort eine Unterbindung oder doch wenigstens ein Abschluss derselben durch einen Schwamm vorzunehmen, damit das ausfliessende Blut nicht in die Brustfellsäcke trete und später das Urtheil trübe.

3. Untersuchung der Knochen von innen.

Die Untersuchung des Sternums und der Rippen in ihrem vorderen Abschnitte kann nun auch von der Innenseite her bewerkstelligt werden.

a. Die hauptsächlichsten am Sternum vorkommenden Veränderungen sind Caries, am häufigsten tuberculöse, durch verkäste mediastinale Lymphdrüsen hervorgerufen, ferner Usur (fibröse Atrophie), die durch andrängende Aneurysmen verursacht wird und sogar bis zur Perforation fortschreiten kann; das Mark des Sternums, welches man sich auf einem Längsschnitte zur Ansicht bringen kann, ist auch im Alter rothes Knochenmark und zeigt gelegentlich leukämische Veränderungen, Tuberkelbildungen u. s. w., welche sich nicht von den bei den Extremitätenknochen zu besprechenden Affectionen unterscheiden.

b. Die Rippen zeigen an ihren Verknöcherungszonen bei rachitischen Kindern beträchtliche, fast kugelige Anschwellungen (geringere nach aussen, stärkere nach innen), die in ihrer Aufeinanderfolge an den verschiedenen Rippen den sogenannten rachitischen Rosenkranz darstellen. Auf einem Längsschnitte durch die Anschwellung erscheint der normale milchweisse hyaline Knorpel in ein durchscheinendes graues und weiches Gewebe verwandelt, welches die Hauptmasse der Anschwellung bildet; dicht am Knochen ist statt der normalen geraden schmalen weissen Linie ein breiterer unregelmässig zackiger, weisser Streifen zu bemerken. An den leicht anzufertigenden mikroskopischen Längsschnitten (in Kochsalz- oder noch besser in Jodlösung zu legen) sieht man die normale Wucherung der Knorpelzellen excessiv vermehrt und zugleich die Zellen wie die Intercellularsubstanz durchscheinender, wie gequollen; die schmale, ganz gerade verlaufende normale Verkalkungszone zwischen der Wucherungszone und dem Knochen ist in eine breite, mit unregelmässigen Zacken in den Knorpel vorspringende, oft unvollständig verkalkte Schicht verwandelt, vorausgesetzt, dass überhaupt Kalksalze abgelagert worden sind. Zahlreiche abnorme Markräume mit Gefässen dringen ebenfalls aus den Markräumen des Knochens weit in den Knorpel vor.

Auch an den Rippen findet man wie am Sternum cariöse Processe, häufig von Entzündungen der Pleura ausgehend, in Bezug auf welche auf das bei den Extremitäten Gesagte verwiesen wird.

Ganz kurz will ich noch der Altersveränderungen der Rippenknorpel Erwähnung thun, weil dieselben sich sehr leicht an frischen Schnittpräparaten mikroskopisch untersuchen lassen und hübsche Paradigmata für wichtige pathologische Veränderungen abgeben.

Schon ziemlich früh nimmt der Knorpel eine bräunliche Färbung an, die durch eine feinkörnige Trübung der Intercellularsubstanz bedingt ist und die immer intensiver wird. Die Knorpelzellen sind von einer dicken, oft deutlich mehrschichtigen Kapsel umgeben und zeigen vielfach Wucherung. Hie und da erscheinen makroskopisch kleine asbestartig glänzende Stellen, an welchen die Grundsubstanz faserig zerfallen ist, während die Zellen gerade hier durch Theilung sich zu grossen, meist langgestreckten Zellhaufen umgebildet haben. Der faserige Zerfall der Grundsubstanz ist der Vorläufer einer schleimigen Erweichung derselben, welche bis zur Höhlenbildung fortschreiten kann. Die letzte Veränderung ist die Verkalkung, welche ebenfalls in kleinen, makroskopisch kreideweiss erscheinenden Herden auftritt, die an ihrer Härte leicht erkannt werden können. Mikroskopisch sieht man kleinste bei durchfallendem Lichte schwarz, bei auffallendem weiss erscheinende, in Salzsäure sich leicht lösende Kalkkörnchen, welche erst an den Polen der meist länglichen Kapseln auftreten, in höheren Graden der Veränderung aber die ganze Zelle erfüllen. Sehr häufig enthalten die Zellen kleine Fetttropfen, seltener rothgelbe Hämatoidinklumpen.

c. An die Untersuchung dieser Knochen schliesst man auch noch diejenige des Sternoclaviculargelenkes an, welches häufig an chronischer deformirender Gelenkentzündung, öfters auch an (metastatischer) eiteriger Entzündung mit Caries der Gelenkenden leidet, worüber bei den Extremitätengelenken Ausführlicheres mitgetheilt ist. Endlich kann auch noch die Clavicula, sofern an ihr besondere Veränderungen (Brüche, frische und geheilte, Geschwülste etc.) wahrzunehmen sind, hier mit untersucht werden.

4. Inspection der Brusthöhle.

Nachdem das Brustbein entfernt worden ist, wird zunächst

a. der Ausdehnungszustand und das Aussehen der vorliegenden Lungentheile bestimmt. Die normale Lunge verfällt nach der Eröffnung des Thorax der Wirkung ihrer eigenen elastischen Kräfte, d. h. sie retrahirt sich, bis diese in den Gleichgewichtszustand gekommen sind. Diese Retraction kann, abgesehen von einer Verminderung der Elasticität selbst, einmal dadurch verhindert werden, dass die Lungenoberfläche fixirt ist (durch entzündliche

Adhäsionen); zweitens dadurch, dass das Gewebe durch Ausfüllung der Alveolen mit festen oder flüssigen Körpern an der Retraction gehindert wird und drittens dadurch, dass der Luft die Ausgänge verschlossen sind (Stenosen im Kehlkopf, Trachea etc.). Sehr charakteristisch ist die Ausdehnung der Lungen ad maximum (Hypervolumen Casper's) bei Ertrunkenen und Erstickten. Die Farbe der vorliegenden Lungentheile ist abhängig von dem Pigmentgehalte (Kohle) derselben überhaupt, dann von dem Blutgehalte und etwa vorhandenen pathologischen Producten.

b. Hierauf wird der Zustand der Pleurahöhlen, besonders ein etwa vorhandener abnormer Inhalt untersucht, in welcher Beziehung auf das früher bei der Inspection der Bauchhöhle Gesagte verwiesen wird. Sind, wie das so unendlich häufig der Fall ist, entzündliche bindegewebige Adhäsionen zwischen Costal- und Pulmonalpleura vorhanden, so trennt man sie, wenn sie keine grössere Ausdehnung erreichen oder wenn sie leicht zerreisslich sind, denn es findet sich dann doch oft noch in den hinteren und unteren Partien des Brustfellraumes ein Exsudat. Nur wenn ausgedehntere oder sehr feste (alte) Verwachsungen sich finden, dann unterlässt man jede weitere Manipulation bis zur Herausnahme der Lungen, welche erst nach derjenigen des Herzens stattfindet. Vorher müssen auch noch die Zustände des Mittelfelles, insbesondere das Verhalten der darin vorhandenen Thymusdrüse, sowie die äussere Beschaffenheit der grossen ausserhalb des Herzbeutels gelegenen Gefässe, besonders auch die Füllung der Venen festgestellt werden. (Die Gefässe dürfen jedoch noch nicht eröffnet werden.)

5. Untersuchung des Mittelfelles und seines Inhaltes.

a. In dem **Bindegewebe** des Mediastinum zeigt sich fast immer ein künstliches, bei dem Abziehen des Sternum entstandenes Emphysem, welches seinen Hauptsitz vor dem Herzen hat, während das zuweilen vorkommende, durch Lungenzerreissung entstandene pathologische Emphysem sich mehr in der oberen Hälfte des Mediastinum findet und sich meistens auch weiter in das Halsbindegewebe erstreckt. Hämorrhagien sind in dem Mediastinum, abgesehen von traumatischen, besonders bei Phosphorvergiftung, acuter Leberatrophie etc. fast stets in grosser Zahl vorhanden; eine eite-

rige Entzündung (Mediastinitis apostematosa) zuweilen fortgeleitet vom Halse aus. In neuerer Zeit haben chronische Entzündungen (Mediastinitis chron. fibrosa), welche fibröse Verdickung, Trübung und weissliche Färbung, sowie Härte des Bindegewebes erzeugen, die Aufmerksamkeit der Kliniker auf sich gezogen.

b. Nicht unwichtig sind auch zuweilen die Veränderungen der mediastinalen **Lymphdrüsen,** welche sowohl bei Erwachsenen wie besonders bei Kindern relativ häufig käsig degenerirt erscheinen.

c. In Bezug auf die **Thymusdrüse** ist zu bemerken, dass dieselbe nur bis zum 2. Jahre ihre volle Entwickelung zeigt, von da an aber allmählich schwindet, freilich ausnahmsweise in der zweiten Hälfte der zwanziger Jahre und selbst viel länger noch vorhanden ist. Bei todtgeborenen Kindern enthält sie oft viele Hämorrhagien; die seltenen eiterigen Entzündungen (Syphilis?) sowie die käsigen Veränderungen genügt es zu nennen. Gewisse grosse, höckerige, das ganze Mittelfell einnehmende und über das Sternum nach oben ragende Tumoren von lymphdrüsenähnlicher Beschaffenheit gehen von der Thymusdrüse aus (Lymphosarcoma thymicum).

6. Untersuchung des Herzbeutels.

Zu der nun folgenden Eröffnung des Herzbeutels hebt man in der Mitte seiner vorderen Fläche eine längsverlaufende Falte auf, in deren linke Seite man mit flach gehaltener Klinge einen Einschnitt macht, durch welchen, wie bei der Eröffnung der Bauchhöhle, zwei Finger eingeführt werden, zwischen denen man einen Schnitt nach links und unten und einen zweiten nach rechts und unten bis an das Zwerchfell führt. Dann zieht man die rechte Seite des ersten Schnittes kräftig nach vorn, um ohne Verletzung des Herzens den Schnitt nach oben zu bis an die Umbeugestelle des Herzbeutels auf die grossen Gefässe verlängern zu können (am besten mit einer Scheere!).

Wenn sich in dem Herzbeutel reichliche Flüssigkeit befindet, ist es besser, dieselbe schon vor Vollendung der letzten Schnitte so viel wie möglich auszuschöpfen, weil sonst zu leicht davon verloren gehen kann, so dass eine genaue quantitative Bestimmung nicht mehr zu ermöglichen ist. Gewöhnlich wird erst nach gänzlicher Eröffnung des Beutels die vorhandene Flüssigkeit, welche

normal höchstens 1 Theelöffel voll beträgt, entfernt, wobei man das Herz an seiner Spitze in die Höhe hebt, weil sich hinter ihm die meiste Flüssigkeit ansammelt. Eine bedeutungslose Vermehrung der Herzbeutelflüssigkeit tritt bei langdauerndem Todeskampfe ein.

a. Die Untersuchung des Inhaltes.

In Bezug auf die möglichen Verschiedenheiten des Inhaltes wird auf das bei der Inspection der Bauchhöhle Gesagte verwiesen, nur einige Eigenthümlichkeiten müssen noch erwähnt werden. Die erste ist die, dass die normale Pericardialflüssigkeit zwar keine Fibrinflocken enthält, dass sie aber beim Stehen an der Luft coaguliren kann, woraus man also nicht etwa auf eine entzündliche Veränderung schliessen darf. Blut im Pericardialsacke kann wie in der Bauchhöhle von einer primären Blutung grösserer Gefässe resp. des Herzens selbst oder von einer Blutung aus entzündlich neugebildeten Gefässen herrühren. Im letzteren Falle ist das Blut mehr mit der Exsudatflüssigkeit gemischt, während es im ersteren Falle zu dicken Klumpen geronnen ist, die oft das Herz mantelartig umgeben. Flüssiges Blut stammt niemals von einer einfachen Hämorrhagie her. Es können solche Hämorrhagien traumatischen Ursprunges sein oder durch spontane Herzrupturen entstehen, worüber dann die weitere Untersuchung Aufschluss geben wird.

b. Die Erkrankungen des Pericardiums.

Unter den Erkrankungen des Pericardiums sind die wichtigsten

1. die Entzündungen. Die einfachen fibrinösen sind bald solche mit geringer trockener Exsudation (Pericarditis fibrinosa sicca), bald solche mit reichlichem serofibrinösem Exsudate (Pericarditis serofibrinosa). Die letzteren sind leicht zu erkennen, dagegen jene ersteren oft um so schwerer. Sie werden in der Rege zunächst angezeigt durch die starke Röthung des Pericardiums, die gewöhnlich in der Nähe des Sulcus circularis am stärksten ist, wo man auch oft kleine Hämorrhagien findet; dann aber ist sehr charakteristisch die Trübung und der matte Glanz der sonst spiegelnden Fläche, welcher besonders deutlich bei schräger Beleuchtung hervortritt.

Die grösseren fibrinösen Beschläge der Pericardialblätter zeigen oft, besonders wenn wenig Flüssigkeit daneben vorhanden ist, sehr

charakteristische morphologische Eigenthümlichkeiten. In Folge der Bewegung des Herzens nehmen die Fibrinmassen eigenthümliche Gestalten an, von denen verschieden lange warzige und zottenartige Bildungen (besonders an der hinteren Fläche des rechten Ventrikels), ferner leistenartige Vorsprünge (besonders an der vorderen Fläche über dem Conus arteriosus pulmonalis) am meisten hervorstechen und zu der Bezeichnung Zottenherz (Cor villosum) Veranlassung gegeben haben.

Eiterige Entzündungen (Pericarditis suppurativa) sind seltener und wenn sie nicht von Traumen oder aus der Fortleitung von einer Mediastinitis suppurativa, Caries costarum, Gangraena pulmonum etc., in welchen Fällen sie oft einen jauchigen Charakter haben, abgeleitet werden können, erwecken sie immer den Verdacht, durch maligne Processe am Herzen (metastatische Abscesse) hervorgerufen worden zu sein. In vielen Fällen wird man dort an dem sogenannten parietalen Blatte, hier an dem visceralen (Epicard) aus einer partiellen stärkeren Veränderung, besonders Necrose, den Ort, von wo die Entzündung ausging, ableiten können.

Auf dem sonst dünnen und vollkommen durchscheinenden Pericardium finden sich in sehr vielen Fällen und ohne dass ihnen eine besondere Wichtigkeit zukäme, beschränktere oder ausgedehntere Verdickungen, verbunden mit milchiger Trübung (Sehnenflecke), die Erzeugnisse partieller chronischer Entzündungen. Zuweilen bestehen gerade an diesen Stellen als Residuen intensiverer früherer Entzündungsvorgänge bindegewebige Adhäsionen zwischen seitlichem und innerem Blatte des Herzbeutels, freilich bei weitem viel seltener, als das bei der Pleura der Fall ist. Auch auf grössere Strecken ausgedehnte und selbst totale Verwachsungen (Synechien) der Pericardialblätter mit partieller oder totaler Obliteration der Höhle kommen vor und man muss in solchen Fällen auf die Ablösung häufig verzichten. Bestand vor der Verwachsung ein fibrinöses oder eiteriges Exsudat, so kann dasselbe spurlos durch Zerfall und Resorption verschwinden; zuweilen aber dickt es sich stellenweise ein, verkäst und verkalkt, so dass man nun zwischen den alten Adhäsionen solche käsigkalkigen oder auch ganz knochenharten Herde eingesprengt findet.

2. Häufig findet man neben jenen Residuen alter Exsudate Tuberkel, die gern in den neugebildeten Biudegewebsadhäsionen

selbst sitzen (Pericarditis fibrosa tuberculosa). Es kommen jedoch auch bei allgemeiner Tuberkulose Tuberkel ohne Entzündung vor (Tuberculosis pericardii), die dann gern längs der Gefässe aufgereiht erscheinen, während sie andererseits auch wieder mit fibrinöser hämorrhagischer Entzündung verbunden sein können (Pericarditis fibrino-haemorrhagica tuberculosa). Da sie in diesen Fällen gänzlich durch die Fibrinschwarten dem Auge entzogen werden können, so darf man nie unterlassen, diese an verschiedenen Stellen zu entfernen, um den Zustand des darunterliegenden Pericardiums beobachten zu können. Besonders bemerkenswerth ist das Vorkommen solcher tuberkulöser Pericarditiden bei älteren Leuten, bei denen man einen für eine Infection verantwortlich zu machenden Käseherd vermisst. Sehr selten sind grössere tuberculöse Käseknoten.

3. Als seltenere Befunde sind metastatische Geschwulstknötchen (Carcinome, Sarcome etc.) des Pericardiums zu nennen.

c. Veränderungen des subpericardialen Fettgewebes.

Das subpericardiale Fettgewebe unterliegt zahlreichen quantitativen Schwankungen, die nicht immer mit denen des Panniculus übereinstimmen. Bei cachectischen Zuständen zeigt es oft eine bemerkenswerthe Umwandlung in eine weiche, durchscheinende, gallertige Masse, die auf Essigsäurezusatz sich weisslich trübt und mikroskopisch aus einer hellen, von feinen Fasern durchzogenen, Mucinreaction gebenden Grundsubstanz und grossen, entweder noch Fetttröpfchen oder seröse Flüssigkeit einschliessenden Zellen besteht (schleimige Metamorphose). Zuweilen finden sich besonders in der Nähe der Herzspitze kleine Lipome. Gerichtsärztlich von besonderer Wichtigkeit sind die kleinen vorzugsweise an der Basis der hinteren Wand sitzenden Blutungen im subpericardialen Gewebe, sogenannte subpericardialen Ecchymosen, wie sie so häufig beim Erstickungstod sich zeigen.

7. Untersuchung des Herzens.

a. Aeussere Untersuchung.

Bei der Prüfung des Herzens ist seine Lage, Grösse und Gestalt, die Füllung der Kranzgefässe und der einzelnen Herzabschnitte

(Vorhöfe und Kammern), seine Farbe und Consistenz (Contractionszustand) zu bestimmen, bevor irgend ein Schnitt in dasselbe gemacht oder es gar aus dem Körper entfernt wird.

1. Die Lage des Herzens kann im Ganzen verändert sein (Verschiebung durch Pleuritis etc.) oder es kann durch Vergrösserung des Herzens selbst seine Grenze sich verschoben haben, in welcher Beziehung der Stand der Herzspitze besonders wichtig ist. Sie reicht nicht selten bis zur Axillarlinie hin.

2. Für die Beurtheilung der Grösse des Herzens giebt die rechte Faust des Individuums, die mit ihm darin übereinstimmt, einen guten Anhaltspunkt. Die genaueren Maasse betragen zwischen dem 20. und 60. Jahre nach Bizot im Mittel: Länge 85—90 Mm. beim Manne, 80—85 bei der Frau, Breite 92—105 resp. 85—92, Dicke 35—36 resp. 30—35. Verkleinerungen, manchmal in excessiver Weise, bei allen cachectischen Krankheiten, sowie oft bei chronischer Pericarditis mit reichlichem Exsudate; Vergrösserungen sowohl bei Erkrankungen des Herzens selbst, als auch anderer Organe, Lungen, Nieren, Aorta etc.; im zweiten Falle meistens partiell.

3. Die Gestalt wird am meisten durch vorwiegende Vergrösserung einer Seite verändert. Eine Vergrösserung des linken Ventrikels bedingt eine mehr lange und relativ schmale, spitz kegelförmige oder auch walzenförmige Gestalt, diejenige des rechten Ventrikels bewirkt vorzugsweise eine Verbreiterung. Für die Beurtheilung der Grösse dieses Ventrikels hat man einen guten Anhaltspunkt in der Formation der Herzspitze, welche normal nur vom linken Ventrikel gebildet wird, so dass eine Betheiligung des rechten an ihrer Bildung immer einen Schluss auf Vergrösserung desselben erlaubt. — Als angeborene Gestaltveränderung kommt zuweilen ein flacherer oder tieferer Einschnitt zwischen den Spitzen beider Ventrikel zur Beobachtung — eine Andeutung der Entwickelung des Herzens aus zwei getrennten Abschnitten.

4. Die Farbe der Herzoberfläche ist wesentlich von dem Zustande des Pericards und des Fettgewebes unter demselben bedingt. Die Vorhöfe haben besonders bei starker Füllung eine dunkelblaue Färbung, die Ventrikelfarbe hängt von den Zuständen der Muskulatur ab, worüber bei dieser Ausführlicheres.

5. Die Consistenz der verschiedenen Abschnitte ist wesentlich

bedingt von dem Contractionszustand der Muskulatur, dann aber auch von der Menge und Beschaffenheit des Inhalts. Bei einfacher Contraction ist nichts von einer Höhle zu fühlen, während man bei bloss praller Füllung den Inhalt immer etwas wegdrücken kann.

6. Bei den Coronargefässen ist die Unterscheidung zwischen Arterien und Venen durch die relative Dicke der Wandungen und durch den Verlauf leicht zu machen. Starke Füllung besonders der grösseren Venen deutet immer auf ein Hinderniss des Blutabflusses aus dem rechten Vorhof (Erstickung etc.) hin, wenn sie nicht auf die hintere Fläche beschränkt ist (Hypostase); sehr geringe Füllung wird ausser durch allgemeine Anämie zuweilen auch durch Verkalkung oder Endarteriitis der Coronararterien herbeigeführt, welche Veränderungen sich oft schon von aussen an der Starrheit, Härte und weissgelben Färbung erkennen lassen.

7. Die Füllung der einzelnen Herzabschnitte ist oft schon an der Gestaltung der Oberfläche zu erkennen. Wenn diese abgeplattet oder gar vertieft (eingesunken) ist, dann ist nur geringer Inhalt zu erwarten, während umgekehrt eine Vorwölbung, besonders in Verbindung mit starker Spannung, auf reiche Füllung schliessen lässt. Ueberfüllung des rechten Herzens bei allen Erstickungsarten; Ueberfüllung im linken Ventrikel bei Tod durch Herzparalyse (Zustand höchster Diastole).

Um die Menge des in den einzelnen Abschnitten des Herzens vorhandenen Blutes nach Maass und Beschaffenheit genau bestimmen zu können, müssen dieselben eröffnet werden, so lange das Herz noch in seinem natürlichen Zusammenhange sich befindet.

b. Eröffnung des Herzens in situ.

Zur Eröffnung der rechten Seite bringt man die linke Hand so unter die hintere Fläche des Herzens, dass der Zeigefinger an den Sulcus circularis zu liegen kommt, während der Daumen etwas nach hinten von der scharfen rechten Kante des rechten Ventrikels seine Stelle findet. Indem man nun das Herz etwas nach links und unten zieht und zugleich über den linken Zeigefinger herüberspannt, bringt man die Einmündungsstellen der beiden Hohlvenen zum Vorschein, zwischen denen der Vorhofschnitt beginnen muss. Derselbe wird bis zum Sulcus circularis weiter geführt, dann wird, um die Tricuspidalklappe zu schonen, der Schnitt in der Ausdeh-

nung von etwa 1 Cm. ausgesetzt, um endlich in derselben Richtung an der erwähnten Kante des rechten Ventrikels weiterzugehen — auf dieser Seite nicht bis zur Spitze, da der rechte Ventrikel normaler Weise nicht bis zur Herzspitze reicht. Nachdem man nun den Inhalt des Vorhofes, dann den des Ventrikels entfernt und untersucht hat, führt man vom Vorhof aus zwei Finger der linken Hand in das Ostium venosum dextrum, welches so weit sein soll, dass man zwischen die auseinandergespreizten Finger einer mittelstarken Männerhand vom Ventrikel her noch einen dritten einfügen kann. Darauf fasst man den linken Ventrikel mit der linken Hand so, dass die Herzspitze in die Falte zwischen Daumen und Zeigefinger, ersterer an die Hinterfläche, letzterer an die Vorderfläche zu liegen kommt, oder man legt das Herz so in die Hohlhand, dass der Daumen an der vorderen, die übrigen Finger an der hinteren Fläche liegen, zieht nach rechts und unten und schneidet auf der oberen der beiden nun deutlich hervortretenden linken Lungenvenen in den Vorhof hinein. Am Sulcus setzt man wieder ab und fährt am linken Rande des Ventrikels weiter, wie rechts, nur dass hier der Schnitt bis zur Spitze geführt werden muss. Es folgt ebenfalls wieder die Untersuchung des Inhalts der Höhlen, dann die Prüfung (eventuell nach Lösung des Rigor mortis) der Weite des Ostium venosum sinistrum, in welches man bequem zwei Finger soll einführen können.

c. Untersuchung des Blutes.

Die Veränderungen, welche das **Blut** erfährt, sind theils makroskopische, theils mikroskopische; zum Theil beruhen sie auf Veränderungen der normalen Blutbestandtheile, sei es in quantitativer oder in qualitativer Richtung, theils auf abnormen Beimengungen verschiedener Art. Die letzteren sind in der Regel nur mikroskopisch erkennbar.

1. Dem grössten Wechsel unterworfen sind die Gerinnungserscheinungen, indem sich alle Uebergänge finden vom ganz flüssigen ungeronnenen Blute bis zu dem festesten und derbsten, der rothen Blutkörperchen fast ganz entbehrenden Fibringerinnsel (Herzpolypen). Die festen, reinen Fibringerinnsel, besonders wenn sie an den Wandungen des Herzens sitzen, deuten darauf hin, dass der Tod sehr langsam eingetreten, resp. die Herzthätigkeit allmählich

abgestorben ist, so dass das Fibrin Zeit katte, sich immer mehr am Rande niederzuschlagen, während die Blutkörperchen immer noch durch die geringe Herzthätigkeit weiter bewegt wurden. Unabhängig von langer Agone finden sich aber fibrinreiche Coagula bei Vermehrung der Quantität des Fibrins, wie sie z. B. bei acut entzündlichen Processen sich einstellt. In diesen Fällen sitzen aber die Fibrinmassen nicht wie bei jenen so fast ausschliesslich an den Wandungen, sondern sämmtliche Gerinnsel sind fibrinreich. Uebrigens bestehen auch schon bei ganz normalem Blute und ganz normaler Gerinnung desselben Verschiedenheiten in dem Fibringehalte der einzelnen Coagula; so ist z. B. das in dem Conus arteriosus des rechten Ventrikels und im Anfangstheile der Pulmonalis steckende Gerinnsel fast sets sehr fibrinreich. Wenn die festen Gerinnsel umfangreich sind, so entstehen oft vollkommene Abgüsse der Unebenheiten der Wandungen, z. B. der Semilunarklappentaschen, der Musculi pectinati etc.

Die mangelhafte oder fehlende Gerinnbarkeit des Blutes kann sowohl von Verminderung der Fibrinmasse (Hypinose), z. B. bei hydropischer Blutbeschaffenheit, als auch von einer Verhinderung der Gerinnung durch gewisse Stoffe herrühren, von denen die Kohlensäure die erste Stelle einnimmt. Alle Processe, welche zu einer Ueberladung des Blutes mit Kohlensäure führen, vermindern oder verhindern die Gerinnbarkeit des Blutes, also alle mit schliesslicher Erstickung endenden Affectionen, sowie die directe Tödtung durch Verschluss der Luftwege von aussen.

2. Das Blut wird sich in diesem Falle ausser durch die mangelnde oder schlechte Gerinnung auch noch durch seine dunkele Farbe auszeichnen, wenngleich ja der Unterschied zwischen arteriellem und venösem Blute je später nach dem Tode untersucht wird, um so mehr überhaupt verschwindet, so dass auch die Pulmonalvenen dunkeles (also venöses) Blut enthalten. Weitere Veränderung der Blutfarbe wird bedingt durch Verbindung des Hämoglobins mit Kohlenoxyd bei der Kohlenoxydgasvergiftung; es erhält dadurch eine helle kirschrothe Färbung.

Sehr beträchtliche Veränderungen in der Farbe ruft natürlich auch die Fäulniss hervor. Indem der Farbstoff die festen Theile verlässt und in das Serum übergeht, erhält die Farbe etwas Verwaschenes, Schmutziges und wenn man solches Blut ruhig stehen

lässt, wird die Bildung einer oberflächlichen klaren Serumschicht, wie sie bei normalem Blute stets erscheint, ausbleiben. Mikroskopisch sieht man dann auch nur noch die entfärbten als blasse kugelige Körperchen erscheinenden Stromata der rothen Blutscheiben in einer gelblich-grünen Flüssigkeit schwimmen.

3. Weitere Veränderungen seines Aussehens erleidet das Blut durch Störungen des relativen quantitativen Verhältnisses der Blutkörperchen und des Serum einerseits, der rothen und farblosen Blutkörperchen andererseits. Durch Verlust an Serum wird das Blut dickflüssig, selbst theerartig (z. B. bei Cholera); durch Vermehrung derselben erhält es eine wässerige Beschaffenheit (Hydraemie, bei Herz-, Nieren-, Lungen- und Leberleiden). Ein ähnlicher Effect kann aber auch durch eine Verminderung der Blutkörperchen, entweder beider Formen oder der rothen allein erzielt werden, es ist dann aber die Gesammtquantität des Blutes vermindert, während sie im ersteren Falle vermehrt ist. In beiden Fällen sieht das Blut auffallend hell aus. Den höchsten Grad von Verminderung der Blutkörperchen findet man bei der sog. perniciösen Anämie, wo das Blut an manchen Stellen aus kaum gefärbtem Plasma bestehen kann.

Wieder andere Erscheinungen bedingt die Vermehrung der farblosen Blutkörperchen, welche in geringem Maasse bei sehr vielen Krankheiten (acut entzündlichen, infectiösen etc.) vorkommt, im höchsten Maasse aber bei der Leukaemie. Allerdings sind diese beiden Processe nicht ganz als lediglich quantitativ verschiedene aufzufassen, denn in jenen ersten Fällen findet man wirklich nur die farblosen Zellen vermehrt (Leukocytose), während bei der Leukaemie eine Verminderung der farbigen damit verbunden ist.

Bei letzterer haben die farblosen Körperchen auch zum Theil ein anderes Aussehen als die gewöhnlichen und zwar so, dass man daran ihren Entstehungsort noch erkennen kann. Die gewöhnlichen farblosen Blutkörperchen besitzen ein körniges Protoplasma, in welchem der einfache oder häufiger mehrfache Kern erst durch Wasser- oder noch besser Essigsäurezusatz deutlich wird. Die leukämischen Zellen sind entweder grösser, mit deutlichem (einfachem) Kern (Milz- oder Knochenmarkzellen, lienalmedullare Leukaemie) oder kleiner, aber mit sehr grossem kernkörperhaltigem

Kern und sehr wenig Protoplasma (Lymphdrüsenzellen, lymphatische Leukaemie). Endlich sind in einigen Fällen auch die aus dem Embryo bekannten Uebergangsformen zwischen rothen und farblosen Körperchen (kernhaltige rothe) beobachtet worden, welche in neuester Zeit Cohnheim auch bei der sog. perniciösen Anämie und ich bei anderen Anämien im Blute (wie im Knochenmark) gefunden hat. Die makroskopische Farbe des leukämischen Blutes ist bei mässiger Veränderung hell himbeerfarben, in den intensivsten Fällen aber, besonders hinter der Mündungsstelle des Ductus thoracicus (im rechten Herzen) selbst gelblich, eiterartig. Die rothen Blutkörperchen bilden dann oft kleine rothe Streifen zwischen den hellen Gerinnseln. — Eigenthümlich ist oft die Erscheinungsweise der farblosen Körperchen bei der einfachen Leukocytose, indem sie sich zu kleinen Häufchen von Mohnkorn- bis Hirsekorngrösse (selten grösser) vereinigen, welche Tuberkeln täuschend ähnlich sein können. Am besten sieht man sie an den Gerinnseln aus der Arter. pulmonalis, wo sie bis in die allerfeinsten Aestchen hinein vorkommen.

4. Mit den eben besprochenen Veränderungen ist der Uebergang gegeben zu der letzten Gruppe derselben, der Blutveränderung durch Beimischung abnormer körperlicher Gebilde.

a) Zuvörderst kann man hierher die in neuester Zeit während des Lebens im Blute der an perniciöser Anaemie Leidenden nachgewiesenen kleinen, runden, den Blutkörperchen ähnlichen, nur oft intensiver gefärbten sog. Mikrocyten rechnen, welche auch noch bei anderen, besonders mit Anaemie verbundenen Krankheiten vorkommen. Dieselben sind wohl als Zerfallsproducte rother Blutkörperchen aufzufassen. Ferner ist in dieser Beziehung noch der Beimengungen zelliger Elemente zu gedenken, welche man besonders bei den typhösen Krankheiten gefunden hat, allerdings vorzugsweise in dem Milzvenenblute, doch auch zuweilen im peripherischen Stromgebiete. Es sind das zum Theil jene blutkörperchenhaltigen Zellen, welche man auch in der Milz sowie in Lymphdrüsen und Knochenmark, besonders bei Typhus findet (wobei also ein oder mehrere Blutkörperchen oder Theile derselben in farblosen Zellen eingeschlossen sind), zum Theil von der Wandung der Blutgefässe selbst stammende Zellen (Endothelzellen), die sich dann im Zustande der fettigen Degeneration befinden. Geschwulstzellen werden sich vielleicht in jenen Fällen finden lassen, wo nachge-

wiesenermaassen durch Embolien die Weiterverbreitung erfolgt (manche Melanosarcome etc.) oder wo weiche Geschwulstmassen in grössere Gefässe (Venen) hineingewachsen sind (z. B. Nierensarcome).

b) Eine fernere Verunreinigung des Blutes wird durch Farbstoffe erzeugt. Es liegen hier zwei Möglichkeiten vor. Entweder findet man sowohl frei im Serum als auch eingeschlossen in farblose Körperchen unregelmässig gestaltete röthliche, braune oder gewöhnlich schwärzliche Körnchen, vorzugsweise im Milzvenenblute aber auch an beliebigen anderen Stellen des Körpers (Melanaemie), Körnchen, die offenbar als Derivate des Blutfarbstoffes anzusehen sind; oder es ist eine Beimengung von Gallenfarbstoff im Blute vorhanden, der sowohl in gelöster als in krystallinischer Form gefunden werden kann. In gelöster Form trifft man ihn in der Regel beim Icterus der Erwachsenen, wo er sich besonders durch die gallengelbe Färbung der Fibringerinnsel kenntlich macht; als nadelförmige, spiessige braunrothe Bilirubinkrystalle kommt er nach dem Tode im Blute von icterischen Neugeborenen sowie an acuter gelber Leberatrophie gestorbenen Erwachsenen vor. Im ersteren Falle sind die Krystalle oft so massenhaft, dass man ihr Vorhandensein schon makroskopisch an der rothgelben Färbung der in Wasser tüchtig ausgewaschenen Fibringerinnsel zu erkennen vermag.

c) Auf einer Suspension feinster Fetttröpfchen im Serum beruht der als Chylaemie bezeichnete Zustand, bei dem das Serum eine milchige Trübung zeigt. Sie findet sich regelmässig während der Verdauung.

d) Als die am wenigsten bekannte und doch wichtigste Veränderung ist unstreitig die Beimengung von niederen Organismen zu bezeichnen. Es kann nach den neueren Untersuchungen keinem Zweifel mehr unterliegen, dass gewisse Formen niederer Organismen schon intra vitam, noch mehr aber post mortem im Blute gewisser Kranken vorhanden sind. Sobald diese Organismen ein charakteristisches, nicht zu verwechselndes Aussehen haben, ist ihre Erkennung keinen wesentlichen Schwierigkeiten unterworfen, sobald man mit den stärksten Vergrösserungen genügend dünne Schichten von Blut oder solches, in welchem die Körperchen durch Essigsäure oder Alkalien zerstört sind, untersucht; allein die Zahl dieser Krankheiten ist eine nur geringe. Wenn man von der Febris recurrens, bei der die, während der Anfälle so leicht

nachweisbaren und als feinste spiralig gewundene und durch Drehung in der Richtung ihrer Achse sich fortbewegende Fädchen erscheinenden Spirillen nach dem Tode nicht wieder aufgefunden werden, absieht, so bleibt eigentlich nur der beim Menschen allerdings seltene Milzbrand übrig, dessen Bacteridien, kleine ort zu langen, sich vielfach verschlingenden Fäden aneinandergereihte Stäbchen, unschwer zu erkennen sind. Diese kommen freilich nicht constant im Blute vor, statt ihrer erscheinen zuweilen nur kleinste, mit starken Vergrösserungen soeben wahrnehmbare Kügelchen, Micrococcen (eine Verwechselung derselben mit Queransichten der Stäbchen kann leicht durch Bewegung der Flüssigkeit vermieden werden), die uns sofort zu jener zweiten Gruppe von Parasiten führen, bei welchen die Diagnose sehr schwierig ist und oft mit Sicherheit überhaupt nicht gestellt werden kann. Kleinste kugelige Körnchen kommen, wie lange bekannt, in jedem normalen Blute und noch mehr in dem Blute aller möglichen Kranken vor, die früher sog. Elementarbläschen, die bald als Bruchstücke rother Blutkörperchen, bald als solche von farblosen, bald als kleinste aus dem fettigen Zerfalle von Zellen herrührende Fettkügelchen aufzufassen sein werden, und es ist durchaus unmöglich, selbst mit Zuhülfenahme von Reagentien mit Sicherheit diese Körnchen von parasitären zu unterscheiden, besonders da beide lediglich die bekannte sogen. Molecularbewegung zeigen. Etwas anders wird die Sache, wenn die Micrococcen nicht isolirt, sondern zu kleineren oder grösseren rosenkranz-ähnlichen Kettchen vereinigt sind. Wenn auch gelegentlich einmal Fettkügelchen eine ähnliche Erscheinung bieten können, so ist das jedenfalls etwas Ungewöhnliches, zumal Fettkörnchen selten so gleichmässige Grösse besitzen, wie es bei den Parasiten immer der Fall ist. Wenn man daher aus gleich grossen Kügelchen zusammengesetzte Kettchen findet, so darf man mit um so grösserer Sicherheit die Diagnose auf Micrococcen stellen, je zahlreicher dieselben vorhanden sind. Am sichersten wird die Diagnose gestellt werden können, wenn sich die Micrococcen in grossen Haufen angesammelt haben, die durch ihr gleichmässiges Korn und die regelmässige dichte Anordnung der Körnchen nicht leicht mit anderen Dingen verwechselt werden können.

Die seitherigen Angaben bezogen sich lediglich auf das Vorkommen der Parasiten in dem Blutserum; sie sind aber auch von

[illegible] innerhalb der Blutkörperchen liegend beschrieben worden. Dass sie in farblosen Zellen vorhanden sind, ist nicht wunderbar, da diese ja bekanntlich mit Vorliebe alle möglichen körperlichen Partikelchen (Farbstoffkörner etc.) in sich aufnehmen; bei den rothen scheint mir die Sache viel bedenklicher und es mögen wohl manche Täuschungen hier mit untergelaufen sein. Besonders trügerische Bilder können die bekannten durch Verdunstung in sephthämischem und ähnlichem Blute besonders leicht entstehenden Zacken der rothen Blutkörperchen erzeugen, vor allem wenn sie an der dem Beschauer zugekehrten Seite liegen, wo sie dann ebenfalls oft wie kleine aufsitzende Körnchen erscheinen; man sollte deshalb bei diesen Untersuchungen stets die Blutkörperchen durch Wasser aufquellen lassen, wobei jene Trugbilder sofort verschwinden.

Die Micrococcen sind im Blute der verschiedensten Kranken schon gefunden worden, hauptsächlich aber waren es solche die an septischen Wundkrankheiten, Puerperalerkrankungen, Diphtheritis u. s. w. litten. Es muss jedoch hervorgehoben werden, dass dieselben durchaus keinen constanten Befund bilden. Will man sehr schnell sich von der An- oder Abwesenheit der Parasiten im Blute überzeugen, so untersucht man dasselbe am besten in Essigsäure oder dünner Alkalilauge, worin sowohl die rothen Blutkörperchen als etwa vorhandene Fibringerinnsel verschwinden.

In faulendem Blute findet man stets die verschiedensten Formen von Micrococcen, Bacterien etc., von denen die letzteren sehr häufig, besonders bei Erwärmung die lebhaftesten Bewegungen zeigen.

e) Ebenfalls in faulem Blute zeigen sich zahlreiche Gasbläschen, oft in solcher Menge, dass das Blut schaumig erscheint; Luftblasen in frischem Blute (besonders in Gerinnseln) werden auf während des Lebens erfolgten Lufteintritt in Venen zu beziehen sein.

d. Herausnahme und weitere Eröffnung des Herzens.

Zur Entfernung des Herzens aus dem Körper fasst man dasselbe mit dem Daumen der linken Hand im rechten, mit dem Zeigefinger im linken Ventrikel, hebt hoch und schneidet von unten

an mit flachen Schnitten Vena cava, Lungenvenen und die beiden grossen Arterien möglichst weit vom Herzen entfernt durch. Zunächst wird nun die Schlussfähigkeit der beiden arteriellen Klappen durch Aufgiessen von Wasser geprüft, wobei es die Hauptsache ist, dass sich kein Blutgerinnsel mehr in der Oeffnung befindet und dass man keinerlei Zug oder Druck auf die Klappen ausübt, weshalb man weder das Herz auf die Hand setzen, noch die Gefässwandungen selbst fassen darf, sondern an den Vorhöfen das Herz so halten muss, „dass die Ebene des betreffenden Ostiums genau horizontal steht und nach keiner Seite hin gezerrt wird" (Virchow). Auch kann eine Täuschung dadurch entstehen, dass das Wasser durch die Kranzarterien abläuft, wenn dieselben zufällig vorher in der Nähe ihres Ursprunges verletzt wurden.

Nachdem man darauf das Herz in Körperlage vor sich auf einen Teller gelegt hat, schneidet man, um die Tricuspidalis in ihrer natürlichen Lage zu belassen, oberhalb des an der vorderen Wand des rechten Ventrikels sitzenden Papillarmuskels in die Arteria pulmonalis hinein und zwar möglichst weit nach dem linken Herzen zu, weil gerade hier zwei Klappen zusammenstossen, welche auf diese Weise beide geschont werden. Der Schnitt in die Aorta beginnt an der Herzspitze, geht längs des Septum weiter und zwischen Herzohr und Pulmonalis, die mit dem Daumen der linken Hand etwas zur Seite gezogen werden muss, in die Aorta hinein. Da hier ein Klappensegel quer vorliegt, so lässt es sich nicht vermeiden, dass dasselbe durchschnitten wird. Am meisten wird es noch geschont, wenn man die Pulmonalis sehr stark anzieht und den Schnitt dicht an der Wand derselben vorbei gehen lässt.

e. Innere Untersuchung des Herzens.

1. Allgemeine Verhältnisse.

Man ist nun im Stande die Weite der Ventrikel und deren Verhältniss zur Grösse des Herzens, sowie die Beschaffenheit des Herzfleisches, dessen Dicke, Farbe, Consistenz und besonderen Veränderungen zu untersuchen. Die Dicke der rechten Ventrikelwand (ohne die Trabekel) beträgt 2—3 Mm. (beim Weibe im Allgemeinen weniger wie beim Manne), steigt pathologisch bis zu 7—10 und mehr; diejenige des linken beträgt 7—10 Mm. und kann patho-

logisch bis 20—25 Mm. und mehr steigen. Die Grössenveränderungen der eigentlichen Herzwand sind, wenn auch häufig, so doch nicht nothwendig mit denselben Veränderungen der Papillarmuskeln und Trabekeln verbunden; so findet man z. B., besonders wenn sehr hoher Druck im Ventrikel herrschte, trotz enormer Hypertrophie der Wandungen abgeplattete und abnorm dünne Papillarmuskeln. Bei der Beurtheilung der Vergrösserung oder Verkleinerung der Herzmuskulatur darf man nicht vergessen, dass die Dicke der Wandung allein nur einen Anhaltspunkt für die relative Atrophie oder Hypertrophie giebt, nicht für die absolute. Um letztere zu erkennen muss die Weite der Höhlen mit in Betracht gezogen werden. Es kann bei starker Dilatation eine Vergrösserung der gesammten Muskelmasse vorhanden sein, auch wenn der Durchschnitt unter dem normalen Maasse bleibt und es wird die absolute Hypertrophie der Muskulatur bei vorhandener Verdickung der Wandung um so stärker sein, je grösser zugleich die Dilatation ist. Durch den Contractionszustand der Muskulatur, besonders bei sehr anämischen Personen kann eine Hypertrophie vorgetäuscht werden, die aber leicht dadurch zu heben ist, dass man die Muskulatur auseinanderzieht, worauf sie die normale Dicke zeigt, was natürlich bei wirklicher Hypertrophie nicht möglich ist.

Den genauesten Aufschluss über die wirkliche Hypertrophie giebt das Gewicht des Herzens, welches im Mittel bei Weibern 250 Gr., bei Männern 300 Gr. beträgt, aber pathologisch bis zu 500—1000 Gr. ansteigen kann.

Die Farbe des Herzfleisches wechselt sehr nach dem Blutgehalte, ist jedoch stets heller und mehr grauroth als diejenige der Skelettmuskulatur. In sehr vielen Fällen ist sie eine mehr oder weniger braunrothe oder selbst (bei gleichzeitiger Anämie) rein braune, in anderen wieder mehr gelblich bis fast buttergelb. Die gelbe Farbe ist seltener gleichmässig über die gesammte Muskulatur verbreitet, häufiger bloss in den inneren oder äusseren Schichten und in Form von kleinen Flecken und netzförmigen Streifen besonders an den Papillarmuskeln.

Mit der Farbe steht die Consistenz des Herzfleisches in gewisser Relation, indem braune Herzen zugleich sehr derb, gelbe um so schlaffer und mürber zu sein pflegen je ausgedehnter und intensiver die Farbe ist. Ebenso wächst in der Regel die Consistenz

(bis zu fast brettartiger Härte) mit dem Grade der Hypertrophie, und es ist ein seit lange bekanntes Zeichen von Hypertrophie, wenn die Herzwandungen besonders im rechten Ventrikel nach der Eröffnung nicht zusammenfallen, sondern starr stehen bleiben. Die Fäulniss bewirkt eine Erschlaffung der Herzmuskulatur verbunden mit einer schmutzig rothen Färbung.

2. Die einzelnen Erkrankungen

a) der Muskulatur.

Unter den krankhaften Veränderungen des Herzens sind die Atrophien und Hypertrophien die häufigsten.

a) Unter den **Atrophien** ist wiederum die gewöhnlichste die braune Atrophie (Atrophia fusca), welche, wie schon der Name sagt, neben einer allgemeinen Atrophie der gesammten Muskulatur vorzugsweise durch die mehr oder weniger reine, braune Färbung derselben charakterisirt ist.

An Zupfpräparaten erkennt man leicht als Ursache der Färbung unregelmässige bräunliche Farbstoffkörnchen, welche zuerst an beiden Polen der Kerne (in den Muskelkörperchen), dann aber auch anderwärts zwischen den Fibrillen auftreten. Ein normales Structurverhältniss der Herzmuskulatur tritt bei dieser Veränderung ganz besonders deutlich hervor, nämlich die dickeren dunklen Querstreifen, welche die einzelnen Zellenterritorien abgrenzen. — Die braune Atrophie tritt im normalen Laufe des Lebens im Alter ein, dann aber auch bei allen Cachexien, seien sie phthisischer, carcinomatöser oder sonstiger Natur. —

Eine zweite Form der Atrophie wird dadurch bedingt, dass von der äusseren Oberfläche aus Fettgewebe zwischen die Muskelschichten eindringt und dieselben mechanisch zur Atrophie bringt. An diesen Herzen ist schon von aussen die grosse Menge des subpericardialen Fettes auffallend, von dem man auf dem Durchschnitte schmälere oder feinere Fortsätze in die Muskulatur hineingehen sieht, welche am rechten Ventrikel selbst bis zum Endocardium reichen, so dass also die gesammte Muskulatur fettig infiltrirt ist (Obesitas cordis, eigentliches Fettherz). An mikroskopischen Präparaten ist es leicht, sich zu überzeugen, dass in der That wirkliches Fettgewebe zwischen den Muskeln vorhanden ist. Dass

die Farbe der Herzwandung im Ganzen durch dieses Fett sehr wesentlich beeinflusst wird, ist klar.

Man darf mit dieser fettigen Infiltration der Herzmuskulatur nicht die dritte Form von Atrophien verwechseln, welche durch fettige Degeneration (Degeneratio adiposa myocardii) hervorgerufen wird. Sie unterscheidet sich von den beiden vorigen dadurch, dass sie noch mehr wie jene eine Atrophie nur in Bezug auf die einzelnen veränderten Muskelfasern ist und sehr häufig in vergrösserten Herzen Platz greift.

Man sieht bald rechts, bald links, bald auf beiden Seiten sowohl hie und da an den eigentlichen Wandungen als besonders deutlich an den Papillarmuskeln (den am meisten mechanischen Insulten ausgesetzten Theilen) hellgelbe Punkte und Streifen, die zuweilen ein zierliches Gitterwerk darstellen oder ein getigertes Aussehen bewirken. Unter dem Mikroskope erscheinen diese Stellen bei durchfallendem Lichte und schwacher Vergrösserung als dunkele Flecken, die sich bei stärkerer Vergrösserung in kleinere und grössere dunkelconturirte und lebhaft glänzende Tröpfchen auflösen, deren fettige Natur sich durch ihre Resistenz gegen Essigsäure und verdünnte Alkalien documentirt. Auch hierbei liegen die Fetttröpfchen zwischen den Muskelfibrillen. Die Querstreifung der Muskelfasern ist bei geringerem Grade der Fettdegeneration undeutlich, bei höheren Graden gänzlich verschwunden.

Ausser dieser partiellen giebt es aber auch noch eine totale Fettdegeneration, die sich durch die gleichmässige gelbliche Färbung des Herzmuskels auszeichnet, aber in der Regel nicht so hohe Grade erreicht, wie jene; beide kommen übrigens häufig zusammen vor. Bei den geringeren Graden beider Veränderungen, besonders den partiellen Verfettungen bei Dilatation (durch Klappenfehler etc.) sind stets die innersten Schichten allein oder am stärksten erkrankt, nur die secundäre Verfettung, welche sich so häufig zu Pericarditis hinzugesellt, sitzt in den peripherischen Schichten und ist dann auch schon von aussen her zu diagnosticiren. Die höheren Grade, welche besonders bei der acuten Leberatrophie, den Vergiftungen durch Phosphor, Arsenik etc., bei der sogen. perniciösen Anämie u. s. w. gefunden werden, betreffen alle Schichten fast gleichmässig.

Eine besondere Stelle nimmt die auf einzelne kleinere oder grössere Herde, meistens im linken Ventrikel beschränkte Fett-

degeneration ein, welche als eine Folge von Gefässveränderungen anzusehen ist. Von den durch maligne Emboli bewirkten Herden soll gleich nachher noch die Rede sein, hier handelt es sich nur um jene meist grösseren, nahe der Spitze des linken Ventrikels gelegenen, breiig fettigen Herde, welche durch Sclerose und Verkalkung der Arterien, Thrombose der Venen etc. herbeigeführt werden. Sie geben öfter Veranlassung zu Rupturen der Herzwand und zu plötzlichem Tode.

Es ist unter Umständen wichtig diese sogenannten spontanen Rupturen von traumatischen zu unterscheiden, was natürlich nur dann möglich ist, wenn das Trauma nicht gerade die Perforation eines solchen, zufällig schon vorhandenen Erweichungsherdes bewirkt hat. Bei den traumatischen ist meistens der Riss grösser, der Risskanal glatt und ziemlich grade, in seiner Umgebung keine Infiltration mit Blut und bei der mikroskopischen Untersuchung der anstossenden Muskulatur keine Verfettung nachzuweisen, während bei der spontanen Ruptur sich oft nur ein ganz kleiner Riss findet und der Risskanal so zackig ist, dass man mit einer Sonde nur schwer hindurchkommen kann; ausserdem ist in der erweichten Umgebung eine blutige Infiltration und eine Verfettung der Muskulatur vorhanden.

b) Die **Hypertrophien** betreffen bald die eine oder andere Seite allein, bald beide zusammen und es wird in den meisten Fällen nicht schwer sein, die mechanischen Gründe für die Hypertrophie aufzufinden. So ist z. B. nichts gewöhnlicher, als dass bei einer Insufficienz und Stenose der Aortenklappen beide Ventrikel hypertrophirt sind, der linke direct in Folge des Klappenfehlers, der rechte secundär in Folge der Stauung des Blutes im kleinen Kreislaufe und der dadurch vermehrten Arbeit. — Eine ausschliessliche Hypertrophie des rechten Ventrikels kann entweder von Veränderungen im Herzen selbst (Stenose und Insufficienz der Mitralis) oder von solchen in den Lungen abhängen. Wenn hier eine ausgedehnte Zerstörung von Capillaren (z. B. durch Phthise) oder sonstwie eine ostensible Behinderung des Kreislaufs vorhanden ist, so ist die Erklärung für die Hypertrophie nicht schwer; dagegen ist noch nicht recht mit unseren jetzigen Kenntnissen von den Kreislaufsverhältnissen der Lungen das nicht seltene Vorkommen von sogar sehr beträchtlichen Hypertrophien bei chronischem Bronchialkatarrh in

Einklang zu bringen, wo das mit dem Bronchialkatarrh so häufig verbundene Emphysem oder sonstige mit Zerstörung von respirirendem Parenchym einhergehende Processe nicht immer zur Erklärung genügen. Auf den rechten Ventrikel beschränkte Fettdegeneration ist in allen diesen Fällen sehr häufig. — Die Hypertrophie des linken Ventrikels hat ein viel ausgedehnteres Ursprungsgebiet und es können nicht alle sie bewirkende Affectionen besonders erwähnt werden, nur auf den interessanten Zusammenhang zwischen Hypertrophie des linken Ventrikels und Nierenatrophie soll besonders aufmerksam gemacht werden. In neuerer Zeit mehren sich die Fälle, wo bei dem Mangel jeglicher anatomischer Ursachen Hypertrophien des linken Ventrikels und des ganzen Herzens auf Ueberanstrengung (bei Soldaten etc.) von den Autoren zurückgeführt werden (idiopathische Herzhypertrophie).

c) Die **entzündlichen Veränderungen** zerfallen in parenchymatöse, die eigentliche Muskelsubstanz betreffende und in interstitielle, im bindegewebigen Zwischengewebe ablaufende. Dass letztere immer mit Veränderungen auch der Muskelfasern verbunden sind, ist leicht verständlich.

1. Die parenchymatösen Veränderungen können totale oder partielle sein. Die totalen findet man bei den meisten Infectionskrankheiten und erkennt sie im ersten Stadium an der schlaffen Consistenz und der opaken graurothen Färbung des Herzfleisches; in den späteren an der Verfettung, deren Charaktere früher bei der fettigen Atrophie angegeben wurden. Bei der mikroskopischen Untersuchung der Muskelfasern aus dem ersten Stadium sieht man wie bei der Verfettung Körnchen im Innern der Fasern; dieselben verschwinden aber auf Zusatz von Essigsäure oder verdünnten Alkalien, sind also nicht Fett-, sondern Eiweisskörnchen (albuminöse Trübung). Als partielle Veränderung kommt die parenchymatöse Entzündung bei Verstopfung der Coronararterienäste durch maligne Emboli (bei Puerperalfieber, Pyaemie, Endocarditis ulcerosa, Rotz etc.) vor. Man sieht dann in der Regel multiple, kleine (stecknadelkopfgrosse oder etwas grössere), abscessartige Herdchen, oft von einem rothen Hofe umgeben, in welchen man neben Eiterkörperchen eine grosse Menge verfetteter Muskulatur (regressives Stadium der parenchymatösen Entzündung) findet. Es bilden diese Affectionen den Uebergang zu

2. den interstitiellen Entzündungen, da die Eiterkörperchen

schon als das Erzeugniss einer acuten eiterigen interstitiellen Entzündung (Myocarditis interstitialis apostematosa) zu betrachten sind. Als Erklärung für die Malignität der Emboli erkennt man meistens in der Mitte der Herdchen Haufen von Micrococcen, wie sie auch an den Ursprungsstellen der Emboli vorhanden sind.

Die chronischen interstitiellen Entzündungen sind häufiger als die acuten, kommen aber auch oft nur auf ganz kleine Stellen beschränkt vor. Sie haben die Bildung von fibrösem Gewebe im Gefolge (Myocarditis interstitialis chronica fibrosa), welches entweder oberflächlich an den Spitzen der Papillarmuskeln (Myoc. papillaris) oder den Trabekeln (Myoc. trabecularis) an die Stelle der Muskulatur getreten ist, oder mitten in der Muskelwand in Form von grauen, derben Streifen erscheint. Im letzteren Falle sind die Veränderungen nur dann gut zu erkennen, wenn man einen Flachschnitt mitten durch die Muskulatur (am besten durch den vorderen bei der Eröffnung der Aorta entstandenen Zipfel im linken Ventrikel) legt. Mikroskopisch findet man eine fibröse Verdickung des interstitiellen Gewebes (Schwielenbildung) mit Atrophie der zwischenliegenden Muskelfasern. Besonders bemerkenswerth ist eine, gerade an der Spitze des linken Ventrikels besonders häufig (relativ) vorkommende Myo- und Endocarditis fibrosa, welche zu einer solchen Atrophie der Muskulatur führen kann, dass die (sehr verdünnte) Stelle durch den Blutdruck ausgeweitet wird (partielles chronisches Herzaneurysma); hier kann eine Ruptur entstehen, deren ursächliche Beurtheilung nach dem Gesagten nicht schwer ist.

d) Von **Geschwulstbildungen** sind Gummata zu nennen, welche zuweilen in Form grösserer gelber Knoten vorkommen. Ausser diesen kann durch Syphilis zwar auch eine fibröse Myocarditis erzeugt sein, doch ist wie an anderen Organen so auch hier nur dann deren syphilitische Natur mit Sicherheit zu diagnosticiren, wenn daneben gummöse Bildungen vorhanden sind. Im anderen Falle muss man sich schon mit dem Rheumatismus begnügen. Tuberkel kommen selten bei allgemeiner Miliartuberkulose vor, fast nie als grössere käsige Knoten, die immer zunächst auf Syphilis zu beziehen sind. Von sonstigen Geschwülsten sind primär Sarcome und besonders Myxosarcome, bei neugeborenen Kindern auch Myome (mit sternförmigen quergestreiften Muskelzellen); secundär bei

allgemeiner Verbreitung Carcinome, Sarcome, Melanome etc. beobachtet.

e) **Entozoen** sind im Herzen sehr selten. Trichinen kommen gar nicht vor, Cysticerken sowohl wie Echinococcen werden beobachtet. Letztere können Embolien in den Lungenarterien bewirken.

f) Als **angeborene Hemmungsbildungen** sind das Offenbleiben des Foramen ovale und eines Loches von verschiedener Grösse im Septum ventriculorum zu erwähnen. Ersteres (relativ häufig) kann leicht übersehen werden, da die Communication der beiden Vorhöfe nicht immer eine direkte ist, sondern häufig dadurch, dass die beiden zum Verschlusse der Oeffnung einander von beiden Seiten entgegenwachsenden Membranen unvereinigt an einander vorbeiwachsen, durch einen schräg das Septum atriorum durchsetzenden Kanal oder Spalt hergestellt wird. Ueberzählige Bildungen stellen die relativ häufigen, meistens von der vorderen Fläche des linken Ventrikels zu der Mitte des Septum sich ausspannenden abnormen Sehnen- und Muskelfäden dar.

β) Erkrankungen des Endocardiums.

Der letzte wichtige Bestandtheil des Herzens, das Endocardium, ist für gewöhnlich nirgends durch Fettgewebe von dem Myocardium getrennt, doch kommt es bei fettleibigen Personen, besonders neben der oben genannten Obesitas cordis vor, dass sich dünne, schmale Fettläppchen zwischen beide einschieben, die man durch ihre auch auf dem Durchschnitt scharfe Begrenzung und durch die Erkennung der einzelnen glänzenden Fettzellen von anderen Veränderungen unterscheiden kann. In derselben Schicht kommen auch zuweilen ganz flache, nur eine hellrothe Färbung bedingende Hämorrhagien vor.

Was das eigentliche Endocardium angeht, so muss zuvörderst daran erinnert werden, dass es sehr häufig und wegen seiner Lage sehr bald durch diffundirten Blutfarbstoff roth gefärbt wird. Es kann diese Färbung, abgesehen von ihrem diffusen und verwaschenen Charakter, nicht mit einer entzündlichen Röthe verwechselt werden, da das Endocardium (auch die Klappen) bei weitem nicht so viele Gefässe enthalten als zur Erzeugung einer solchen Färbung nöthig wären.

Die pathologischen Veränderungen des Endocardiums betreffen viel häufiger dasjenige der Klappen wie dasjenige der Wandungen.

a) An dem **parietalen Endocardium** sind die häufigsten Veränderungen die besonders in Verbindung mit oberflächlicher fibröser Myocarditis vorkommenden umschriebenen fibrösen Verdickungen der Membran (Endocarditis chron. fibrosa parietalis); es kommt aber auch, besonders im linken Ventrikel, eine allgemeine Verdickung und locale verrucöse und ulceröse Entzündung (Endocarditis verrucosa et ulcerosa parietalis) vor, letztere fast stets im Anschlusse und als Fortsetzung ähnlicher Veränderungen an den Klappen. Durch partielle Ulceration des parietalen Endocardiums kann eine aneurysmatische Erweiterung eines Theiles des durch das eindringende Blut aufgewühlten Herzfleisches und des Pericardiums entstehen: acutes Herzaneurysma.

b) Es ist bekannt, dass die während des extrauterinen Lebens entstandenen Veränderungen der **Klappen** in der Regel im linken Herzen, sehr selten an der Pulmonalis, nur ausnahmsweise an der Tricuspidalis sitzen, während beim Fötus umgekehrt Affectionen der rechtsseitigen Klappen häufiger sind als die der linksseitigen. Die häufigsten Veränderungen, welche man meist neben den sog. atheromatösen der Aorta findet, sind nicht entzündlicher, sondern einfach regressiver Natur und bestehen in kleineren und grösseren unregelmässigen gelben Flecken, welche durch Verfettung der Bindegewebszellen an diesen Stellen erzeugt werden und für die Funktion der Klappe keine wesentliche Bedeutung haben.

Von den wichtigsten, den entzündlichen Veränderungen (Endocarditis valvularis) hat man zwei Formen zu unterscheiden, die acuten und chronischen. Beide haben ihren ausschliesslichen oder doch vorzüglichsten Sitz an der Schliessungslinie der Klappen, welche bei den Mitralklappensegeln in einiger Entfernung vom freien Rande liegt, bei den Aortenklappensegeln aber zwei Bogenlinien beschreibt, welche in der Mitte des freien Randes am Nodulus Arantii den freien Rand berühren. Seltener kommen auch Veränderungen der Ansatzstelle der Klappen an der Wandung allein vor (Endocarditis valv. basilaris), während sie mit jenen häufig zusammen gefunden werden. Die Affectionen sitzen ferner zuerst an der dem Blutstrome zugewendeten Seite, also an der Aortenklappe auf der Ventrikelfläche, an der Mitralklappe auf der Vorhofsfläche.

Was nun speciell die chronischen Formen, als die häufigsten,

die man bei Sectionen findet, betrifft, so führen sie einmal zu einer einfachen fibrösen Verdickung der Klappensegel (End. chron. fibrosa), in der Regel verbunden mit Retraction derselben (End. chron. fibr. retrahens) und diese Veränderung greift bei der Mitralis fast stets auch auf alle oder doch einzelne Sehnenfäden über, die sich dann gleichfalls verdickt und retrahirt zeigen (End. chordalis). Sehr häufig geht damit besonders an den Aortenklappen eine von den Endpunkten der Klappen ausgehende Verwachsung der einander zugekehrten Ränder der Klappen Hand in Hand, wodurch dann Insufficienzen und Stenosen erzeugt werden. Zweitens bilden sich mit oder ohne gleichzeitige fibröse Veränderung höckerige Auswüchse an den Klappen (End. verrucosa), die sehr häufig in ausgedehntester Weise verkalken können, so dass man oft nur feste steinharte Höcker vorfindet (End. verrucosa petrificans).

Die acuten Formen treten entweder für sich allein, primär auf, oder sie gesellen sich als Recidive zu schon bestehender Endocarditis hinzu (E. recurrens). Auch sie können einfache verrucöse Bildungen produciren, die, wie Hahnenkämme gestaltet, von weisser oder grauer, oft etwas durchscheinender Farbe und weicher Consistenz (wie Granulationen oder Condylome) an den Schliessungslinien sitzen und sich mikroskopisch als zottenartige, aus weichem Bindegewebe bestehende Bildungen erweisen, die vielleicht von den auch normal oft an diesen Stellen vorkommenden Zöttchen abgeleitet werden können; oder aber man findet kleinere oder grössere (kirschkern- bis haselnussgrosse) Massen auf den Klappen sitzen, von grauer, graurother oder graugelber Farbe und weicher Consistenz, welche sich grösstentheils leicht entfernen lassen und mikroskopisch als Blutgerinnsel sich ausweisen (Fibrin quillt in Essigsäure auf). Unter denselben erscheint nicht wie bei jenen eine glatte, sondern eine geschwürige Oberfläche (E. ulcerosa), die allerdings selbst meistens auf Wucherungen der Klappen sitzt. Während bei der erstgenannten Form die übrigen Theile der Segel ganz intact sein können, sind dieselben hierbei meist geschwollen, von schmutzig gelber Färbung. Die letzteren Fälle sind es, welche man besonders bei Puerperen, Pyämischen etc. findet und die als E. maligna, diphtheritica oder bacteritica bezeichnet werden, weil man mikroskopisch sowohl in den thrombotischen Auflage-

rungen wie in der Substanz der Segel selbst (hier nach Köster primär in den Gefässen) zahlreiche Micrococcencolonien findet, die dann auch in den, gerade bei diesen Formen so häufigen multiplen Embolien im Centrum der Herde vorkommen. Durch Kochen in Alcohol absol. und Aether und nachheriges Einbringen in Eisessig kann man die unverändert bleibenden Micrococcen leicht nachweisen. Die meisten dieser Formen treten nicht primär auf, sondern sind recurrirende. Die Ulceration kann sich im weiteren Verlaufe von der Schlusslinie aus weiter verbreiten und dann, wie schon oben erwähnt, auch auf das parietale Endocardium übergreifen. Es sind übrigens nicht alle Formen acuter ulceröser Endocarditis von solcher malignen Art. Es ist besonders noch eine, allerdings seltenere Form zu erwähnen, wo aus rein mechanischen Gründen, z. B. durch Anschlagen einer verkalkten Excrescenz einer Aortenklappe an das grosse Mitralsegel eine Ulceration entsteht, die zu einer vollständigen Zerstörung des einen Blattes führt, dann zu einer aneurysmatischen Ausweitung des noch restirenden Blattes (Acutes Klappen-Aneurysma) und endlich zu einer Perforation des Aneurysma und damit der Klappe selbst, worauf dann der Entzündungsprocess auch noch ein Stück auf die andere Seite übergreifen kann. (Derselbe Process der Klappenperforation kann selbstverständlich auch bei der malignen ulcerösen Form vor sich gehen.) Verschieden von dieser Form der Klappenaneurysmen sind die nur im linken Ventrikel vorkommenden chronischen (Aneurysma valvulare chronicum), welche in einer Ausbuchtung sämmtlicher Häute des Segels bestehen, stets dem Blutstrom entgegengerichtet sind (also an der Aortenklappe nach dem Ventrikel zu, an der Mitralis nach dem Vorhof zu) und durch Erzeugung von Thromben zu secundären Störungen, ja durch Embolie der Carotis cerebralis zu plötzlichem Tode führen können. Andererseits kann durch Ruptur eine Insufficienz entstehen. Solche aneurysmatischen Erweiterungen finden sich auch am Septum pellucidum s. fibrosum und an den Sinus Valsalvae besonders dem rechten.

Auch die acuten verrucösen wie ulcerösen Entzündungen kommen an den Chorden vor. Die letzteren können vollständige Trennung verursachen, wodurch dann das betreffende Segel seinen Halt verliert und mit einem Theile seines Randes frei flottirt.

Eine eigenthümliche Veränderung findet sich öfter an den Schliessungslinien der Klappen kleiner Kinder, nämlich eine Anzahl

(oft ein ganzer Kranz) von kleinen Zöttchen, deren Spitze knopfartig erweitert ist und ein kleines Blutklümpchen enthält, sogenannte Klappen-Haematome. — Von keiner klinischen Bedeutung sind die sogenannten gefensterten Klappen, das sind Semilunarklappen, welche zwischen Schliessungslinie und Rand ein oder mehrere Löcher (Fenster) haben, durch welche sie aber in ihrer Function nicht beeinträchtigt werden. Ebenso bedeutungslos ist das gelegentliche Vorkommen von 4 Semilunarklappen. — An den Zipfelklappen kommt es zuweilen vor, dass statt eines Sehnenfadens ein Muskelbalken als Fortsetzung eines Papillarmuskels bis zum Klappensegel heranreicht.

Mit den Klappenfehlern sind sehr häufig thrombotische Abscheidungen aus dem Blute verbunden, sowohl an den veränderten Klappen selbst als auch an sonst intacten Partien der Wandungen (Thromboses parietales). Die letzteren Formen kommen auch ohne Klappenfehler vor, sie haben aber ebenfalls stets ihren Grund in mechanischen Störungen des Kreislaufs (marantische Thrombosen). Es finden sich deshalb diese Parietalthrombosen vorzugsweise rechts, an der Herzspitze und zwischen den Muskeltrabekeln sowie in den Herzohren, wo es am leichtesten zu einer Stagnation des Blutes kommen kann. Die Thromben sind bald klein und ragen dann oft kaum über die Oberfläche der Trabekel hervor, bald sind sie zu kirschgrossen und noch grösseren, weit in das Lumen prominirenden Massen angewachsen (globulöse Vegetationen Laënnec's). Sie bestehen dann in der Regel aus einer festeren, grauen oder graurothen Hülle und einem breiigen, röthlichgrauen, gelben oder braunen Kerne. Sie dürfen nicht verwechselt werden mit den in der Agone entstandenen festen und zähen, graugelben Fibrinausscheidungen (Sterbepolypen), die sich sets ohne grosse Mühe zwischen den Muskelbalken herausziehen lassen.

γ) Erkrankungen des Anfangstheiles der Aorta und der Arteriae coronariae.

Der Anfangstheil der Aorta ist gleich beim Herzen mit zu untersuchen ebenso wie die Kranzarterien. Ganz ähnliche Veränderungen wie bei der chron. Endocarditis der Klappen finden sich auch an der Intima dieser Gefässe. Gelbe unregelmässige Flecken rühren her von Verfettung der Intimazellen; die chronische Entzündung der Intima (Endarteriitis chron. deformans) führt zu

partiellen Verdickungen (Sklerose), zu denen sich Verfettung der Zellen und Verkalkung hinzugesellt, und eben solche Verkalkungen der sklerotischen Verdickungen an den Coronargefässen führen oft zu beträchtlicher Verengerung des Lumens und beeinträchtigen dadurch die Ernährung des Herzmuskels. Die Verfettung der Zellen in den sklerotischen Stellen kann auch auf das Bindegewebe übergreifen, so dass schliesslich eine mit fettigem und cholestearinhaltigem Brei gefüllte Höhle entsteht (atheromatöser Abscess), die nach innen durchbrechen und zur Bildung eines atheromatösen Geschwüres führen kann, an welches sich dann wieder secundär thrombotische Auflagerungen mit ihren Folgen (Embolien) anschliessen können.

Zugleich mit diesen Veränderungen der Intima finden sich an der Aorta oft Ausweitungen der Wandung, Aneurysmata, von denen noch später die Rede sein soll, ebenso wie von der abnormen Enge der Aorta (Hypoplasia) bei Chlorotischen etc.

Weitere angeborene Veränderungen sind die ziemlich häufigen Abnormitäten im Ursprunge der Coronararterien, welche zuweilen nicht in den Sinus Valsalvae, sondern höher oben aus der Wandung der Aorta entspringen oder nur eine einzige gemeinsame Abgangsöffnung besitzen. — Als Persistenz eines fötalen Zustandes ist das Offenbleiben des Ductus Botalli zu erwähnen.

8. Untersuchung der Lungen.

Die genauere Untersuchung der Lungen setzt die Herausnahme derselben aus der Brusthöhle voraus. Dabei ist jedoch mit grosser Vorsicht zu verfahren, um jede Zerreissung oder Zerdrückung des Gewebes zu vermeiden. Sind ausgedehntere, namentlich ältere Verwachsungen vorhanden, so sind dieselben nicht zu trennen, sondern es ist an dieser Stelle das Rippenbrustfell mit zu entfernen. Zu diesem Zwecke macht man einen Längsschnitt durch die Rippenpleura und bohrt einen Finger der rechten Hand in einem Zwischenrippenraume hinter den äusseren Schnittrand, worauf mann dann in der Regel leicht durch seitliche Bewegungen des Fingers, verbunden mit einem nach innen gerichteten Zuge soviel Pleura abheben kann, dass nun die ganze Hand Platz findet, welche durch dieselben Bewegungen, wie sie der Finger machte, die Ablösung

vollendet. Um die Rückenfläche der Hand vor Verletzungen an den gerade in diesen Fällen meist verkalkten Rippenknorpeln zu vermeiden, schlägt man die Haut über die Schnittfläche der Rippen herüber, welche man ausserdem mit der anderen Hand kräftig nach aussen zieht. Sobald die Lungenoberfläche allerseits frei ist, umfasst man mit den A förmig auseinandergespreizten Fingern der linken Hand von oben her die Wurzel der linken Lunge so, dass die Lungenspitze in die Hohlhand zu liegen kommt, zieht gerade nach unten in der Richtung der Symphyse kräftig an und dringt dann mit senkrecht zur Wirbelsäule gerichteten Schnitten so lange in die Tiefe bis der Hauptbronchus durchschnitten ist. Sobald dies geschehen ist, darf man nur noch mit horizontalen Schnitten weiter arbeiten, weil sonst zu leicht die Speiseröhre oder die Aorta verletzt werden könnten. Ein Haupterforderniss ist dabei immer, dass man mit der linken Hand die Lunge nun nicht mehr bloss nach unten, sondern auch in senkrechter Richtung von der Wirbelsäule abzieht.

a. Untersuchung der Lungenpleura.

Nachdem die Lungen herausgenommen sind, wird noch einmal sorgsam ihre Oberfläche betrachtet, um namentlich frischere Veränderungen der Pleura z. B. die Anfänge entzündlicher Ausschwitzungen, die sich durch eine, besonders bei schräger Beleuchtung deutlich hervortretende, matte, trübe Beschaffenheit der sonst spiegelglatten Pleurafläche kennzeichnen, nicht zu übersehen. Damit man bei dieser Untersuchung nicht durch zufällig auf der Pleuraoberfläche befindliche Flüssigkeiten getäuscht werde, fährt man vorher mit der trockenen Messerklinge flach über die zu untersuchende Stelle hin. Im Uebrigen gilt Alles bei dem Herzbeutel Gesagte auch für die Pleuren, nur dass diese überhaupt viel häufiger afficirt sind und besonders, abgesehen von den bei den meisten Leichen vorhandenen Adhäsionen zwischen Lungen- und Wandpleura, welche bald dünn und bandartig, bald fest und straff sind (Synechia pulm.), häufiger eine, sei es verbreitete oder auf kleinere Abschnitte beschränkte (über Lungenherden gelegene) Eruption grauer submiliarer Knötchen (Tuberkel) zeigen. Diese kommen sowohl mit frischen und dann häufig hämorrhagischen, entzündlichen Exsudaten als auch bei chronischer Pleuritis vor und sitzen dann oft mit

Vorliebe in den neugebildeten Bindegewebssträngen. In chronischen Fällen erreichen die einzelnen Tuberkelknoten durch Confluenz vieler einzelner Knötchen oft eine beträchtliche Grösse, verkäsen und bilden besonders in den Einschnitten zwischen den Lappen grössere käsige Massen. — Carcinomknoten sind nicht selten bei Mammakrebs zu beobachten. Häufiger wie am Herzbeutel kommt an der Lungenpleura eine partielle Necrose über ulcerösen oder gangränösen Herden des Lungenparenchyms vor, die sich durch die gelblich graue Farbe und weiche, mürbe Consistenz der Pleura documentirt. Sehr interessant ist die Thatsache, dass diese necrotische, leblose Partie der Pleura, selbst wenn die ganze Umgebung mit fibrinösen Auflagerungen bedeckt ist. stets eine glatte und spiegelnde Oberfläche zeigt, also keinerlei entzündliche Veränderungen wahrnehmen lässt. Die Necrose kann bis zur Perforation fortgeschritten sein, so dass ein meist 3—5 Mm. breites Loch in der Pleura existirt, durch welches man in den darunter liegenden Lungenherd (meist eine Höhle) gelangt. Allen Perforationen der Pleura geht eine Necrose der betreffenden Theile voraus. — Einige eigenthümliche Veränderungen der Lungenoberfläche finden ihre Erklärung in der eigenthümlichen Anordnung der oberflächlichen Lymphgefässe, welche bekanntlich an den Rändern der Lungenlobuli verlaufen und so ein subpleurales Netzwerk bilden. An diesen Lymphgefässen findet man nun chronische entzündliche Veränderungen, die mit Verdickung der Wandung besonders an den Knotenpunkten (Pseudotuberkel) und mit Erweiterung des Lumens einhergehen, und acute, bei denen die Lymphgefässe eine puriforme Masse einschliessen (Lymphangitis pleuralis purulenta). Sehr ähnlich sind dieser letzten Form die Anfüllungen der Lymphgefässe mit Geschwulstmassen, wie sie gar nicht so selten bei Magen- und Brustcarcinomen, auch bei Lymphosarcom etc. beobachtet werden. Auch in diesen Fällen sieht man ein aus weisslichen oder grauen Zügen, den mit Geschwulstmasse gefüllten Lymphgefässen, gebildetes Maschenwerk, das nur von Strecke zu Strecke, meist an den Knotenpunkten von kleineren oder grösseren Geschwulstknötchen unterbrochen wird. Sehr häufig geht die Affection von der Lungenwurzel aus, wo dann die Lymphgefässe am breitesten, die Knötchen am dicksten sind, und verliert sich allmählich nach den Seiten hin.

b. Aeussere Untersuchung der einzelnen Lungenabschnitte.

Nach der Untersuchung der Pleura folgt diejenige der einzelnen Lungenabschnitte nach Grösse, Gestalt, Farbe, Luftgehalt und Consistenz.

1. Die Grösse der Lunge im Ganzen ist schon vor der Eröffnung des Herzens untersucht worden, aber eine genaue Betrachtung der einzelnen Theile, besonders in ihrem relativen Verhältnisse ist doch erst jetzt möglich. Bei der Beurtheilung legt man die Verhältnisse, wie sie bei mittlerem Exspirationszustande vorhanden sind, zu Grunde. Vergrösserung eines Lappens ist meistens durch Emphysem oder Pneumonie oder Oedem bedingt, Verkleinerung sehr häufig durch Compression von Seiten eines partiellen pleuritischen Exsudates. Dauert der Zustand schon lange Zeit an, so ist oft eine vicariirende Vergrösserung eines anderen Lappens vorhanden.

2. Die Gestalt der einzelnen Lappen zeigt bald angeborene Veränderungen (abnorme Furchen mit Vermehrung der Lappen), bald erworbene, zu welchen besonders die durch partielle narbige Schrumpfung der Pleura (Pleuritis deformans) oder des Lungenparenchyms selbst erzeugten Veränderungen gehören. Ferner gehören hierher die partiellen Vergrösserungen durch Emphysemblasen, sowie die partiellen Verkleinerungen durch Collaps der Oberfläche über grösseren Höhlen des Lungenparenchyms. Ganz eigenthümliche Gestaltsveränderungen finden sich oft, wenn bei grossem pleuritischem Ergusse einzelne kleine Stellen mit der Brustwand verwachsen sind, die dann oft durch lange zitzenartige Fortsätze mit der übrigen comprimirten Lunge verbunden sind.

3. Die Farbe der Oberfläche wechselt je nach dem Alter und Stande des Individuums, sowie nach dem Luftgehalte und der Blutfülle des Organes. Hat das Individuum durch Alter oder besondere Umstände Gelegenheit gehabt, viel Kohlenstaub einzuathmen, so wird durch denselben eine schiefrige, schwärzliche Färbung hervorgebracht, welche zuerst um die Lympgefässe zwischen den Lobulis auftritt und daher eine netzförmige Zeichnung darbietet mit erweiterten Knotenpunkten, in höheren Graden aber auch auf die Basen der Lobuli übergreift und zusammenhängende Färbung bewirkt. An den erwähnten Knotenpunkten treten gerade bei solchen Kohlenlungen

öfters die kleinen grauweissen knötchenartigen Bildungen auf der Pleuraoberfläche hervor, die leicht mit Tuberkeln verwechselt werden könnten, aber nichts weiter sind, als kleine fibröse Verdickungen des Pleuragewebes in Folge des chronischen Reizes. — Durch diese schieferige Farbe, welche fast bei keinem erwachsenen Menschen fehlt, wird die Parenchymfarbe der Lunge oft sehr verdeckt, welche je nach dem Blutgehalte eine mehr graue oder mehr rothe ist. Atelectatische Stellen zeichnen sich sofort schon von aussen durch ihre blaurothe Färbung von den lufthaltigen Partien aus. Eine hellbräunliche Farbe der Oberfläche, welche wegen des in der Regel geringeren Blutgehaltes am Oberlappen deutlicher hervortritt, rührt von bräunlichem oder bräunlichrothem Blutpigment (Hämatoidin) her und findet sich bei Stauungszuständen im kleinen Kreislauf (braune Induration). Dass endlich partielle Färbungen der Oberfläche durch das Durchschimmern von in dem Lungenparenchym gelegenen Herden erzeugt werden können, ist selbstverständlich und man muss sich in dieser Beziehung besonders hüten, durchschimmernde kleinste käsige Herde für Tuberkel der Pleura zu nehmen. (Einschneiden!)

4. Den Luftgehalt der Lungen überhaupt beurtheilt man zugleich mit der Consistenz durch das Gefühl. Weichheit, Knistern, Zusammendrückbarkeit sind die charakteristischen Merkmale des normalen Luftgehaltes. Auffällig weiche, fluctuirende Beschaffenheit deutet auf Erweichung und Höhlenbildung hin. Eine derbe feste Consistenz bei fehlender Crepitation wird auf verminderten oder aufgehobenen Luftgehalt schliessen lassen. Ist dabei das Volumen des betreffenden Theiles nicht verkleinert oder gar vergrössert (relativ gegenüber der Nachbarschaft, resp. dem mittleren Exspirationsstande) so kann man auf die Anwesenheit abnormer Ausfüllungsmassen der Lufträume schliessen, während Verkleinerung der Lunge auf atelectatische Zustände (durch Compression etc.) hindeutet. In solchen Fällen ist es in klinischer Beziehung oft von Interesse zu wissen, ob solche Theile sich noch hätten mit Luft füllen können, oder ob z. B. durch Retraction der Pleura oder Veränderungen im Parenchym die Ausdehnung unmöglich geworden. Man muss dann, nachdem die Oberfläche nach allen Richtungen hin untersucht ist, noch bevor ein Schnitt gemacht worden ist, von den grossen Bronchien aus den betreffenden Theil künstlich aufzublasen versuchen. Dieselbe Manipulation kann in denjenigen Fällen von

Pneumothorax vorgenommen werden, wo das Loch in der Lunge nicht wie gewöhnlich sofort entdeckt werden kann. Wenn man Luft in die Lunge einbläst, während man sie unter Wasser hält, wird die Oeffnung sich durch die hervorsprudelnden Luftblasen verrathen. — Sehr charakteristisch ist das Gefühl, welches die Lunge darbietet, wenn in ihrem sonst lufthaltigen Parenchym hirsekorn-, bis kirschen-, ja bis apfelgrosse feste, derbe Knoten zerstreut liegen (Knotenlunge), welche in der Regel von schieferiger Induration mit bronchitischen und peribronchitischen Herden herrühren. Fluctuation oder schwappendes Gefühl erhält man von Hohlräumen, seien sie mit Flüssigkeit oder Luft gefüllt.

Ueber die Grösse der lufthaltigen Räume giebt die Inspection besonders der Spitze und der Ränder der Lungen Aufschluss. Normal weite Alveolen sind soeben als kleine Bläschen sichtbar; sobald dieselben die Grösse eines Stecknadelkopfes, Hirsekornes oder gar einer Erbse und mehr erreichen, sind sie abnorm gross, es besteht Emphysema alveolare s. vesiculare, wobei sich die Theile zugleich weich, flaumig, substanzarm (Rokitansky) anfühlen. Häufig ist die emphysematöse Erweiterung nur partiell und sie kann dann gerade zur Bildung von kirschen- bis wallnussgrossen, ja noch grösseren Blasen führen, welche nur hie und da durch kleine vorspringende Leisten ihre Entstehung aus dem Zusammenfluss vieler kleiner Bläschen erkennen lassen.

Wesentlich verschieden von dem eben genannten ist ein anderer emphysematöser Zustand, welcher durch Zerreissung von Lungenbläschen und Austritt von Luft in das interstitielle (interlobuläre) Bindegewebe bei erschwerter Exspiration oder durch Entwickelung von Fäulnissgasen entsteht, das Emphysema interstitiale s. interlobulare. Es kennzeichnet sich dadurch, dass kleinere und grössere Luftbläschen rosenkranzartig hintereinander gestellt unter der Pleura zwischen den Lobulis erscheinen und oft dieselben netzförmigen Figuren wie die Lymphgefässe bilden. Diese Luftbläschen lassen sich durch Druck etwas verschieben.

c. Innere Untersuchung der Lungen.

Zur Untersuchung des Parenchyms der Lungen macht man, indem man dieselben auf die Zwerchfellfläche aufsetzt und mit der linken Hand den vorderen Rand so umfasst, dass

derselbe in die Gabel zwischen Daumen und Zeigefinger zu liegen kommt, einen grossen, den Ober- und Unterlappen in der grössten Durchschnittsebene theilenden Schnitt, der in der Tiefe des Lungengewebes sich immer nach der Wurzel hin wenden soll, damit die grossen Bronchien und Gefässe zugleich mit eröffnet werden. Der rechte Mittellappen wird für sich allein in seiner Längsrichtung (also von hinten nach vorn) durchschnitten. Sowohl die Bronchien wie die Gefässe müssen bis in die feineren Verzweigungen hinein mit einer dünnen geknöpften Scheere verfolgt werden, wobei man immer möglichst viel Lungengewebe zwischen die Scheerenblätter fasst, um alles über dem Bronchus oder Gefässe liegende Gewebe sofort zu durchschneiden. Wenn die Lungen keine besonderen Veränderungen zeigen, so kann man sich mit dem einen grossen Durchschnitte begnügen, andernfalls macht man noch eine Anzahl (ebenfalls längsverlaufender) kleiner Schnitte, stets natürlich da, wo man schon vorher Krankheitsherde erkannt hat.

1. Allgemeine Verhältnisse.

Die nächste Beachtung verlangt nun der Blutgehalt des Organes, der sich einmal documentirt durch die Menge des auf der Schnittfläche aus den Gefässen von selbst oder auf Druck sich entleerenden Blutes, dann aber besonders durch die Färbung des Lungenparenchyms. Die normale Farbe desselben (ohne Blut) ist eine hellgraue, die durch den verschiedenen Blutgehalt eine hellrothe oder ziegelrothe (bei mittlerem Blutgehalt) oder eine mehr oder weniger dunkel-, schwarz- oder blaurothe wird. Natürlich hängt die Farbe auch wesentlich von dem Luftgehalte ab und eine braunrothe kindliche Lunge zum Beispiel, welche noch nicht geathmet hat, wird nach dem Aufblasen eine hellziegelrothe Färbung zeigen, während umgekehrt die dunkele Färbung eines Lungentheiles beim Erwachsenen durch blossen Luftmangel (also Vertheilung der gewöhnlichen Blutmenge auf einen kleineren Raum) bewirkt sein kann. Ausser durch den Blutgehalt kann die normale Farbe der Lunge aber auch noch anderweitig verändert werden. Fast bei keinem erwachsenen Menschen vermisst man eine je nach den Lebensverhältnissen verschieden grosse Menge eines schwärzlichen schieferigen Pigmentes, desselben Kohlenpigmentes, welches auch

der Oberfläche der Lunge so oft die schieferige Färbung verleiht. Ist die Masse dieses Pigmentes sehr gross, so spricht man von einer Anthracosis, die durch Hinzutreten chronischer Entzündungserscheinungen in eine Anthracopneumonoconiosis sich verwandelt. Es kann aber dieselbe schieferige Färbung auch durch umgewandeltes Blutpigment (Haematoidin) bewirkt werden und diese Form trifft man fast ohne Ausnahme bei den chronischen entzündlichen Processen, welche die Lungenschwindsucht begleiten (schiefrige Induration). Endlich ist noch jener zu gewissen Herzkrankheiten sich hinzugesellenden braunen Färbung zu gedenken, die ebenfalls auf Umwandlung von Blutfarbstoff beruht (braune Induration). Während die beiden ersten Formen sich in der Regel nur im Inneren von Bindegewebsmassen, seien es neugebildete oder die normalen interlobulären Züge, finden, ist das letztere ausserdem auch sehr häufig in Zellen enthalten, welche im Lumen der Alveolen liegen oder deren Wandung auskleiden, und man kann durch einfaches Abstreichen der Schnittfläche diese Zellen sehr leicht zur mikroskopischen Untersuchung erhalten. Für die Untersuchung des im Bindegewebe liegenden und ebenfalls grösstentheils in Zellen eingeschlossenen gelben bis gelbbraunen Pigmentes genügt es, mit der Pincette ein kleines Fältchen von Lungengewebe aufzuheben, dasselbe mit einer feinen Scheere abzuschneiden und in Wasser etwas auseinander zu ziehen. Man wird sich dabei auch von dem ungewöhnlich grossen Caliber der Alveolarcapillaren überzeugen können, welche durch ihr rankenförmiges Vorspringen das Lumen der Alveolen sehr beeinträchtigen und zum grössten Theile den geringeren Luftgehalt und die derbere Consistenz dieser Lungen (daher Induration) verschulden.

2. Die einzelnen Erkrankungen.

a) Des Parenchyms und der kleinsten Bronchien.

Bei den Veränderungen des Parenchyms handelt es sich vorzugsweise um die Zustände der Alveolen, welche deshalb besonders in Bezug auf ihren Luftgehalt und ihren etwaigen fremden Inhalt genau untersucht werden müssen.

a) Der Anschein von vermehrtem Luftgehalte entsteht bei dem schon früher erwähnten **Emphysema** alveolare s. vesiculare, da

die luftführenden Räume in der That grösser sind, als die normalen Alveolen, eine Vorstellung, die durch den früher gebräuchlichen Ausdruck Alveolarectasie gestützt wurde. In Wirklichkeit sind die emphysematösen Hohlräume aber nicht die ectatischen alten Alveolen, sondern sind durch Confluenz von Alveolen in Folge von Atrophie der Scheidewände entstanden. Da mit diesen natürlich auch ihre Capillaren zu Grunde gegangen sind, so sehen die emphysematösen Theile blass, anämisch aus. Das Emphysem ist bald über grosse Strecken verbreitet, bald auf kleinere Bezirke beschränkt, wo es dann meistens ein sogen. vicariirendes ist. Es ist ausserdem fast stets mit chronischem Bronchialcatarrh und Bronchiectasie verbunden.

b) Ein Mangel der Luft und in Folge dessen Collapsus der Alveolen, **Atelectase,** kann auf viererlei Weise entstehen: einmal dadurch, dass beim neugeborenen Kinde die Alveolen überhaupt nicht mit Luft sich gefüllt haben, fötale Atelectase, die bald auf einzelne Lobuli beschränkt, bald über grössere Strecken verbreitet ist; zweitens durch Druck von aussen her (Compressions-Atelectase), wobei aber zugleich auch meistens die Blutgefässe comprimirt sind, weshalb diese Partien eine schmutzig graue Färbung zeigen. Sie besitzen meist beträchtliche Ausdehnung und finden sich am häufigsten bei länger bestehenden entzündlichen Exsudaten in den Pleurahöhlen. Die Unterscheidung einer solchen Compressions-Atelectase von einfachem Collapsus der Lunge wird durch den Blutgehalt der Theile ermöglicht, welcher im letzteren Falle nicht vermindert, ja selbst scheinbar vermehrt ist. Drittens kann die Atelectase bewirkt werden durch Verschluss der Bronchien (Verstopfungs-Atelectase), in welchem Falle, da die Blutgefässe dadurch nicht alterirt werden, durch Aneinanderrücken der Alveolarwandungen die Partien eine dunkelrothe, blaurothe Färbung annehmen. Diese Herde haben stets eine keilförmige Gestalt mit nach dem Bronchus zu gelegener Spitze und sind natürlich, sowie auch die in den anderen Fällen, zugleich verkleinert, so dass, wenn sie wie in der Regel an die Oberfläche stossen, sie hier tiefer liegen als ihre lufthaltige Umgebung. Besonders charakteristisch und für die Diagnose wichtig sind die lobulären Atelectasen, welche durch capilläre Bronchitis hervorgerufen werden. — Endlich kann auch durch mangelhafte Respiration bei grosser Prostration eine

partielle Atelectase (marantische Atelectase) zu Stande kommen, natürlich immer nur in den untersten resp. hintersten Partien der Lungen, und da zugleich damit auch eine Senkung des Blutes nach diesen Theilen stattfindet, so entstehen jene als hypostatische bekannten Zustände, wo bei vermindertem oder selbst aufgehobenem Luftgehalte, das Gewebe sehr blutreich und von dunkel schwarzrother Farbe ist. Gerade zu diesen Zuständen, aber auch zu den Verstopfungsatelectasen gesellt sich sehr häufig eine nachträgliche Anfüllung der Alveolen mit Oedem, wodurch die vorher verkleinerten Theile wieder anschwellen und schliesslich ein der Milzpulpa ähnliches, weiches, blaurothes, luftleeres Gewebe bilden: Splenisation. Tritt das Oedem sehr reichlich auf, so können secundär die Blutgefässe comprimirt werden, wodurch dann das Gewebe ein gallertiges, froschlaichähnliches Aussehen erhält (gallertige Pneumonie Laënnec's).

Es bilden diese letztgenannten Zustände den Uebergang zu jenen anderen Veränderungen der Alveolen, wo dieselben zwar auch ihres Luftgehaltes mehr oder weniger vollständig beraubt, aber nicht collabirt, sondern durch fremde Massen ausgefüllt sind. Je nach der Beschaffenheit dieser Inhaltsmassen wird die Farbe, Consistenz und Beschaffenheit der Schnittfläche an diesen Stellen verschieden sein und auf der Beachtung dieser Momente beruht die Differentialdiagnose.

c) Der einfachste Fall ist der, dass sich eine klare, wässerige Flüssigkeit in den Alveolen befindet: **Lungen-Oedem.** Man findet die ganze Lunge oder einzelne Theile derselben bei mehr oder weniger erhaltenem Luftgehalte schwer, consistenter, oft von eigenthümlich durchscheinendem Aussehen; auf der Schnittfläche entleert sich schon von selbst, mehr noch auf Druck eine grosse Menge feinschaumiger, bald mehr bald weniger durch Blut roth gefärbter Flüssigkeit. Die feinschaumige Beschaffenheit der Flüssigkeit dieser ausgedehnteren Oedeme ist ein Beweis für ihre Entstehung noch während des Lebens, während Mangel des Schaumes für postmortale Entstehung (häufig im unteren Lappen) spricht. Wenn die Flüssigkeit beim Leichenödem durch diffundirten Blutfarbstoff schmutzig roth gefärbt wird, so entsteht das sog. rothe Oedem. Tritt das Oedem neben anderen Affectionen der Lungen (an den unversehrten Theilen) auf, so pflegt man es als collaterales Oedem zu bezeichnen und

es kann dann trotz seiner räumlichen Beschränkung die direkte Todesursache sein. Besonders beachtenswerth ist das Auftreten von Lungenödem bei verschiedenen Gehirnaffectionen (Verletzungen etc.).

d) **Hämorrhagien.** Eine zweite Form der Ausfüllung des Alveolenlumens durch fremde Massen ist diejenige mit Blut, welche in dem sog. hämorrhagischen Infarct ihren prägnantesten Vertreter findet, wie er durch Ruptur von Gefässen in Folge abnorm erhöhten Blutdrucks im kleinen Kreislaufe bei Klappenfehlern des linken Herzens, besonders des venösen Ostiums entsteht. Vielleicht giebt die nächste Veranlassung zur Ruptur eine fettige Degeneration der Intima (in Folge der Erweiterung), weshalb man die Pulmonalarterie bis in ihre feineren Verzweigungen hinein daraufhin stets untersuchen muss. — Der hämorrhagische Infarct stellt einen verschieden grossen, stets an der Peripherie gelegenen, keilförmigen, mit der Spitze nach innen gerichteten, ganz scharf umschriebenen Herd dar, von sehr derber Consistenz, der an der pleuralen Oberfläche in der Regel über die Umgebung etwas prominirt und eine dunkel schwarzrothe Farbe besitzt. Hier kann man sich auch sehr leicht überzeugen, dass der Herd sich mit seinen äusseren Grenzen genau an die Grenzen der Lobuli anschliesst, so dass niemals ein Theil eines Lobulus, sondern immer nur ein ganzer in denselben einbezogen wird. Auf dem Durchschnitte hat der Herd ebenfalls eine dunkel- oft schwarzrothe Farbe und unterscheidet sich von gleich zu erwähnenden, ähnlich gefärbten entzündlichen Herden durch seine scharf umschriebene keilförmige Gestalt, die fast glatte, nur ganz schwach körnige Oberfläche, von der man meistens etwas flüssiges Blut abstreifen kann, durch seine grosse Derbheit und seinen peripherischen Sitz. Inmitten des Herdes lässt sich oft ein mit Gerinnseln verstopftes arterielles Gefäss nachweisen, — eine secundäre Thrombose. Der Inhalt der Alveolen in indifferenten Flüssigkeiten (Salzwasser) ausgebreitet zeigt lediglich die gewöhnlichen Bestandtheile des geronnenen Blutes und zwar sowohl in Bezug auf die Beschaffenheit der einzelnen Bestandtheile als auf deren relatives Mengenverhältniss. Auf Schnitten, die mit dem Doppelmesser leicht anzufertigen sind, sieht man, dass die Alveolen nicht nur prall mit Blut gefüllt, sondern auch ausgedehnt sind, wodurch die Gefässe in ihren Wandungen comprimirt und oft ganz blutleer sind.

Mit diesem Umstande hängen offenbar die weiteren Verände-

rungen, welche man an infarcirten Stellen findet, zusammen. Der ganze Theil erscheint als Fremdkörper der Umgebung gegenüber, die ihn deshalb durch eine sogen. reactive, demarkirende eiterige Entzündung von sich abtrennt. Man findet dann den mehr oder weniger erweichten Herd umgeben von einem schmalen gelben Saume, der nach aussen in eine allmählich sich verlierende rothe Zone übergeht. Es kann auf diese Weise durch fortschreitende Eiterung der ganze Herd von der Umgebung losgelöst werden, worauf eine Höhle sich bildet, die mit den erweichten Massen gefüllt ist, nach deren Entleerung unter Schwielenbildung die Höhle verheilen kann. Oft aber läuft die Sache nicht so günstig ab, das Blut beginnt sich zu zersetzen, es fault und es entsteht so eine circumscripte Gangrän (Gangraena circumscripta), in welche natürlich die comprimirten, blutleeren, im Innern des Infarctes gelegenen Gewebspartien einbezogen werden, so dass schliesslich eine mit grünbrauner stinkender Flüssigkeit gefüllte Höhle resultirt, in welcher an den Wänden die fetzigen Reste des Lungengewebes flottiren. Umgeben ist diese Gangränhöhle meist von entzündetem Gewebe: fibrinöse Entzündung, welche, wenn sie sehr ausgedehnt ist, schliesslich den Tod herbeiführen kann. Zu der Lungengangrän gesellt sich fast stets eine Pleuritis, die, wenn der Gangränherd bis zur Pleura reicht, oft ebenfalls einen jauchigen Charakter hat.

Unter dem Mikroskop zeigen die jauchigen Massen die allerverschiedensten Dinge; charakteristisch ist (und bekanntlich für die Diagnose intra vitam von grösster Bedeutung), dass sich die elastischen Fasern der Lungenalveolen erhalten und besonders nach Zusatz von sehr verdünnter Natronlauge mit Leichtigkeit nachgewiesen werden können. Ferner werden niemals grössere Haufen von Bacterien, sowohl Kugeln wie Stäbchen, endlich Fettsäurekrystalle, Fetttropfen etc. vermisst, die sich mit jenen zu kleinen, weisslichen, besonders übelriechenden Krümeln vereinigt finden. Zuweilen findet man auch Mycelien von Soorpilzen.

Dem eben beschriebenen hämorrhagischen Infarct sehr ähnlich und oft von ihm nicht zu unterscheiden ist der embolische Infarct, der durch Verstopfung eines Pulmonalarterienastes entsteht. Auch diese Infarcte sitzen meist an der Peripherie, haben aber nicht die scharfe Begrenzung wie jene, sondern gehen mehr allmählich in das normale Gewebe über und sind in der Regel nicht

von bedeutender Grösse, da partielle Verstopfungen grösserer Aeste keine Infarctbildung bedingen, totale schnellen Tod zur Folge haben. Uebrigens sind auch die totalen Verstopfungen kleinerer Aeste nicht nothwendig von Infarctbildung begleitet, vielmehr sieht man bei multiplen Embolien neben solchen mit Infarctbildung, andere ohne dieselbe. Reine embolische Infarcte findet man nur, wenn die Emboli aus einem einfachen gutartigen Blutgerinnsel bestehen und eine lediglich mechanische Wirkung ausüben; sobald dieselben aber eine reizende Eigenschaft besitzen (septische Emboli), so findet man neben peripherischen Infarcten auch kleine Abscesse (embolische Pneumonie), welche jedoch auch allein vorhanden sein können und sowohl peripher als auch central gelegen sind. Häufig sind die Abscesse mit den Hämorrhagien in der Weise vereinigt, dass im Centrum der Herde ein Abscess, in der Peripherie eine hämorrhagische Infiltration sich findet. Wegen der Bröcklichkeit der meisten septischen Emboli sind diese Herde in der Regel nur klein.

Eigenthümlich aber, wie es scheint, sehr häufig ist das Vorkommen von Blutungen, die meistens als Infiltrationen erscheinen, bei Verletzungen des Gehirnes besonders des Pons und der Medulla oblongata. Die Uebereinstimmung zwischen beiden Zuständen geht oft sogar so weit, dass bei einseitigen Verletzungen der genannten Gehirntheile auch nur in der entsprechenden Lunge die Veränderungen sich finden (Vagus).

Im Anschlusse an die Blutungen erwähne ich auch das Vorkommen oft sehr zahlreicher geschichteter, auf Jodzusatz eine braune oder auch meergrüne Farbe annehmender Körperchen (Corpora amylacea), welche nach Friedreich aus kleinen Blutungen hervorgegangen sind. Ihr Vorhandensein kann makroskopisch nicht erkannt werden.

e) **Entzündungen.** Am wichtigsten sind die Ausfüllungen der Alveolen durch entzündliche Produkte, die man in zwei Gruppen sondern kann, in solche, welche hauptsächlich aus Zellen bestehen (zellige Pneumonie) und in solche, welche neben Zellen reichlich Fibrin enthalten (fibrinöse Pneumonie).

1. Die **fibrinöse Pneumonie** ist in der Regel eine lobäre, d. h. über einen ganzen Lappen oder doch einen grösseren Theil desselben ausgebreitet und stets diffus, d. h. es findet immer ein all-

mählicher Uebergang vom normalen Lungengewebe zu dem am meisten veränderten statt. Je nach dem Stadium, in welchem sich die Entzündung befindet, wird die Lunge ein verschiedenes Aussehen darbieten. Das erste Stadium, das der sogen. Anschoppung (Engouement), bei welchem durch die starke Füllung der Gefässe die Lunge ein dunkelrothes Aussehen erhält, ist selbstverständlich als solches nicht zu diagnosticiren, da man der Hyperämie nicht ansehen kann, was aus ihr werden soll; erst wenn eine Infiltration beginnt oder wenn sich die Hyperämie an eine schon bestehende Infiltration anschliesst, kann man sie als Initialstadium der Entzündung betrachten. Das zweite Stadium ist daran kenntlich, dass der betreffende Theil gross ist und schwer und derb anzufühlen, dass die Schnittfläche ein dunkelrothes, höchstens graurothes Aussehen und eine grobkörnige Beschaffenheit hat. Diese Körnung wird deutlicher, wenn man mit der Messerklinge fest über die Oberfläche streicht, wobei man kleinste, aber mit blossem Auge ganz gut sichtbare Pfröpfe aus den Alveolen herausdrücken kann, welche mit etwas Wasser unter das Mikroskop gebracht, oft deutlich als Abgüsse einer oder mehrerer Alveolen erscheinen. Diese Pfröpfe, welche, wie Durchschnitte des Parenchyms lehren, in allen Alveolen sitzen, bestehen nun, wie die Farbe schon zeigt, zum grossen Theile aus Blut, aber nicht aus reinem Blut, wie beim hämorrhagischen Infarct, sondern aus Blut mit einer bedeutend vermehrten Menge von Fibrin und, auch in diesem Stadium schon vorhandenen, farblosen Zellen. Diesem Fibrinreichthum ist auch die grobkörnige Schnittfläche zu verdanken, wodurch sich schon makroskopisch die fibrinöse Pneumonie von dem hämorrhagischen Infarct unterscheidet. Da das so entzündete Gewebe in seiner Consistenz eine grosse Aehnlichkeit mit der Leber hat, so hat man den Zustand als den der rothen Hepatisation (Hepatisatio rubra) bezeichnet.

Auf diese folgt die gelbe Hepatisation (Hepatisatio flava), welche sich von ersterer makroskopisch nur durch die Verschiedenheit der Farbe unterscheidet, während mikroskopisch von Blut nichts mehr zu sehen ist, statt dessen aber eine reichliche Menge theils kleiner, lymphoider, theils grösserer, epithelioider Zellen erscheinen, von denen die letzteren von Wucherungen der Alveolarepithelien abgeleitet werden. Die Gefässe sind durch das Infiltrat comprimirt

und daher ist die Lunge anämisch. In solchen Lungen, welche reichlich schwarzes Pigment enthalten, wird durch dieses die gelbe Farbe in eine graue verwandelt, graue Hepatisation, welche demnach nur als eine besondere Modification der gelben zu betrachten ist.

Hieran schliesst sich endlich als letztes das Stadium der Resolution, in welchem die Consistenz immer geringer, die Schnittfläche immer weniger körnig und die Farbe immer mehr gelb wird. Es lässt sich jetzt eine schleimige, trübe, graugelbe Flüssigkeit in grosser Menge an der Schnittfläche ausdrücken, in welcher man mikroskopisch fettig zerfallende Zellen in eine schleimige (aus der Umwandlung des Fibrins entstandene) Flüssigkeit eingebettet findet. Oft ist in diesem Stadium das infiltrirt gewesene Lungengewebe so weich, dass man es bei der Herausnahme subpleural zerdrücken kann (Fragilität des elastischen Gewebes), worauf sich dann mit puriformer Flüssigkeit gefüllte uud als Abscesse imponirende Höhlungen bilden können. Es können jedoch aus übermässiger Theilnahme des Bindegewebes an der Entzündung auch wirkliche Abscesse entstehen. Relativ häufiger als dieses ist eine diffuse Gangrän (Gangraena diffusa) der Lunge, die öfter wohl aus schon früher vorhandenen Bronchialaffectionen (Bronchiectasien und putrider Bronchitis) hervorgeht, zuweilen aber auch ohne solche (bei stark ausgesprochenem hämorrhagischem Charakter der Entzündung) entsteht. Abgesehen von der fehlenden scharfen Umgrenzung kann das Aussehen der Lunge ähnlich wie bei der circumscripten Gangrän sein.

Die fibrinöse Pneumonie sitzt häufiger im Unter- als im Oberlappen und schreitet nach oben fort, so dass man oft mehrere Stadien nebeneinander findet und danach den Gang der Pneumonie erkennen kann. An die hepatisirten Theile schliesst sich immer Oedem an (collaterales Oedem), welches man auch bei einseitiger Pneumonie meistens auf der freien Seite findet.

Mit der fibrinösen Pneumonie ist fast stets eine gleiche Erkrankung der Pleura (fibrinöse Pleuritis) verbunden und daher auch der alte Name der Pleuropneumonie, der jedoch nicht ganz zutreffend ist, da auch katarrhalische und käsige Pneumonien mit Pleuritis häufig sich verbinden und dann also auch Pleuropneumonien sind. Es giebt jedoch auch Fälle, wo umgekehrt zu einer zuerst

bestehenden Pleuritis secundär eine fibrinöse Pneumonie der anstossenden Lungenpartien hinzukommt. Auch nach der anderen Seite, nach den Bronchien hin, pflanzt sich die Entzündung fort, sehr häufig in Form der fibrinösen Bronchitis, welche mit einer Ausfüllung der Bronchiallumina mittelst röhrenförmiger oder solider grauweisser, fibrinöser Massen einhergeht, während in anderen Fällen eine einfache Bronchitis mit Schwellung und Röthung der Schleimhaut und vermehrter Secretion vorhanden ist. Ein seltener Ausgang der fibrinösen Pneumonie ist der in chronische Pneumonie. Statt der Resolution tritt eine Umwandlung des Gewebes in eine derbe, luftleere, gleichmässig rothe (fleischähnliche) Masse ein (Carnification). Mikroskopisch findet man an Stelle der Alveolen ein gefässhaltiges Bindegewebe, welches aus einer Umwandlung des entzündlichen Alveoleninhalts (ähnlich der Organisation der Thromben) hervorgegangen ist.

Die zweite Gruppe, die der zelligen Pneumonien, zerfällt wieder in zwei Abtheilungen; diejenige mit weicherem, an Flüssigkeit reicherem zelligen Exsudat und diejenige mit festem, trockenem Exsudat. Zu ersteren gehört:

2. die **catarrhalische Pneumonie,** welche sehr häufig eine Bronchopneumonie ist, d. h. sich dadurch auszeichnet, dass sie von den Bronchien aus auf das Parenchym übergreift, also sich an eine Bronchitis der kleinen Aestchen anschliesst. Sie ist im Gegensatze zu der fibrinösen oft eine lobuläre und selbst wenn sie über eine grössere Strecke verbreitet auftritt, so besteht doch nicht immer eine gleichmässige Hepatisation, sondern man sieht innerhalb einer gerötheten Grundmasse zahlreiche graue oder graugelbliche Fleckchen, welche eben die an den kleinsten Bronchus je eines Lobulus sich anschliessenden kleinsten pneumonischen Herde sind (eigentliche Bronchopneumonie). Auf Druck sieht man meistens aus dem Bronchiolus ein kleinstes graugelbes Secrettröpfchen hervorkommen. In vorgerückteren Stadien allerdings, oder wenn der Process sehr acut verläuft, dann giebt es auch zusammenhängende Infiltrationen von graurother Farbe, glatter oder höchstens feinkörniger Schnittfläche, an welcher sich eine reichliche Menge einer grauen, trüben, luftleeren Flüssigkeit ausdrücken lässt: das in den Alveolen enthalten gewesene Exsudat. Unter dem Mikroskope sieht

man in der Flüssigkeit zahlreiche kleine Rundzellen und einzelne grössere dem Alveolarepithel angehörige Zellen.

Ein sehr eigenthümliches Bild erzeugt die chronische catarrhalische Entzündung, welche sehr häufig, bald auf kleinere Strecken beschränkt, bald in grösserer Ausdehnung neben und zwischen anderen chronisch entzündlichen Affectionen sich findet. Das Gewebe erscheint an diesen Stellen luftleer, ödematös, im Ganzen grau aber mit hellgelben Fleckchen gesprenkelt. Auf Druck entleert sich eine eiweissreiche, ziemlich klare Flüssigkeit, in welcher ebenfalls kleine gelbe, punktförmige Körperchen schwimmen. Unter dem Mikroskope erweisen sich die letzteren als Fettkörnchenzellen, die verfetteten catarrhalischen Zellen, welche oft so gross sind, dass eines der makroskopisch sichtbaren Pünktchen nur einer einzigen Zelle entspricht. Rindfleisch fasst den geschilderten Zustand nicht als catarrhalische Entzündung im Endstadium, sondern als eine Folge von Atelectase, zu der sich Oedem gesellt hat, als „inveterirtes Oedem" auf. — Eine etwas eigene Stelle nehmen ferner jene entzündlichen Affectionen der Lunge ein, welche durch Einathmen von Nahrungsbestandtheilen erzeugt und am häufigsten bei Geisteskranken gefunden werden, die sogenannten Schluckpneumonien. Sie sind im Wesentlichen catarrhalische Bronchopneumonien, aber die erregende Ursache bringt es mit sich, dass sie sehr leicht einen bösartigen Charakter annehmen, so dass abscedirende Entzündungen, ja unter Umständen sogar vollständige Gangrän (Gangraena diffusa) daraus hervorgehen. Wie leicht verständlich sitzen diese Pneumonien, welche in ähnlicher Weise bei Diphtherie, Carcinoma etc. der Halsorgane durch Hinabgleiten von diphtherischen, carcinomatösen etc. Massen entstehen, meist in den Unterlappen, da die Speisetheile vorzugsweise dahin zu gleiten pflegen.

Bei Kindern lassen sich die beiden Formen der fibrinösen und catarrhalischen Pneumonie niemals in der Schärfe von einander trennen, wie das bei Erwachsenen möglich ist. Es beruht in dem allgemein noch regeren Zellenbildungsprocess und speciell in der Grösse der Alveolarepithelien, dass rein fibrinöse fast gar nicht vorkommen, sondern dass stets eine grosse Menge von Zellen und zwar von epithelioiden Zellen in dem Infiltrate sich finden. Daher ist die Schnittfläche auch nicht höckerig, sondern glatt (glatte

Pneumonie) und zugleich, da das hämorrhagische Element fast ganz fehlt, nie dunkelroth, sondern mehr grauroth. Die fibrinösen Formen sind aber trotzdem von den catarrhalischen dadurch zu unterscheiden, dass in den Alveolen nicht bewegliches, sondern festeres, durch Fibrin zusammengehaltenes Infiltrat vorhanden ist.

Den neugeborenen Kindern eigenthümlich ist die fötale, als weisse Hepatisation (Hepatisatio alba) bezeichnete Veränderung der Lungen, welche darin besteht, dass die Lungen derb, luftleer und von weisslicher Farbe sind. Mikroskopisch findet sich eine Verfettung der Epithelzellen der Alveolen und kleinen Bronchien. Die Affection ist eine syphilitische.

3. Dieser weichen zelligen Pneumonie steht die feste Form gegenüber, welche wegen ihres Ausganges als die **käsige Pneumonie** bezeichnet werden kann. Auch sie hat wie die fibrinöse mehrere Stadien, in denen die Schnittfläche eine verschiedene Färbung darbietet. Sie beginnt mit Roth, aber nicht jenem Dunkelroth der fibrinös-hämorrhagischen, sondern einem helleren, mehr Grauroth, welches allmählich in ein Graugelb und endlich in ein reines Gelb übergeht. Die beiden letzten Stadien sind die der Verkäsung, deren Fortschreiten durch die immer zunehmende gelbe Farbe gekennzeichnet wird.

In allen ihren Stadien zeichnet sich diese Form der Pneumonie durch die derbe Consistenz, die Trockenheit und, wenigstens in den ersten Stadien, die feinkörnige Beschaffenheit der Schnittfläche aus, an der jedes Körnchen der in einer Alveole liegenden Zellenmasse entspricht. Die mikroskopische Zusammensetzung der die Alveolen füllenden Masse differirt etwas von jener bei der gewöhnlichen catarrhalischen Pneumonie — sie besteht grösstentheils aus grossen, epithelioiden, dicht aneinandergedrängt liegenden Zellen, den desquamirten Epithelien und ihren Abkömmlingen (daher Desquamativpneumonie). Während Virchow den Hauptnachdruck auf diese Anfüllung der Alveolen legt, betonen andere Autoren (Buhl, Rindfleisch) mehr die nach ihnen nie fehlende Affection des interstitiellen Gewebes, in welchem man eine Anhäufung von ebenfalls durch Grösse und dichte Lagerung ausgezeichneten Zellen findet (tuberculöse Entzündung nach Rindfleisch). Die dichte Lagerung dieser Zellen sowohl im Lumen wie in der Wandung der Alveolen in Verbindung mit der Hand in Hand damit gehenden Compression

der Blutgefässe bedingt die Necrobiose, den fettigkörnigen Zerfall (Verkäsung) der Zellen. In neuester Zeit ist von verschiedenen Seiten darauf aufmerksam gemacht worden, dass die Arterien in der Nachbarschaft der käsig-pneumonischen Herde eine selbständige Erkrankung erkennen lassen, welche Friedländer als Endarteriitis obliterans bezeichnet hat, da dieselbe mit einer entzündlichen Verdickung der Intima einhergeht, deren Endeffekt ein vollständiger Verschluss des Lumens der Arterien sein kann. Es ist klar, welche grosse Bedeutung dieser, die Ernährung der erkrankten Theile behindernde Process für das Eintreten der Verkäsung haben muss. — Das Mikroskop lehrt, dass der Process der Verkäsung nicht etwa eine reine fettige Degeneration ist, sondern dass die Zellen dabei zugleich zusammenschrumpfen und Wasser verlieren, in welchem Umstande auch die Trockenheit und Derbheit der Masse bedingt ist.

Die käsige Pneumonie kann wie die einfache catarrhalische eine Bronchopneumonie sein, muss es aber nicht sein; sie tritt in der Regel in lobulärer Form auf, d. h. es sind gleich ganze Lobuli gleichmässig verändert, sie kann aber auch (und das ist häufig genug) sowohl in kleineren Herden (miliare käsige Pn.) als auch über grössere zusammenhängende Strecken verbreitet auftreten — ja in selteneren Fällen sind ganze Lappen gleichmässig davon befallen. Es sind das dann jene acutest verlaufenden Formen der sogen. Phthisis florida. Die erwähnten miliaren Herde käsiger Pneumonie unterscheiden sich besonders durch ihre feinkörnige Schnittfläche von den später zu erwähnenden peribronchitischen und bronchitischen Käseherdchen.

4. Eine eigenthümliche Stellung nehmen die **metastatischen Pneumonien** ein, deren schon früher bei Besprechung der embolischen Infarcte gedacht worden ist. Dieselben treten meistens in multiplen, grösstentheils peripherisch, dicht unter der Pleura gelegenen Herden auf und bewirken die Bildung von Abscessen, welche sehr häufig einen jauchigen, gangränescirenden Charakter besitzen, ja oft direkt im Centrum einen weichen necrotischen Pfropf erkennen lassen, welcher durch Eiterung mehr oder weniger abgelöst ist. Wenn auch nicht immer mehr die Herde als embolische mit Sicherheit nachgewiesen werden können, so sind sie es doch wohl stets und zwar sind die Emboli nicht gutartige, sondern maligne, septisch inficirte, mit deren Weichheit und leichter Zerbrechlichkeit es zu-

sammenhängt, dass die durch sie hervorgerufenen Herde stets von nur geringer Grösse (von Erbsen-, Kirschkern-, Kirschengrösse, selten grösser) sind. Die Pleura wird durch die Abscesse stets in Mitleidenschaft gezogen, häufig ebenfalls in Form einer malignen, septischen Entzündung mit jauchigem Exsudate. Der Zusammenhang dieser letzteren mit metastatischen Lungenherden ist ein so gewöhnlicher, dass man bei dem Mangel anderer plausibeler Erklärungen für eine septische Pleuritis stets die Lungen sehr genau nach Metastasen durchsuchen muss, selbst dann, wenn keine anderen Befunde deren Vorhandensein vermuthen lassen. Wie bei allen septischen Eiterungen sind auch hier die Zellen sehr vergänglich und man findet deshalb bei der mikroskopischen Untersuchung fast nur zerfallende Eiterkörperchen, Detritus und oft enorme Massen von Micrococcen-Colonien, welche durch Zusatz von dünner Alkalilauge leicht nachgewiesen werden können.

5. Den Reigen der das eigentliche Lungengewebe betreffenden entzündlichen Processe beschliessen solche, welche von vornherein die Alveolen unversehrt lassen und im interstitiellen (interlobulären) Bindegewebe verlaufen, die sog. **interstitiellen Pneumonien**. Seltener ist die acute interstitielle Pneumonie (Pneumonia interstitialis apostematosa), von der wir eine Form schon als seltene Complication mancher fibrinöser, eine andere als Begleiterscheinung der Schluck- und metastatischen Pneumonien kennen gelernt haben. Man findet ferner zuweilen bei eiteriger Pleuritis von der Lungenoberfläche aus längs der grösseren und kleineren Septa gelbe, eiterige Streifen in das Innere ziehen, welche hier untereinander zusammenhängen können und häufig sich an die Gefässe und Bronchien anschliessen. Man kann sich in der Regel bald überzeugen, dass der Eiter, der auch mikroskopisch leicht als solcher nachgewiesen werden kann, in glattwandigen Hohlräumen enthalten ist, von denen es, ihrem charakteristischen Verlaufe entsprechend, nicht zweifelhaft sein kann, dass es Lymphgefässe sind: also eigentlich eine eiterige Lymphangitis.

Viel häufiger trifft man die chronische interstitielle Pneumonie (auch Cirrhose der Lunge genannt). Durch sie werden die bindegewebigen Septa verdickt, fibrös und man sieht nun das entweder normale oder entzündete Lungengewebe von diesen breiteren und schmäleren fibrösen Balken durchzogen oder es ist das zwischen

denselben liegende Gewebe immer mehr comprimirt und endlich ebenfalls in eine derbe fibröse Schwiele verwandelt. Gerade an diesen Stellen sieht man als die Residuen früherer acuter Processe eine grosse Menge in schwarzes Pigment umgewandelten Blutfarbstoffs, wodurch der Zustand der sog. schieferigen Induration bedingt ist. Die einfache chronische interstitielle Pneumonie ohne andere chronisch entzündliche Processe ist meist der Syphilis verdächtig. Am häufigsten findet sie sich aber in Verbindung mit anderen chronischen, oft käsigen Veränderungen des Lungengewebes sowie der Bronchien und kann zu einer Art Ausheilung dieser Processe führen. Ihr Hauptsitz ist in der Lungenspitze, wo sie oft kleine käsige oder auch kalkige Herde einschliesst und die (auch klinisch nachweisbaren) Schrumpfungen (Retractionen) bewirkt.

6. Wenn wir nun von dem Lungenparenchym nach den kleinen Bronchien zu weitergehen, so gelangen wir zuerst zu dem die Bronchien umgebenden (peribronchialen) Bindegewebe, welches der Sitz sehr wichtiger Entzündungen, **Peribronchitis**, werden kann. Die acute eiterige Peribronchitis ist seltener und findet sich nur bei manchen sehr schnell verlaufenden Phthisen. Um so häufiger sind die chronischen Entzündungsformen, die bald zur Bildung eines fibrösen Gewebes (Peribronchitis chron. fibrosa) bald zu der von käsigen Massen führen (P. chr. caseosa).

Auf Durchschnitten erscheinen diese Entzündungsprodukte als kleine, meist rundliche Herde, die in Nestern in grösserer Zahl zusammenliegen und deshalb leicht für Tuberkel gehalten werden könnten und oft gehalten worden sind. Die auf den Schnitten sichtbaren Herdchen sind aber eben keine Durchschnitte von Knötchen, sondern Querschnitte von kleinsten Bronchien, die meist büschelförmig von den grösseren Aesten abgehen. Bei genauem Zusehen wird man häufig mehr oder weniger deutlich im Centrum jedes kleinen Herdchens den Durchschnitt des Bronchiallumens als dunkeles Pünktchen erkennen, obgleich auch häufig das Lumen ganz obliterirt oder durch eine käsige Masse verstopft ist. Sehr häufig erleidet gerade das zwischen diesen peribronchitischen Herden liegende Gewebe jene vorher als schieferige Induration beschriebene Veränderung und man findet dann in der Lunge kleinere oder grössere (wallnussgrosse und darüber) schon von aussen durch ihre grosse Derbheit leicht fühlbare Herde, die aus einem schieferigen

fibrösen Grundgewebe bestehen, in welches jene grauen oder gelben stecknadelkopf- bis hirsekorngrossen peribronchitischen Herdchen eingebettet sind. Da die Affection an solchen Herden peripherisch weiterschreitet, so sieht man in der Regel die deutlichsten peribronchitischen Herdchen in der Peripherie der schieferig indurirten Theile sitzen.

7. Die Entzündungen der kleinen Bronchien, **Bronchitis capillaris** oder besser Bronchiolitis sind, wenigstens insoweit sie mit Entzündungen des Lungenparenchyms in directer Verbindung stehen und nur von diesen soll hier die Rede sein, wesentlich chronischer Natur. Von der Bronchitis fibrosa ist schon bei der Peribronchitis erwähnt worden, dass sie Obliterationen der kleinsten Bronchien bewirkt. Noch wichtiger ist die Bronchitis caseosa, welche dadurch ausgezeichnet ist, dass die catarrhalischen Entzündungsproducte in dem Lumen bleiben, sich eindicken und verkäsen. Die käsige Entzündung der grösseren Bronchien ist nicht schwer zu erkennen und durch Aufschneiden derselben mit der Scheere leicht der weiteren Untersuchung zugänglich zu machen. Diejenige der kleinsten Bronchien ist besonders dann, wenn sie wie so häufig mit fibröser Peribronchitis verbunden ist, leicht mit Tuberkulose zu verwechseln, da durch sie auf Querschnitten ein ähnliches Bild wie bei alten käsigen Tuberkeln entsteht, nämlich ein gelbes käsiges Centrum und eine graue Peripherie, die hier allerdings fibrös ist (encystirter Tuberkel der älteren Autoren). Diese käsig bronchitischen Herdchen sind wie die peribronchitischen dadurch kenntlich, dass sie stets in regelmässigen kleinen Gruppen auf der Schnittfläche angeordnet stehen.

f) Die **Tuberculose** der Lunge kommt in drei sehr wesentlich von einander verschiedenen Formen vor.

1. Die einfachste, aber seltenste Form ist die disseminirte Tuberculose, welche als Theilerscheinung einer allgemeinen oder doch sehr verbreiteten Tuberculose auftritt und dadurch charakterisirt ist, dass kleinste (submiliare) graue oder auch, besonders in den oberen Lungentheilen vorhandene, grössere miliare und darüber grosse, mit gelbem Centrum sowie grau durchscheinender Peripherie versehene Knötchen gleichmässig durch das Parenchym zerstreut sind. Besonders die kleineren Knötchen springen oft kugelig an der Schnittfläche hervor und lassen sich leicht aus dem Gewebe

herausheben. Zur Sicherung der Diagnose wird es viel beitragen, wenn man die Knötchen auch zu den Seiten der Blutgefässe, in dem Bereiche der neben diesen verlaufenden Lymphgefässe sitzen sieht. Die oben erwähnten grösseren Knötchen sind meistens schon nicht mehr rein tuberkulöser Natur, sondern durch pneumonische Veränderungen complicirt, welche in Form der Desquamativpneumonie um die Tuberkel herum Platz gegriffen haben.

2. Die lokalisirte Tuberkulose des Parenchyms, welche auch wieder zwei Unterabtheilungen besitzt, von denen die erste, die man im engeren Sinne als lokalisirte Tuberkulose bezeichnen kann, der disseminirten Tuberkulose sehr nahe steht, indem sie im Kleinen und für die Lunge darstellt, was jene in der Regel wenigstens im Grossen und für den ganzen Körper. Es ist das die Entwickelung von isolirten Tuberkeln in der Umgebung eines käsigen Herdes oder einer käsigen Ulceration der Lunge selbst oder auch der Bronchialdrüsen. Die Tuberkel liegen auch hier meistens in sonst intaktem Lungengewebe und sind häufig so angeordnet, dass sie zunächst dem käsigen Centrum dichter stehen, grösser sind und schon mehr oder weniger vorgeschrittene Verkäsung zeigen, während sie, je weiter von dem Centrum entfernt um so spärlicher, kleiner und jünger sind. Wie die disseminirte Tuberkulose so wird auch die lokalisirte häufiger bei Kindern als bei Erwachsenen gefunden.

Die zweite Unterabtheilung der lokalisirten Tuberkulose im weiteren Sinne ist dadurch ausgezeichnet, dass die Tuberkel in entzündlich verändertem Parenchym neben und zwischen den Entzündungsprodukten sitzen. Freilich sind diese Entzündungen ganz besonderer Natur, nämlich jene vorher als käsige Pneumonie und Peribronchitis beschriebenen, also jene Formen, welche vorzugsweise eine Zerstörung des Lungenparenchyms im Gefolge haben. Nach Analogie der Bezeichnungen bei den serösen Häuten würde diese Form als tuberkulöse Entzündung des Lungenparenchyms zu bezeichnen sein. Sie ist am schwierigsten zu erkennen, ja man darf wohl sagen, dass es makroskopisch meistens ganz unmöglich sein wird, in jedem besonderen Falle zu bestimmen, ob die Zerstörung der Lunge durch rein entzündliche oder tuberkulös-entzündliche Veränderungen bewirkt worden sei. Auch die frische mikroskopische Untersuchung kann begreiflicherweise für die Diagnose sehr wenig verwerthet werden, da nur sehr feine und dünne Schnitte

in dieser so schwierigen Frage Aufschluss geben können. Für eine sehr grosse Zahl von Fällen aber wird man von vornherein annehmen können, dass sie nicht rein entzündlicher, sondern gemischter, tuberkulös-entzündlicher Natur sind, wenn auch wohl die Hauptmasse der pathologischen Veränderungen den entzündlichen Processen zugeschrieben werden muss.

3. Die letzte Form, in welcher die Tuberkulose in der Lunge auftritt, ist die tuberkulöse Entzündung der Bronchien, besonders der kleineren, Bronchitis tuberculosa. In ganz frischen Fällen sieht man kleinste, oft nur als graue Pünktchen oder Fleckchen dem unbewaffneten Auge erscheinende Tuberkel in der Schleimhaut der Bronchien, meistens des oberen Lappens. Zu warnen ist hierbei vor der Verwechselung der kleinen Knorpelplättchen, welche sich in den kleineren Bronchien finden, mit Tuberkeln. Grössere und besonders verkäste Knötchen erhält man nicht zu Gesicht, da dieselben sehr schnell und in der Regel schon ehe sie käsig geworden sind, zerfallen. An ihrer Stelle entstehen flache, mit ausgebuchteten Rändern und graugelblichem Grunde versehene sogen. Lenticulärgeschwüre, welche auf stark gerötheter Schleimhaut leicht, auf blässerer oft sehr schwer erkannt werden können. Man gelangt oft am besten zum Ziele, wenn man etwas Blut über die Fläche überstreicht, welches sich in den Rändern der Geschwüre festsetzt und dieselben dadurch deutlicher hervortreten lässt. Die Geschwüre vergrössern sich sowohl nach der Tiefe wie nach der Fläche durch stets neue Tuberkeleruptionen und können schliesslich zur Perforation der Bronchialwand und zur Betheiligung des umgebenden, meist schon entzündeten Lungengewebes an der Ulceration führen.

g) Zur Vervollständigung der zuletzt geschilderten Processe, welche sämmtlich zu der sog. Lungenschwindsucht in näherer Beziehung stehen, bleiben noch die chronischen **Höhlenbildungen** der Lunge zu besprechen.

1. Die Erweiterungen von Bronchien (Bronchiectasien) kommen bald in grösserer Ausdehnung und mehr gleichmässig (cylindrische Ectasie) oder ungleichmässig und auf kleinere Strecken beschränkt vor (sackige Ectasien). Dieselben sind entweder secundäre, vicariirende, wenn aus irgend einem Grunde benachbarte Bronchien undurchgängig sind, oder sie sind unabhängig von dem übrigen Parenchym aus einer chronischen Bronchitis hervorgegangen.

Sie sind ganz mit Schleimhaut ausgekleidet, welche einen zusammenhängenden Besatz von Flimmerzellen trägt. Besonders die sackigen sind zu Stagnationen, fauligen Zersetzungen und daran sich anschliessenden fauligen Entzündungen (Bronchitis putrida), desgleichen zu Retention und Eindickung resp. Verkäsung des Secretes bei Entzündung disponirt, andererseits sitzen auch hier gern jene oben beschriebenen tuberculösen Geschwüre, durch welche sehr bald die Bronchiectasien in ulceröse Höhlen umgewandelt werden.

2. Eine zweite Art von Höhlen entsteht durch Zerfall des durch die soeben erwähnten käsigen Processe alterirten Lungengewebes (Vomicae, Cavernae). Entweder sind die Höhlen geschlossen und mit einem weichen eiterig käsigen Brei gefüllt, oder sie sind nach einem Bronchus hin eröffnet und haben ihren Inhalt nach aussen entleert. Der alleinige Umstand, dass ein grösserer Bronchus mit einer solchen Höhle in Verbindung steht, beweist noch nicht, dass sie aus einer Bronchiectasie hervorgegangen sei, da jede eine gewisse Grösse überschreitende Höhle naturgemäss stets auf einen grösseren Bronchus treffen muss. Den einzigen Aufschluss über die Herkunft solcher Höhlen kann das Verhalten der Schleimhaut des betreffenden Bronchus geben. Kann man dieselbe auch nur eine kleine Strecke weit auf die Wandungen der Höhle verfolgen oder sieht man an dieser hie und da noch Reste von Schleimhaut, so ist der sichere Beweis geliefert, dass hier vorher eine Bronchiectasie bestand; ist dies dagegen nicht der Fall, so ist es aus dem Befunde in loco unmöglich, eine Differentialdiagnose zu stellen. Eine glattwandige Beschaffenheit der Höhlen allein beweist natürlich gar nichts, da auch eine ulceröse Parenchymhöhle, wenn die Ulceration zum Stillstand gekommen ist, eine glatte Oberfläche besitzen kann. Dieser fehlt selbstverständlich der bei einfachen Bronchiectasien vorhandene Besatz von Flimmerepithel.

Liegen mehrere Höhlen nahe bei einander, so vereinigen sie sich allmählich und es kommt zur Bildung grösserer unregelmässiger buchtiger Hohlräume, an denen man durch die vorspringenden Septa noch die Zusammensetzung aus mehreren erkennt.

Nur ein Gebilde ist es, welches der Zerstörung einen grossen Widerstand entgegensetzt, nämlich die Aeste der Lungenarterie, die man oft als rundliche Stränge und noch wegsam mitten durch

solche Höhlen hindurchziehen oder als Leisten an der Wand vorspringen sieht. Zuweilen bildet sich bei diesen eine aneurysmatische Ausbuchtung der Wand nach der Höhle hin, welche Veränderung natürlich die Haltbarkeit der Wandung sehr beeinträchtigt und zu Ruptur und unstillbaren Blutungen führen kann. Es gehen aber endlich auch die durch die Höhlen ziehenden Gefässe, nachdem sie vorher thrombosirt oder durch Endarteriitis obliterirt waren, zu Grunde und man findet dann oft nur noch kleine Stummel derselben an der Wandung hervorstehen, die sich durch ihre Härte und ihre graue Farbe in der Regel markiren. Sobald man sie an der Wandung einer Höhle sieht, kann es keinem Zweifel mehr unterliegen, dass dieselbe, so wie sie jetzt vorliegt, durch Ulceration entstanden ist. — Die Wandungen der Höhlen zeigen je nach den Zuständen, in welchen sie sich befinden, ein verschiedenes Aussehen. Schreitet der Zerstörungsprocess weiter vorwärts, so erscheinen dieselben von gelben, käsigen, zerfallenden Massen gebildet, in denen man häufig Tuberkel finden kann oder es hängen auch in besonders acut verlaufenen Fällen kleinere und grössere käsig gewordene Lungenstücke, nur noch an einer kleineren Stelle festsitzend als abgestorbene, necrotische Massen in die Höhlen hinein; ist der Process zum Stillstand gekommen, so werden die Höhlen von derben fibrinösen Bindegewebsmassen umgeben, deren Oberfläche eine schieferige Färbung zeigt, manchmal aber auch mit Granulationen bedeckt ist. Es giebt sicherlich gänzlich ausgeheilte, nicht weiter sich vergrössernde, sondern allmählich einschrumpfende Cavernen, aber allerdings sind sie weit seltener als die anderen.

Wir haben damit nun alle jene Processe kennen gelernt, welche zur gewöhnlichen Zerstörung der Lunge, zur **Lungenschwindsucht** (Phthisis pulmonum) führen. Man würde sehr irren, wenn man glauben wollte, dass sich in jedem einzelnen Falle von Lungenschwindsucht nur ein einziger der beschriebenen Processe vorfinde, es sind vielmehr in den meisten Fällen mehrere, ja viele Processe gemeinsam vorhanden und es erhält dadurch das Bild etwas sehr wechselvolles; keine phthisische Lunge gleichet der anderen. Es können deshalb auch hier die einzelnen Bilder nicht weiter ausgeführt werden, mit Berücksichtigung des oben Gesagten wird man sich von der Natur jedes einzelnen Processes Rechenschaft geben und so auch das Ganze verstehen können. Es soll nur noch ein-

mal daran erinnert werden, dass zwar in sehr vielen Fällen auch zu anfänglich einfach entzündlichen Processen Tuberkelbildung sich hinzugesellt, dass also schliesslich die Zerstörung des Gewebes durch beide Momente bedingt ist, dass man aber die allgemeine Benennung wie überall nach dem vorwiegenden Processe wählt und also von entzündlicher, pneumonischer Phthisis redet, wenn die entzündlichen, käsig-pneumonischen Processe in den Vordergrund treten, von tuberkulöser Phthise, wenn sie gegenüber den tuberkulösen mehr zurücktreten.

Zum Schlusse ist noch zu erwähnen, dass auch die käsigen Massen, sowohl in den Bronchien als auch in Höhlen des Parenchyms zu einer Art Ausheilung gelangen können, indem sich Kalksalze in denselben ablagern und erst eine breiige, kreidige, allmählich eine immer festere und steinigere Masse entsteht, aus der endlich förmliche Lungensteine (Calculi pulmonales et bronchiales) hervorgehen können. Auf der anderen Seite kann sich aber auch zu der einfachen käsigen Zerstörung noch ein neues zerstörendes Element, eine Verjauchung hinzugesellen, wodurch natürlich der Zerfall des Lungengewebes sehr beschleunigt wird (Gangränöse Phthise). Die Cavernen enthalten dann nicht mehr eiterig käsige sondern schmutzig grünlich gelbe, necrotische Massen; die Wandungen sind fetzig, in jauchiger Auflösung.

h) **Geschwülste** der Lungen kommen als fortgeleitete (besonders von der Mamma aus) oder metastatische (bei Brustdrüsenkrebs, Magenkrebs, Oesophaguskrebs, bei Sarcom der Hals- etc. Drüsen etc.) nicht so selten vor, doch sind auch primäre Lungengeschwülste der verschiedensten Natur beobachtet worden. Es wird nach den bei früheren Gelegenheiten schon erwähnten Merkmalen nicht allzuschwierig sein, die einzelnen Arten von einander zu trennen, nur muss man sich hüten, dass man nicht die Alveolen des normalen Lungengewebes, welche an den Grenzen der Neubildung oft noch erhalten sind, für Krebsalveolen ansehe. Zusatz von dünner Kali- oder Natronlauge zu den mikroskopischen Präparaten wird vor solchem Irrthume schützen, da dann die elastischen Fasern in ihrer charakteristischen Anordnung deutlich hervortreten.

Nur einiger eigenthümlicher Erscheinungsformen der Geschwulstbildung an der Lunge ist besonders zu gedenken. Es haben nämlich erstens alle Carcinome die Neigung zu Zerfall und es können da-

durch Erweichungshöhlen gebildet werden, welche ähnlich wie die Käseherde mit einem Bronchus in Verbindung treten und sich auch untereinander vereinigen. So kann also eine ulceröse Zerstörung der Lunge bewirkt werden, die mit Recht den Namen der Phthisis carcinomatosa trägt. — Eine zweite Eigenthümlichkeit ist die Lymphangitis carcinomatosa, sarcomatosa etc. Aehnlich wie bei der oben geschilderten eiterigen Lymphangitis sowohl der Oberfläche (subpleurales Lymphgefässnetz) wie des Parenchyms (tiefe Lymphgefässe), sieht man aus Geschwulstmassen gebildete schmale Züge, die an den Knotenpunkten grössere Knötchen erkennen lassen. Sie sind besonders bei Mamma- und Magencarcinom, bei Lymphosarcom der Halsdrüsen etc. beobachtet worden. Eine genaue mikroskopische Untersuchung des Inhaltes wird Aufschluss über die Natur der Affection geben, wenngleich allerdings diese Untersuchung oft sehr schwierig ist.

i) Die gelegentlich vorkommenden **Echinococcen,** welche zuweilen zu Abscessbildung und Perforation führen, sollen nur erwähnt werden, da über ihre Erkennung schon beim Gehirne das Nöthige mitgetheilt worden ist.

β) Die Erkrankungen der grösseren Bronchien.

Obwohl auch die schon früher wegen ihres engen Zusammenhanges mit den Veränderungen des Parenchyms besprochenen Bronchialaffectionen, wie besonders die tuberkulöse Bronchitis, selbst in den grössten Bronchien vorkommen können, so sind doch diese im Allgemeinen häufiger der Sitz selbständiger Erkrankungen, welche deshalb hier noch kurz erwähnt werden sollen. Es sind dies besonders die entzündlichen (Bronchitis), sowohl die einfach catarrhalischen als die eiterigen Entzündungen (Bronchitis catarrhalis, B. purulenta). Die catarrhalische Form beruht in einer mit Schwellung und Röthung der Schleimhaut einhergehenden vermehrten Schleimsecretion, die eiterige in einer noch stärkeren Röthung und Schwellung verbunden mit grau- oder weissgelbem, schleimig eiterigem oder rein gelbem, eiterigem Secret, welches selbst grössere Bronchien fast ganz ausfüllen kann. Es fehlt in diesen Formen niemals eine Infiltration der Schleimhaut mit kleinen Zellen. Am bedenklichsten ist diese eiterige Entzündung, wenn sie die kleinsten Bronchien ergreift (Bronchitis capillaris), wie das bei

Kindern so häufig ist, weil dadurch dieselbe Wirkung hervorgebracht wird, wie durch Pneumonie. Da man diese kleinsten Bronchien nicht leicht mit der Scheere verfolgen kann, so muss man durch Druck an den Schnittflächen den Inhalt derselben zu erkennen suchen. In gewisser Entfernung von einander hervorquellende kleinste Eitertröpfchen zeigen die eiterige capilläre Bronchitis an. Der Verbindung dieser Entzündungsform mit lobulären Atelectasen ist schon früher Erwähnung gethan worden.

Die chronische catarrhalische Entzündung (Bronchitis chronica catarrhalis), wie sie neben Emphysem in der Regel gefunden wird und als Ursache vieler Bronchiectasien schon erwähnt wurde, führt zu einer beträchtlichen Verdickung der Schleimhaut, an der besonders die bekannten fibrös-elastischen Längs- und Querzüge auffällig stark hervortreten, vor allem an den Theilungsstellen, so dass dadurch hier oft förmliche Stenosen bewirkt werden können. Zwischen diesen stark vorspringenden Faserzügen erleidet die Bronchialwand zuweilen eine Ausbuchtung, so dass kleinste Divertikel gebildet werden.

Es wäre endlich noch jener Fälle zu gedenken, wo ohne fibrinöse Pneumonie eine fibrinöse Bronchitis besteht, die sich dann meistens an Kehlkopfcroup anschliesst. Man findet die grösseren Bronchien ausgekleidet mit oft 2 Mm. dicken, ziemlich derben, fibrinösen Pseudomembranen, welche für sich betrachtet Röhren bilden und als solche auch aus den Bronchien entfernt werden können. Am seltensten sind die Fälle, wo fibrinöse Bronchitis allein vorhanden ist und es sind gerade dies meist chronisch verlaufene Fälle.

Selbständige Geschwülste der Bronchien sind sehr selten; zuweilen gehen kleine Ecchondrosen von den Knorpelringen aus; bei reichlicher Metastasenbildung in der Lunge finden sich öfter auch Knötchen in der Bronchialschleimhaut.

γ) Die Veränderungen der Lungengefässe.

Den letzten wichtigen Bestandtheil des Lungenparenchyms bilden die Gefässe. Es ist schon einzelner Veränderungen derselben gedacht worden, so der Ectasie der Capillaren in Folge von Stauung bei Klappenfehlern des linken Herzens als Grundlage der braunen Induration, eine Ectasie, welche bis in die grössten Zweige und selbst den Stamm der Lungenarterie zu verfolgen ist; so der

fettigen Degeneration der Intima der Arterien, die sich durch das Auftreten unregelmässiger hellgelber Flecken oder selbst kleiner Substanzverluste an der inneren Oberfläche derselben documentirt, als prädisponirendes Moment für hämorrhagische Infarcte; so der, allerdings in der Regel nicht mehr nachweisbaren Embolien, als Ursache der embolischen Infarcte und metastatischen Abscesse; so der Aneurysmen, welche sich manchmal in Cavernen bilden und durch Ruptur den Verblutungstod herbeiführen können, so endlich der Endarteriitis der kleinen Arterien in der Nachbarschaft chronisch entzündlicher Herde, durch welche ein vollkommener Verschluss ihres Lumens bewirkt werden kann. Es wäre daher jetzt nur noch Einiges über die nicht zur Infarctbildung oder Abscessbildung Veranlassung gebenden Embolien besonders der grösseren Aeste zu erwähnen. Ist die Verstopfung nicht total gewesen, reitet z. B. der Embolus auf der vorspringenden Kante an der Theilungsstelle und reicht er nur eine Strecke weit in das Lumen der beiden Aeste hinein, so macht er, ohne grosse Störungen herbeizuführen, die bekannten Metamorphosen durch; er entfärbt sich von aussen nach innen zu immer mehr, wird dabei trockener, fester und kleiner, beginnt der Wandung zu adhäriren und hinterlässt schliesslich oft nur eine dünne, sehr fest sitzende, derbe bindegewebige Masse, die durch gebildetes Hämatoidin eine rothgelbe oder ockergelbe Farbe besitzen kann. Man kann durch Zerzupfen eines Stückchens sehr leicht das klumpige oder in schönen rhombischen Tafeln und Säulen krystallisirte Pigment isoliren. Verstopft aber der Embolus das Lumen der grösseren Gefässe ganz, so wird in der Regel das Leben nicht lange bestehen können; ist der Ast kleiner, so kann eine Gangrän des der arteriellen Blutzufuhr beraubten Lungenstückes eintreten, welche jedoch nicht eine direkte ist, sondern durch Gangränescenz des in Folge der Embolie entstandenen Infarctes herbeigeführt wird. Da die Emboli an dem Orte ihrer Entstehung schon verschiedene Veränderungen (Entfärbung) erlitten haben können, ehe sie in die Lunge kamen, so können sie natürlich hier von vornherein schon, ehe sie adhäriren, mehr oder weniger entfärbt sein.

Was die wichtige Frage nach dem Orte ihrer Bildung betrifft, so muss man zuerst immer auf das rechte Herz recurriren und hier eventuell noch einmal genau das Herzohr und die Recessus zwischen den Trabekeln durchsuchen. Ist hier die Ursache nicht

zu finden, so muss man weiter nach den Venen zurückgehen und da sind es denn ausser den Venen der unteren Extremitäten vorzugsweise diejenigen des kleinen Beckens, die periprostatischen und periuterinen sowie perivaginalen Venengeflechte, von denen aus Emboli in die Lungen gelangen. In frischen Fällen wird eine Uebereinstimmung in der Beschaffenheit der Emboli in der Lunge und der Thromben an dem Orte der vermutheten Entstehung jener diese Vermuthung ihres Zusammenhanges stützen.

Endlich sei auch noch jener nur durch das Mikroskop nachweisbaren, aus flüssigem Fett bestehenden Embolien (Fettembolien) gedacht, welche sich bei jeder ausgedehnten Knochenfractur, aber manchmal auch bei jauchiger Phlegmone im Fettgewebe etc. leicht in der Lunge auffinden lassen. Man braucht nur mit der Scheere ein kleines Stückchen Lunge, welches man vorher mit einer Pincette hochgehoben hat, abzuschneiden und in Wasser auszubreiten, um grössere oder kleinere Strecken der Capillaren und selbst grösserer Uebergangsgefässe mit der glänzenden, stark lichtbrechenden Fettmasse gefüllt zu sehen.

δ) Die Veränderungen der bronchialen Lymphdrüsen.

Die bronchialen Lymphdrüsen sind vielen pathologischen Veränderungen unterworfen, bald primären, bald secundären, zu Lungenaffectionen sich hinzugesellenden. Eine der häufigsten und selten fehlende ist die schwarze Pigmentirung, welche bald nur partiell bald total ist; manchmal so, dass der an den Schnittflächen ausgedrückte Saft wie Tinte aussieht. Im Grossen und Ganzen steht die Pigmentirung dieser Drüsen in Uebereinstimmung mit derjenigen des Lungenparenchyms, ist aber in der Regel relativ stärker.

Nächstdem betheiligen sich die Drüsen an fast allen entzündlichen Vorgängen in der Lunge durch Schwellung und oft Röthung; die Schnittflächen sind succulent, das Gewebe sehr weich; bei phthisischen Zuständen in der Lunge fehlen käsige Veränderungen in den Drüsen selten, die oft sehr deutlich an den isolirt stehenden oder die Ränder bildenden grauen Knötchen als tuberculöse erkannt werden können. Es kommen jedoch auch sehr viele Fälle vor, besonders bei Kindern, wo offenbar die käsigen (sogen. scrofulösen) Veränderungen in den Drüsen älter sind als

diejenigen in der Lunge, ja es können die letzteren ganz fehlen. Bei weitem am häufigsten an den Bronchialdrüsen finden sich dann auch jene schon bei der Lunge erwähnten, zu relativer Heilung führenden Incrustationsprocesse an den käsigen Massen, die erst zur Bildung kreideartiger, dann steinharter Kalkmassen führen, welche schliesslich an die Stellen ganzer Drüsen treten können und nur noch von der verdickten bindegewebigen Kapsel umgeben sind.

Sarcomatöse und carcinomatöse Veränderungen kommen ebenfalls vor. Jene sind in den meisten Fällen, diese immer secundär. Die bronchialen Drüsen gehören zu den Lieblingssitzen des Lymphosarcoms (Adenie).

9. Untersuchung der Rippenpleura und der hinteren Abschnitte der Rippen.

Für gewöhnlich wird man wohl kaum Veranlassung haben, die Costalpleura noch besonders zu untersuchen; in einzelnen Fällen wird ihre Untersuchung mit derjenigen der Lunge verbunden, nämlich dann, wenn man dieselbe zugleich mit den Lungen abgezogen hat. Dies muss, wie früher erwähnt wurde, geschehen, wenn ausgedehnte und feste Verwachsungen vorhanden sind; es geschieht mit Vortheil, wenn eine chronische fibrinöse oder eiterige Pleuritis besteht, weil man dann am besten die Ausdehnung des Pleurasackes, ihre Einwirkung auf die Lunge etc. bemessen kann. Es ist dann in der Regel, um ein vollständig übersichtliches Präparat zu erzielen, auch nöthig, die entsprechende Zwerchfellshälfte im Zusammenhang mit zu entfernen. Es geschieht dies am besten mit der Scheere, weil man damit am leichtesten Verletzungen der anliegenden Bauchorgane vermeidet.

Die an der Rippenpleura vorkommenden Veränderungen sind im Wesentlichen natürlich nicht von denjenigen der Lungenpleura verschieden, doch zeigen sie manche Eigenthümlichkeiten, die mit Veränderungen ihrer Nachbarorgane zusammenhängen, ebenso wie die Lungenpleura durch ihre Beziehungen zur Lunge Besonderheiten darbot. Ich erinnere hier an die schon früher erwähnte Eruption von Krebsknötchen bei Carcinoma mammae, welche wenigstens in der Regel zuerst an der Rippenpleura auftritt, ferner an die Entzündungen, Ulcerationen und Perforationen bei Caries, Fracturen

der Rippen, bei äusseren Verwundungen etc. Von Interesse ist oft die Localisation der Tuberkel auf der Rippenpleura. Bei ausgebreiteter Eruption stehen dieselben in den Zwischenrippenräumen oft dichtgedrängt, über den Rippen nur spärlicher; auch finden sich dort in der Regel die zusammenhängenden käsigen Massen, welche in manchen Fällen von chronischer Tuberkulose gebildet werden. Hier finden sich ferner schon normal grössere Mengen von Fett in der subserösen Schicht, welche öfter durch Hyperplasie zu schmalen, langen, intercostalen Lipomen sich umwandeln. Endlich will ich noch erwähnen, dass in alten pleuritischen Schwarten, besonders an der Costalpleura ausgedehnte Verkalkungen vorkommen können, welche platte, höckerige knochenharte Massen bilden, sogen. Pleuraknochen, und dass als angeborene Eigenthümlichkeit kleine, hirnsekorn- bis erbsengrosse Lymphdrüschen in der Costalpleura vorkommen, welche selbst pendulirend mit einem dünnen Stiele an der Oberfläche befestigt sein können.

Mit der Untersuchung der Costalpleura kann man sogleich diejenige der hinteren Rippenabschnitte verbinden, in Bezug auf welche das früher von den vorderen Theilen der Rippen Gesagte gilt.

10. Untersuchung der Halsorgane.

a. Sectionsmethode.

Ueber die Untersuchung der Halsorgane giebt das Regulativ (§ 20) für die Gerichtsärzte folgende Vorschriften, die auch für nicht gerichtliche Fälle Geltung haben.

„Die Untersuchung des Halses kann je nach der Eigenthümlichkeit des Falles vor oder nach der Oeffnung der Brust oder der Herausnahme der Lungen veranstaltet werden. Auch ist es den Obducenten anheimgegeben, die Untersuchung des Kehlkopfes und der Luftröhre von derjenigen der übrigen Theile zu trennen, wenn derselben eine besondere Wichtigkeit beizulegen ist, wie es z. B. bei Ertrunkenen oder Erhängten der Fall ist.“

„In der Regel empfiehlt es sich, zunächst die grossen Gefässe und die Nervenstämme zu untersuchen, nächstdem den Kehlkopf und die Luftröhre durch einen Schnitt von vorn her zu öffnen und den Inhalt derselben zu prüfen. Wo letzterer Betrachtung ein grösserer

Werth beizulegen ist, da ist dieselbe vor Herausnahme der Lungen anzustellen und dabei zugleich ein vorsichtiger Druck auf die Lungen auszuüben, um zu sehen, ob und welche Flüssigkeiten u. s. w. dabei in die Luftröhre aufsteigen."

Wo Verletzungen des Kehlkopfes oder der Luftröhre stattgefunden haben, oder wichtige Veränderungen derselben vermuthet werden, da ist jedesmal die Oeffnung der Luftwege erst nach der Herausnahme derselben vorzunehmen, die im Zusammenhang mit den übrigen Organen auf folgende Weise geschieht. Man sticht das Knorpelmesser am linken Kieferwinkel, immer dicht am Knochen bleibend, bis in die Mundhöhle hinein und schneidet dann in sägenden Zügen, immer genau dem Knochen folgend, nach dem Kinn und von da bis zu dem rechten Kieferwinkel. Besonders in der Nähe des Kinnes muss der Messergriff stark gesenkt werden, weil die Spitze sonst leicht in die Zungenmuskulatur geräth, statt den Genioglossus durchzuschneiden. Ist die Zunge von dem Unterkiefer allerseits abgetrennt, dann zieht man dieselbe unter dem Kieferbogen mit der linken Hand hervor, sticht mit dem Messer an der Grenze von hartem und weichem Gaumen in diesen ein und löst ihn nach rechts und links ab. Nachdem man darauf die hintere Pharynxwand möglichst weit oben durchtrennt, auch die Tonsillen seitlich umschnitten hat, löst man unter einem kräftigen Zuge an der Zunge den Pharynx und Oesophagus von der Wirbelsäule und tiefen Halsmuskulatur los. Am Eingange in die Brusthöhle müssen die Armgefässe durch einen besonderen von dem Sternalende der Clavicula nach aussen und hinten geführten Schnitt durchtrennt werden und man kann nun entweder vor dem Bogen der Aorta den Oesophagus und die Bronchien durchschneiden, um die Aorta später im Ganzen zu untersuchen, oder man löst diese mit dem Oesophagus zusammen bis zum Zwerchfell von der Wirbelsäule los und untersucht dann die auf diese Weise leicht zugänglichen Theile, ohne ihren Zusammenhang mit den zugehörigen Theilen in der Bauchhöhle zu stören. Diese Methode sollte man immer anwenden, wenn eine wichtigere Affection des Oesophagus vermuthet wird, wobei es oft (Vergiftungen, Krebs etc.) wünschenswerth ist, nicht nur den Oesophagus selbst, sondern auch seine Verbindung mit dem Magen intact zu erhalten.

In allen Fällen, wo es sich um Eruirung besonderer Beziehungen

zwischen Erkrankungen der tieferliegenden Organe des Halses und der Brusthöhle zu den oberflächlicheren (besonders Lunge und Herz) handelt oder doch handeln könnte, ist es vortheilhaft, sämmtliche Hals- und Brustorgane im Zusammenhange aus der Leiche zu entfernen und die weitere Zergliederung erst später vorzunehmen, nachdem die topographischen Verhältnisse nach allen Richtungen sicher gestellt sind.

b. Untersuchung der einzelnen Theile.

1. Untersuchung der grossen Gefässe und Nerven des Halses.

a) Abgesehen von den schon erwähnten gerichtsärztlich wichtigen Zerreissungen der Intima der Carotiden bei Erhenkten, sind an den grossen Halsgefässen bes. den Carotiden wegen ihrer Beziehungen zu den Circulationsverhältnissen im Gehirne, die Verengerungen resp. Verschliessungen des Lumens am wichtigsten. Erstere werden durch chronisch entzündliche Processe, besonders verkalkte Wucherungen der Intima (ähnlich den an den Herzklappen vorkommenden) bewirkt, letztere durch grosse Emboli, in welchen man manchmal die vergeblich gesuchte Ursache eines plötzlichen Todes finden wird. Von den Veränderungen an den Venen will ich nur an die Erweiterungen bei manchen Herzfehlern, Aneurysmen des Aortenbogens etc., sowie an die in dem oberen Theile der Jugularis interna bei entzündlicher Thrombose des Sinus transversus vorkommende Thrombophlebitis erinnern.

b) Unter den grossen Nervenstämmen ist der Sympathicus von allgemeinerem Interesse, besonders seine drei Halsganglien, von denen das mittlere häufig fehlt. Zur Untersuchung wählt man in der Regel das grösste und leicht auffindbare Ganglion cervicale supremum. Dasselbe liegt in der Gegend der Querfortsätze des 2. und 3. Halswirbels auf den tiefen Halsmuskeln hinter der Carotis interna und dem Nervus vagus, welche gute Anhaltspunkte bei der Aufsuchung geben.

Die meisten pathologischen Veränderungen, welche bisher hier gefunden wurden, bezogen sich auf solche, die von den Gefässen ausgingen: Hämorrhagien, in verschiedenen mit Delirien verlaufenden Krankheiten, bei Hitzschlag; varicöse Ectasie der Gefässe bei einseitiger Hyperhidrosis; ferner wurden beobachtet Verfettung

Remack'scher Nervenfasern bei hectischen Krankheiten und bei Pneumonien, die mit Delirien verliefen; stärkere Pigmentirung der Ganglienzellen bei allen cachectischen Krankheiten.

Auch am Nervus vagus werden Hämorrhagien beobachtet bei hämorrhagischen Pocken, bei Hitzschlag (Köster); secundäre Veränderungen, besonders atrophische, können durch Geschwülste etc. in der Nachbarschaft bewirkt werden. Da durch Druck von Geschwülsten, Aneurysmen etc. auf die Kehlkopfäste des Vagus häufig wichtige Störungen am Kehlkopfe (Lähmungen verschiedener Muskeln mit Verfettung derselben) hervorgerufen werden, so kann es von Interesse sein, die genannten Aeste in ihrem Verlaufe zu verfolgen. Es mag daher daran erinnert werden, dass der N. laryngeus superior an der Innenseite der Carotis interna von oben her zum Kehlkopfe gelangt und mit seinem inneren Aste in Begleitung der Art. laryngea die Membrana hyothyreoidea durchbohrt, während der andere sich in äusseren Muskeln verästelt. Der N. laryngeus inferior s. recurrens ist links länger als rechts, umschlingt rechts die Art. subclavia dextra, links den Arcus aortae und verläuft beiderseits zwischen Trachea und Oesophagus nach oben, um die inneren Kehlkopfmuskeln zu versorgen.

2. Untersuchung der Mundhöhle und des Pharynx.

Zur Untersuchung der Mundhöhle und des Pharynx wird der weiche Gaumen entweder an der Seite des Zäpfchens durchgeschnitten oder, wenn man auf den Zusammenhang der linken Tonsille mit ihrer äusseren Umgebung kein Gewicht legt, nach aussen von dieser abgetrennt durch einen Schnitt, welcher durch die seitliche Pharynxwand direkt in den Oesophagus hineingeht, den man an seiner linken (von dem Obducenten aus rechten) Seite sogleich mit aufschneiden kann. Man erhält auf diese Weise eine bessere Uebersicht über die Schleimhaut des weichen Gaumens und ihr Verhältniss zu den beiden Tonsillen. Die Tonsillen selbst werden der Länge nach eingeschnitten.

Sehr wechselnd ist die Färbung der Pharynx- und Gaumenschleimhaut; bald blass-grau, bald hellroth, bald dunkelblauroth (Cyanose bei Erstickungstod etc.). Mit den dunkelen Färbungen ist meistens auch eine geringere oder bedeutendere Schwellung der Schleimhaut verbunden, die jedoch auch ohne Fär-

bung vorkommen kann, wobei dann die Schleimhaut oft eine etwas gelbliche Farbe zeigt (Oedem). Sowohl Röthung wie Schwellung sind nach dem Tode in der Regel bedeutend geringer, als sie während des Lebens waren.

Als Reste in der Regel von syphilitischen (doch auch von lupösen) Geschwüren findet man Stenosen sowohl des Isthmus faucium als auch des Cavum pharyngo-nasale durch die Retraction ausgedehnter in der Schleimhaut sitzender Narben, die sich bekanntlich ja gerade bei Syphilis durch ihr grosses Retractionsvermögen auszeichnen. Solche Narben von geringerer Ausdehnung und strahliger Form sitzen am häufigsten an der Oberfläche der Tonsillen und beeinträchtigen auch deren Grösse mehr oder weniger.

Verwundungen der Zungenränder, den Zähnen entsprechend, kommen bei Krämpfen, besonders epileptischen vor und können, wenn sie an der Leiche gefunden werden, wichtige Anhaltspunkte für die Beurtheilung der dem Tode vorausgegangenen krankhaften Symptome gewähren.

Die wichtigsten Veränderungen der Pharynx- und Mundhöhlenschleimhaut sind die entzündlichen in ihren verschiedenen Formen.

Die einfache katarrhalische Angina und Pharyngitis zeichnet sich durch die dunkle Röthung und Schwellung der Schleimhaut und dicken, zähen, schleimigen Belag derselben aus und ist sehr häufig mit beträchtlicher Schwellung der Follikulargebilde verbunden. In höheren Graden der Entzündung ist der Schleim durch dicken graugelben Eiter vertreten. Bei der chronischen Form der katarrhalischen Entzündung bieten die Follikularschwellungen die hervorstechendsten Veränderungen (Pharyngitis granulosa). Die Tonsille betheiligt sich bei allen diesen Processen durch starke Schwellung und Ausfüllung ihrer Taschen mit einer weichen, gelblichen, eiterähnlichen Masse, die sich mikroskopisch aus abgestossenen Epithelien, Schleim und fettigem Detritus zusammengesetzt erweist. Bei der chronischen Entzündung ist sie von viel derberer Consistenz, häufig ganz oder partiell schieferig gefärbt und in den Taschen finden sich stinkende, gelbgraue, oft auch mehr oder weniger verkalkte Pfröpfe. In gleicher Weise wie die Tonsillen nehmen auch die Follikel des Zungengrundes an der Entzündung durch Schwellung Antheil.

eine trübe, etwas graugelbe Flüssigkeit die Maschenräume der Gewebe erfüllen, in der man unter dem Mikroskope schon eine grosse Zahl von Eiterkörperchen erkennt. In späteren Stadien wird die Flüssigkeit immer mehr gelb, immer trüber, kurzum immer mehr Eiter, der sich besonders in den Tonsillen zu Abscessen sammeln und nach aussen entleeren kann. Wenn die Affection ihren Hauptsitz an der hinteren Pharynxwand hat, so kann sich ein sogen. Retropharyngealabscess bilden. Diese Form der Entzündung ist meistens eine infectiöse, sie kommt besonders bei Milzbrand, Erysipel, Diphtherie etc. vor.

Es wäre jetzt noch der syphilitischen und tuberculösen Veränderungen zu gedenken. Die frischeren syphilitischen Affectionen, die sog. Plaques muqueuses wird man, wie leicht verständlich, bei den Sectionen seltener antreffen; sie zeigen den bekannten speckigen Grund der Chankergeschwüre. In der Regel findet man nur die Residuen solcher Geschwüre in Gestalt von Narben, von denen vorher schon erwähnt wurde, dass sie zu verschiedenen Verunstaltungen der Theile besonders Stenosen führen. Es soll hier noch auf die narbigen Veränderungen am Zungengrunde aufmerksam gemacht werden, die oft für die Stellung der Diagnose von Wichtigkeit sein können. Wenn man den Zungengrund auffallend abgeglättet, die Follikel verschwunden, die Schleimhaut verdickt und grauweiss gefärbt findet, so kann man, besonders wenn noch ähnliche narbige Veränderungen auch am Gaumen vorhanden sind, mit einiger Wahrscheinlichkeit auf früher bestandene Syphilis schliessen. Ausserdem kommen in der Muskulatur der Zunge auch noch grössere, gelbe Gummositäten resp. daraus hervorgegangene Narben in seltenen Fällen vor. Als Ausgang syphilitischer Affectionen der Knochen des harten Gaumens sind die Perforationen desselben zu erwähnen, die bald ganz klein, bald für einen Finger durchgängig oder noch grösser sind und deren Vorhandensein, wenn Wolfsrachen (Fissura palati) ausgeschlossen werden kann, fast mit Sicherheit auf Syphilis zu beziehen ist.

Die tuberculösen Veränderungen des Pharynx und der Mundhöhle sind im Allgemeinen seltener als die syphilitischen, doch kommen sowohl disseminirte graue Tuberkel als auch tuberculöse Ulcerationen vor, die sich durch ihre unregelmässigen, wie ausgefressenen Ränder und die in Grund und Rändern sitzenden, schon

käsig gewordenen oder noch frischen grauen Knötchen als solche ausweisen. Gerade diese Geschwüre sind zuweilen mit hypertrophischen Vorgängen in der Umgebung vergesellschaftet, so dass die Ränder derselben papillöse Wucherungen zeigen. Besondere Erwähnung verdient das gelegentliche Vorkommen von tuberculösen Geschwüren und disseminirter Tuberculose auf und in der Zunge (den Lymphgefässen folgend).

In dieselbe Gruppe der Geschwülste wie Gummata und Tuberkel gehören Lupus und Lepra, die in ähnlicher Form wie an der äusseren Haut auch an der Schleimhaut der Mundhöhle, des Gaumens etc. vorkommen. Besonders der Lupus kann durch ausgedehnte Narbenbildung zu grossen Verunstaltungen der Theile führen.

Cystengeschwülste kommen an verschiedenen Stellen vor; am bekanntesten ist die unter der Zunge in der Nähe des Frenulum sitzende Ranula, welche als eine Retentionsgeschwulst der Ausführungsgänge der Glandula submaxillaris zu betrachten ist. — Eine eigenthümliche Geschwulstbildung findet sich an der Zunge als Macroglossie, die im Wesentlichen als Lymphangiom angesehen werden kann. Wie diese beiden, so sind auch die Carcinome (Cancroide) der Zunge mehr Gegenstand chirurgischer Betrachtung. Die letzteren haben oft ihren Ursprung an Stellen, wo die Zunge an Zähnen anliegt, verbreiten sich aber nach hinten und vorn, oft in grosser Ausdehnung. Ausser diesen sind von bösartigen Geschwülsten noch die zuweilen vorkommenden weichen Carcinome der Tonsille zu bemerken.

In Betreff der am Gaumen und im Pharynx vorkommenden Soorbildung wird auf den Oesophagus verwiesen.

3. Untersuchung des Oesophagus.

Wenn der Oesophagus noch nicht nach der vorher angegebenen Methode eröffnet worden ist, so schneidet man ihn nun von seiner linken (von dem Obducenten aus betrachtet der rechten) Seite mit einer Scheere auf und schlägt ihn dann auseinander.

a. Allgemeine Verhältnisse.

Am Oesophagus kommen sowohl Vergrösserungen (Erweiterungen) wie Verkleinerungen (Verengerungen) vor. Die Erweiterungen sind totale oder partielle; erstere meist Folge von Steno-

sirung des Verdauungskanals in tieferen Theilen; häufig ist eine Hypertrophie der Wand, besonders der Muskularis damit verbunden. Manchmal wird bei der Section eine Erweiterung durch eine Lähmung der Muskulatur vorgetäuscht; der Mangel jeglicher Ursache und die Paralyse der Muskelhaut lässt Irrthümer vermeiden. Die partiellen Dilatationen finden sich oberhalb von Stenosen des Oesophagus selbst, seien diese durch Geschwülste oder durch Narben bedingt. Während die bis jetzt genannten Erweiterungen das Rohr in seiner ganzen Circumferenz betreffen, giebt es auch andere, welche Erweiterung kleinerer Theile darstellen, Divertikel, welche oft beträchtliche Grösse erreichen können und gewöhnlich zwischen Oesophagus und Wirbelsäule gelegen sind.

Die Verengerungen sind fast nur partiell und entweder wirkliche Stenosen (durch Narben oder Krebsgeschwülste), welche entweder der Bifurcationsstelle der Trachea oder dem Ringknorpel entsprechend sitzen, oder sind Verengerungen des Rohres ohne besondere Erkrankungen z. B. unterhalb beträchtlicher Stenosen.

Die Farbe der Schleimhaut ist in der grössten Mehrzahl der Fälle eine blassgraue oder, wenn sie mit icterischem Mageninhalt in Berührung war, graugelbe; selbst bei den stärksten Hyperämien des Pharynx schliesst die Röthe mit dem Anfange des Oesophagus meist scharf ab. Eine mehr weissliche Farbe wird durch stärkere Epithelabsonderung erzeugt, eine braune mit Erweichung verbundene ist im unteren Theile postmortal durch den Magensaft entstanden (braune Erweichung).

b. Die einzelnen Erkrankungen.

Entzündungen des Oesophagus sind nicht von grosser Bedeutung; die einfachen sind mit stärkerer Desquamation des Epithels verbunden. Fibrinöse und diphtherische Entzündungen sind selten, doch kommen sie zuweilen vor, besonders bei Scarlatina und Variola (hämorrhagica). Sie könnten leicht mit Soor (s. gleich) verwechselt werden.

Relativ häufig findet man Verletzungen des Oesophagus theils durch absichtlich oder unabsichtlich eingeführte feste Körper (auch Schlundsonde) theils durch ätzende flüssige Stoffe. In letzterer Beziehung sind die Vergiftungen besonders wichtig, welche allerdings im Oesophagus oft nur geringe Spuren hinterlassen, da

die Flüssigkeiten zu schnell hindurchpassiren. Die Schleimhaut ist bei geringer Affection durch Säuren grau oder gelblich gefärbt, hart, gerunzelt, durch Alkalien bräunlich, weich (von der postmortalen braunen [sauren] Erweichung durch die Reaction zu unterscheiden); in höheren Graden wird durch beide Stoffe die ganze Schleimhaut in eine braune oder schwarze Masse verwandelt. Ist der Tod nicht sofort eingetreten, so ist der verschorfte Theil oft durch eiterige Entzündung abgestossen worden und es haben sich Narben gebildet, die bald mehr bald weniger ausgedehnte und hochgradige Stenosen bewirken.

Von Geschwülsten kommen im Oesophagus zuweilen varicöse Erweiterungen von Venen besonders in den unteren Theilen (Venensteine), sehr selten Lipome, Myome, Fibrome vor; wichtig sind allein die Carcinome, welche in überwiegender Menge an der Kreuzungsstelle des Oesophagus mit dem linken Bronchus (mechanisches Moment) sitzen. Es sind sogenannte Cancroide (Hornkrebse), die in der Regel bald ulceriren und schliesslich zu Perforationen des Oesophagus in Trachea, Pleura, Pericardium etc. führen können. — Verbindungen zwischen Oesophagus und Trachea (Oesophago-tracheal-Fisteln) kommen auch angeboren vor.

Als parasitäre Affection kommt am Oesophagus der Soor (Mycosis oidica) vor, dessen Kenntniss besonders auch deswegen von Wichtigkeit ist, weil er gelegentlich leicht mit pseudomembranösen. Entzündungen, besonders fibrinösen verwechselt werden könnte. Der Soor, welcher auch schon am Pharynx vorkommt, ist besonders bei cachectischen Erwachsenen und Kindern (Päppelkindern) zu finden und besteht in einer weichen, weisslichen, leicht von der Oberfläche entfernbaren Haut, die sich makroskopisch oft nur durch ihre Weichheit von fibrinösen Pseudomembranen unterscheidet, mikroskopisch aber (an Zupfpräparaten) leicht ihre Zusammensetzung aus den oberflächlichen (verhornten) Epithellagen der Schleimhaut und aus zahlreichen feinen, gegliederten Pilzfäden (Oidium albicans), welche zahlreiche längliche Conidien abgeschnürt haben, erkennen lässt.

4. Untersuchung des Kehlkopfes und der Trachea.

Man belässt zur Eröffnung dieser Theile die Halsorgane in derselben Lage wie bei der Eröffnung des Oesophagus und schneidet,

nachdem man vorher einen Blick in das Innere des Kehlkopfes geworfen hat, um den Stand der Stimmbänder zu untersuchen, mit einer Scheere genau in der Mitte der hinteren (an der Trachea muskulösen) Wand auf, wobei man den linken Schnittrand des Oesophagus, um denselben zu schonen, mit dem Daumen der linken Hand kräftig nach der (vom Obducenten aus) linken Seite herüberzieht. Nun legt man die Organe auf die zusammengelegten vier Finger beider Hände und zieht mit beiden Daumen an den Hörnern des Schildknorpels den Kehlkopf auseinander. Auf diese Weise kann man dessen Inneres vollkommen überschauen, ohne mit den Fingern seine Schleimhaut berührt zu haben. Sollten die Knorpel verknöchert sein, so bleibt nichts anderes übrig als dieselben durch kräftiges Auseinanderbiegen zu zerbrechen.

Die Erkrankungen des Kehlkopfes und der Trachea stimmen im Grossen und Ganzen mit den bei der Mundhöhle und dem Pharynx besprochenen überein.

Von grösster Wichtigkeit besonders bei Kindern sind die ödematösen Schwellungen der Schleimhaut sowohl der Stimmbänder selbst wie der lig. aryepiglottica (Oedema glottidis). Man darf bei der Beurtheilung dieses Zustandes niemals vergessen, dass post mortem ödematöse Schwellungen sehr viel geringfügiger erscheinen, als sie es im Leben waren, ja dass oft kaum eine Spur davon noch zu sehen ist, wo vorher eine lebensgefährliche Schwellung vorhanden war. Einigermassen kann man sich nach dem Spannungsgrade der Schleimhaut richten; ist dieselbe nicht glatt, sondern in zahlreiche Runzeln gelegt, so kann man daraus schliessen, dass sie kurz vorher stärker ausgedehnt war und diese Ausdehnung kann nur durch Oedem bewirkt gewesen sein. Das Oedem ist fast immer entzündlicher Natur und bald secundär bei Erkrankungen des Larynx und Pharynx, bald primär, wenigstens in Bezug auf den Kehlkopf, denn auch dann ist es meist secundär, durch Fortleitung von erysipelatösen oder phlegmonösen Processen im Gesicht, entstanden.

In Bezug auf die Gestalt der Theile ist neben unwesentlichen durch Druck von aussen oder durch Verkalkung von Knorpelringen, durch Narben etc. bewirkten Gestaltsveränderungen der Trachea (oft säbelscheidenartig) als besonders wichtig die sogen. suffocatorische Stellung des Kehldeckels hervorzuheben.

Während derselbe für gewöhnlich eine ganz flache Wölbung zeigt, ist derselbe bei allen suffocatorischen Todesarten sehr stark, oft vollständig halbrinnenförmig gekrümmt.

Ebenfalls von grosser Wichtigkeit ist die Farbe resp. der Blutgehalt der oberen Respirationsorgane besonders für den Gerichtsarzt, dem die etwa vorhandene grüne oder grünbraune Färbung je nach der Intensität Aufschluss über die Zeit des Todes giebt, den die cyanotische Färbung auf den Tod durch Erstickung hinweist etc. Es ist aber auch hier dasselbe, was eben von dem Oedem gesagt wurde, zu beherzigen, nämlich dass die Färbung und Blutfüllung post mortem durchaus nicht immer eine genaue Vorstellung von den im Leben bestandenen Verhältnissen gewähren kann, so dass sehr häufig, besonders bei Kindern die geringfügigen bei der Obduction gefundenen Veränderungen der Kehlkopfsschleimhaut, besonders der Stimmbänder, durchaus keine ausreichende Erklärung für die heftigen im Leben beobachteten Symptome gewähren.

Während am Pharynx die reinen oberflächlichen fibrinösen Entzündungen seltener vorkommen als die mit Infiltration der Schleimhaut verbundenen diphtherischen, so ist es bei dem Kehlkopf und der Trachea umgekehrt. Röhrenförmige Ausgüsse des Kehlkopfinnern und der Trachea sind häufig genug, noch häufiger die Auflagerung kleiner fibrinöser Membranen auf verschiedenen Stellen der Schleimhautoberfläche. Die Dicke der Membranen variirt beträchtlich; an den dünneren derselben sieht man zuweilen schon mit blossem Auge eine netzförmige Beschaffenheit, die bei Vergrösserung noch viel deutlicher hervortritt. Diese eigenthümliche Anordnung der Membranen wird durch die Schleimdrüsen bedingt, indem einer jeden Masche der Ausführungsgang einer solchen Drüse entspricht, deren hervorquellender Schleim die Bildung einer Membran an dieser Stelle verhinderte.

Die fibrinösen Membranen setzen sich oft weit bis in die Bronchien hinein fort, ohne ihre Beschaffenheit zu ändern; in der Regel aber gehen sie, indem sie immer weicher, immer weniger zusammenhängend werden, allmählich in ein rein catarrhalisches schleimig-eiteriges Secret über. Nicht selten greift der Process bis in das Lungenparenchym hinein und es entsteht eine Pneumonie, aber nicht, wie man aus der fälschlichen Bezeichnung der croupösen

Pneumonie schliessen sollte, eine solche fibrinöse, sondern stets und ohne Ausnahme eine catarrhalische.

Wenn auch seltener, so kommen doch nicht ungewöhnlich, auch diphtherische Erkrankungen in Kehlkopf und Trachea vor, Man wird nicht nur am Kehldeckel, sondern auch tiefer im Kehlkopf und in der Trachea zuweilen Membranen finden, welche nur mit grosser Gewalt sich entfernen lassen und unter denen die Schleimhaut in eine graue necrotische Masse verwandelt erscheint. Am häufigsten sieht man in der Trachea diese diphtherischen Veränderungen in der Nähe von Tracheotomie-Wunden, deren häufige diphtherische Infection ja allgemein bekannt ist. Die bei vielen Infectionskrankheiten, besonders acuten Exanthemen vorkommenden Entzündungen des Larynx und der Trachea nehmen oft einen diphtherischen Charakter an. Besonders bei Variola kommen kleinere diphtherische Herde in der Trachea (meist über den Knorpelringen) vor, die oft fälschlich für Pockenpusteln gehalten worden sind. Gerade zu den diphtherischen Affectionen des Larynx und der Trachea, aber auch zu den auf den Pharynx beschränkten gesellen sich leicht, durch Einathmen kleiner Partikel der diphtherischen Massen entstandene Pneumonien, welche entsprechend dem Charakter des Entzündungsreizes ebenfalls sehr leicht einen malignen, necrotischen Charakter annehmen.

Das Vorkommen einer meist vom Pharynx fortgeleiteten phlegmonösen Entzündung am Kehlkopfeingang braucht nur erwähnt zu werden, da ihre Charaktere genau mit denjenigen derselben Affection des Pharynx übereinstimmen. Sie ist schon vorher als Ursache des Oedema glottidis erwähnt worden.

Chronische Entzündungen sind sehr häufig und geben je nach ihrem Grade und ihrer Dauer einen verschiedenen Befund. Ein den leichteren Graden zukommender Befund, ein solcher, der sich in der Regel auf ausgiebige Benutzung des Stimmorganes zurückführen lässt (Sänger, Ausrufer etc.) ist eine bläulichweisse Färbung und Verdickung der Stimmbänder, oft nur an ihrem hinteren Ansatz. Man kann leicht mit der Pincette ein ziemlich derbes Häutchen entfernen, welches fast allein die Verdickung und bläulichweisse Färbung bewirkte, da unter demselben die Schleimhaut ganz intact erscheint. Die mikroskopische Untersuchung zeigt dasselbe lediglich aus stark verhornten Epithelzellen zusammengesetzt;

es liegt also eine einfache Verdickung des Epithelüberzuges, eine Art Pachydermie vor. Weiterhin aber verdickt sich auch die Schleimhaut selbst, nicht nur der Stimmbänder sondern auch der Seitenwandung und nimmt eine weisslich graue Farbe und stärkere Resistenz an. Nach lange bestandenem Keuchhusten findet man zuweilen auch bei Kindern schon solche Veränderungen. Die Schleimdrüsen betheiligen sich an den chronischen Katarrhen sehr lebhaft, sie vergrössern sich sehr oft, ihre Ausführungsgänge erweitern sich und es können endlich vollständige cystenartige Bildungen aus ihnen hervorgehen.

Von der grössten Wichtigkeit und zugleich grössten Häufigkeit sind die verschiedenen geschwürigen Processe des Kehlkopfes. Sie finden sich hauptsächlich bei Lungenphthisis, bei Typhus und bei Syphilis. Die syphilitischen sitzen am häufigsten an den Rändern des Kehldeckels, den sie in grosser Ausdehnung zerstören können, doch kommen sie auch weiter unten im Kehlkopf, seltener in der Trachea vor. Sie zeichnen sich durch ihren gelben, speckigen Grund und ihre gewulsteten Ränder aus, an welchen öfters eine polypöse Wucherung der Schleimhaut sich zeigt. Die tuberculösen und typhösen Geschwüre haben ihren Lieblingssitz in der Nähe des hinteren Ansatzes der Stimmbänder, von wo aus sie beide gern weitere Veränderungen an den Knorpeln erzeugen. Die Typhusgeschwüre sind nach Rokitansky aus brandigem Zerfall hervorgegangen, von brandigen missfarbigen Rändern begrenzt; die tuberculösen zeigen immer unregelmässige, ausgefressene Ränder, die oft wie der Grund eine gelbliche Färbung besitzen. Die tuberculösen Geschwüre sind nicht auf die oben genannte Stelle beschränkt, sondern kommen von der inneren Fläche des Kehldeckels an bis in die Trachea hinein an jeder beliebigen Stelle vor. Sie sind oft, besonders am Kehldeckel so flach und wie auch die Umgebung so blass, dass man sie kaum sieht, andere Male ist auch in ihrer Umgebung, wie bei den syphilitischen erwähnt wurde, eine hyperplastische Wucherung der Schleimhaut vorhanden.

Zu den Geschwüren, besonders der Stimmbänder, gesellt sich sehr häufig eine eiterige Entzündung des Perichondriums vom Aryknorpel (Perichondritis arytaenoidea), die jedoch auch ohne Geschwüre z. B. bei der phlegmonösen Laryngitis vorkommt. Durch den gebildeten Eiter wird das Periost vom Knorpel abgehoben,

dieser dadurch seiner Ernährung ganz oder zum Theil beraubt und necrotisch. In der Regel bricht der Abscess bald nach dem Kehlkopf zu durch und man findet dann hier eine kleinere oder grössere Oeffnung, durch welche man in eine Höhle gelangt, in deren Grunde der necrotische Knorpel blossliegt. Bei längerer Dauer der Affection löst sich dann der ganze Aryknorpel oder ein Theil desselben los, wird oft entfernt, und man findet dann an seiner Stelle nur eine etwa kirschkerngrosse Höhle. Es setzt sich übrigens der Process mit allen Consequenzen auch zuweilen auf die cartilago cricoidea fort.

In der Trachea prävaliren die tuberculösen Geschwüre, welche bald als kleinste kaum erkennbare Lenticulärgeschwüre, bald als grosse zusammenhängende Ulcerationen auftreten. Auch kommt eine der Perichondritis arytaenoidea ähnliche Affection bei tiefgreifenden Geschwüren häufig hinzu, nämlich eine Perichondritis trachealis, welche wie dort zu meist partieller Necrose eines oder mehrerer Knorpelringe führt, die man dann als unbedeckte, weissliche Massen im Grunde der Geschwüre liegen oder an ihren Rändern vorstehen sieht.

Sowohl im Kehlkopf wie in der Trachea kommen neben tuberculösen Geschwüren oder auch (besonders in letzterer) ohne diese sogenannte miliare Tuberkel vor, die hier in der Regel von äusserster Kleinheit und ganz grau durchscheinend gefunden werden. Man kann jedoch leicht einer Täuschung unterliegen, indem genau dasselbe Bild wie bei Miliartuberculose dadurch hervorgebracht werden kann, dass bei Catarrh besonders der Schleimdrüsen beim Auseinanderbiegen der Organe durch den Druck auf die Schleimdrüsen an jedem Ausführungsgange ein kleines graues, grösstentheils aus abgestossenen Epithelzellen bestehendes Tröpfchen erscheint. Ueberstreichen mit dem Finger über die Oberfläche der Schleimhaut wird vor Verwechselung schützen.

Aehnlich wie beim Pharynx kommen auch in der Trachea und noch häufiger in dem Larynx vernarbte Geschwüre, Narben vor, welche in ihrer Mehrzahl, besonders wenn die Narbenzüge eine strahlige Gestalt haben, sehr dick sind, stark vorspringen und beträchtliche Verunstaltungen bewirkt haben, auf Syphilis zu beziehen sind.

Von Neoplasmen des Kehlkopfes haben Wichtigkeit die Po-

lypchen, welche sich auf den oder in der Nähe der Stimmbänder vorfinden, oft mehrfach gelappt sind und eine verschiedene Consistenz vom Gallertigweichen bis Fibrösen besitzen. Nächstdem sind noch die gelegentlich zu beobachtenden Carcinome zu erwähnen, deren Diagnose keine Schwierigkeiten machen kann. Die Trachea hat eine Besonderheit in erbsen- bis kirschgrossen mit dünnem Stiel an der äusseren Wand sitzenden cystischen Geschwülsten, die aus einer Dilatation von Schleimdrüsen hervorgegangen sind, wie man aus der an der Schleimhaut vorhandenen, oft für eine grössere Sonde durchgängigen Oeffnung erkennt. Kleine Ecchondrosen der Trachealknorpel kommen zuweilen multipel vor.

5. Untersuchung der Submaxillardrüsen.

Das Innere des Parenchyms der Submaxillar- (und Lingual-) Drüsen wird durch einen Längsschnitt der Untersuchung zugänglich gemacht. Diese Drüsen zeigen selten wichtige pathologische Veränderungen. Abgesehen von den Geschwülsten (auch Gummata), die zuweilen hier entstehen, ist die einzige relativ häufiger beobachtete Veränderung die interstitielle eiterige Entzündung (Adenitis apostematosa), wie sie als sog. metastatische bei acuten Infectionskrankheiten, z. B. Typhus, Sephthaemie etc. vorkommt. Sie ist einseitig oder doppelseitig. Die Drüsen erscheinen vergrössert und die einzelnen Drüsenläppchen durch breite graue (frisches Stadium) oder gelbe Streifen (späteres, eiteriges Stadium) von einander getrennt. Da das Drüsenparenchym in der Regel stark geröthet ist, so entsteht dadurch ein sehr charakteristisches buntes Bild. Im weiteren Fortschreiten bilden sich grössere Eiterherde auch um die Drüsen (Periadenitis apostematosa) und es kann schliesslich ein grösserer oder kleinerer Drüsenabschnitt gänzlich vereitern. In besonders heftigen Fällen von phlegmonöser Angina oder Diphtheria faucium kann durch Fortleitung eine ähnliche Affection der Submaxillardrüsen entstehen.

6. Untersuchung der Schilddrüse.

In jeden Lappen der Schilddrüse macht man einen längsgerichteten Eröffnungsschnitt. Ihre wichtigsten und häufigsten Erkrankungen sind die Vergrösserungen, die unter dem gemeinsamen Namen der Strumen begriffen werden und bald nur einen, bald

beide Lappen, häufig auch den als Processus pyramidalis bekannten mittleren Fortsatz und selbst manchmal diesen allein betreffen.

Wenn man die gelegentlich beobachteten Sarcome und Carcinome, die als Struma sarcomatosa und carcinomatosa bezeichnet werden, ausscheidet, so bleiben als Strumen im engeren Sinne Vergrösserungen übrig, welche bald von dem Drüsengewebe selbst, bald von dem interstitiellen, bald von den Gefässen ausgehen. Von dem eigentlichen Drüsenparenchym gehen aus die Struma parenchymatosa s. hyperplastica, welche in einer einfachen Hyperplasie der Drüsenbläschen beruht und welche man nach neuerer Nomenclatur vielleicht als Adenom bezeichnen würde. Sie charakterisirt sich makroskopisch durch die gleichmässig bräunlichrothe Farbe und etwas körnig erscheinende Schnittfläche. Häufig und überhaupt am häufigsten ist die Struma gelatinosa oder colloides, welche darin besteht, dass die Drüsenbläschen durch eine durchscheinende, meist etwas gelbliche oder bräunliche Masse ausgedehnt werden. Man sieht deshalb in geringeren Graden an der Schnittfläche stecknadelkopf- bis hirsekorngrosse, perlähnliche Colloidklümpchen vorspringen, während in höheren Graden kirschkerngrosse und grössere Colloidklumpen gefunden werden. Die Degeneration betrifft bald die gesammte Drüse, bald einzelne Theile derselben und es sind dann oft die letzteren durch eine förmliche Bindegewebskapsel von der Umgebung abgetrennt.

In engem Anschluss an diese Form steht eine andere, welche mit Bildung von Cysten verbunden ist (daher Str. cystica), die ebenfalls aus den Drüsenbläschen dadurch entstehen, dass eine weiche oder selbst ganz flüssige Masse dieselben ausfüllt. Diese Flüssigkeit hat häufig eine braunrothe Farbe in Folge von Hämorrhagien (Str. haemorrhag.).

Wesentlich von dem interstitiellen Gewebe gehen aus die als Str. fibrosa (Faserkropf) und Str. ossea bezeichneten Formen. Unter zunehmender Bildung eines fibrösen resp. knöchernen (verkalkten) Gewebes geht das eigentliche Parenchym zu Grunde und es bleibt nur eine derbe faserige oder gar knöcherne Masse übrig. Es kommen jedoch sämmtliche erwähnten Formen von Strumen in den verschiedensten Combinationen nebeneinander vor, so dass selten ein Kropf aussieht wie der andere.

Endlich sei auch noch der von den Gefässen ausgehende (Ge-

fäss-) Kropf erwähnt, der entweder auf Erweiterung der arteriellen Gefässe (Str. aneurysmatica) oder der venösen (Str. varicosa) beruht, welche letztere Form sehr häufig sich zu anderen hinzugesellt. Durch eine amyloide Degeneration der Arterien entsteht die Str. amyloidea, die ebenfalls in Form von eingekapselten Knoten vorkommen kann.

Es kommen zuweilen kleinere (bis kirschengrosse) Geschwülstchen von derselben Zusammensetzung wie die eigentlichen Strumen, sogen. Nebenstrumen vor, welche nach Virchow aus angeborenen versprengten Partikeln der Drüsensubstanz sich entwickeln; es müsste jedoch nach Cohnheims neuerlicher Beobachtung von angeblicher Metastasirung eines Kropfes die Frage, ob es sich dabei nicht doch zuweilen um veränderte Lymphdrüsen handelt, von neuem untersucht werden.

Wie in den meisten Drüsen kommen auch in der Schilddrüse gelegentlich Tuberkel vor, selten auch ähnliche eiterige interstitielle Entzündungen, wie sie vorher von den Speicheldrüsen beschrieben wurden.

7. Untersuchung der Lymphdrüsen des Halses.

Die pathologischen Veränderungen der Halslymphdrüsen stimmen im Wesentlichen mit denjenigen der bronchialen und mediastinalen überein und bedürfen deshalb keiner besonderen eingehenden Auseinandersetzung. Erwähnt sei nur, dass die linken supraclavicularen bei Carcin. ventriculi zuweilen mit inficirt werden. —

11. Untersuchung der tiefen Halsmuskulatur und der Halswirbelsäule.

Es erübrigt nun noch der tiefen Halsmuskulatur sowie der Halswirbelsäule einen Blick zu gönnen. Die wichtigsten der hier vorkommenden Veränderungen sind die durch Caries der Wirbelsäule erzeugten. Ein geringer Grad von cariöser Zerstörung wird sich oft kaum erkennen lassen, höhere Grade führen zu sogenannten Retropharyngealabscessen, die sich verschieden weit an der vorderen Fläche der Wirbelsäule nach unten und in die Muskulatur hinein erstrecken können.

12. Die sog. Athemprobe bei neugeborenen Kindern.

Da es nicht bloss in gerichtlichen Fällen von Interesse sein kann, zu untersuchen, ob ein neugeborenes Kind in oder nach der Geburt geathmet habe, so werden hier noch nach dem Regulativ (§ 24) die Veränderungen erwähnt, welche der oben auseinandergesetzte regelmässige Gang der Obduction durch die sog. Athemprobe erleidet.

Zuerst muss mit der Untersuchung der Brust- und Bauchhöhle (nicht mit der des Kopfes) begonnen werden. Nach Inspection der Bauchhöhle (besonders Stand des Zwerchfells) wird (also noch vor Oeffnung der Brusthöhle) die Luftröhre oberhalb des Brustbeins einfach unterbunden. Darauf wird in der gewöhnlichen Weise das Brustbein mit den Rippenknorpeln entfernt und die Inspection der Brustorgane sowie die Untersuchung des Herzens in situ vorgenommen. Nun wird der Kehlkopf und der Theil der Luftröhre oberhalb der Ligatur durch einen Längsschnitt eröffnet und sein etwaiger Inhalt, sowie die Beschaffenheit seiner Wandungen festgestellt. „Oberhalb der Ligatur ist dann die Luftröhre zu durchschneiden und in Verbindung mit den gesammten Brustorganen herauszunehmen. Nach Beseitigung der Thymusdrüse und des Herzens“ (deren innere Untersuchung jetzt vorgenommen wird) „ist die Lunge in einem geräumigen mit reinem kalten Wasser gefüllten Gefäss auf ihre Schwimmfähigkeit zu prüfen. Der untere Theil der Luftröhre und ihre Verzweigungen sind zu öffnen und namentlich in Bezug auf ihren Inhalt zu untersuchen. In beide Lungen sind Einschnitte zu machen, wobei auf etwa wahrzunehmendes knisterndes Geräusch, sowie auf Menge und Beschaffenheit des bei gelindem Druck auf diese Schnittflächen hervorquellenden Blutes zu achten ist. Die Lungen sind auch unterhalb des Wasserspiegels einzuschneiden, um zu beobachten, ob Luftbläschen aus den Schnittflächen emporsteigen. Beide Lungen sind zunächst in ihre einzelnen Lappen, sodann noch in einzelne Stückchen zu zerschneiden und alle insgesammt auf ihre Schwimmfähigkeit zu prüfen; der Schlund ist zu öffnen und sein Inhalt festzustellen. Endlich ist falls sich der Verdacht ergiebt, dass die Lunge wegen Anfüllung ihrer Räume mit krankhaften (Hepatisation) oder fremden (Kindsschleim, Kindspech) Stoffen Luft aufzunehmen nicht im Stande war, eine mikroskopische Untersuchung derselben vorzunehmen.“

b. Section der Bauchhöhle.

Die eigentliche Section der Organe der Bauchhöhle (die Inspection derselben s. p. 99) wird entsprechend dem früher aufgestellten Grundsatze, dass kein Theil entfernt werden soll, durch dessen Herausnahme die spätere Untersuchung anderer Theile beeinträchtigt wird, in den gewöhnlichen Fällen in folgender Reihenfolge vorgenommen: Nachdem das Peritoneum der vorderen Bauchwand untersucht worden ist, wird untersucht resp. herausgeschnitten 1) Netz, 2) Milz, 3) linke dann rechte Nebenniere und Niere, 4) Harnblase, 5) Geschlechtstheile (beim Mann Vorsteherdrüse und Samenbläschen, Hoden, Ruthe mit Harnröhre; beim Weibe Scheide, Uterus, Parametrien, Tuben, Ovarien), 6) Mastdarm, 7) Zwölffingerdarm und Magen, 8) Ligamentum hepatoduodenale (Ductus choledochus, Pfortader), 9) Gallenblase und Leber, 10) Bauchspeicheldrüse, 11) Gekröse, 12) Dünndarm und Dickdarm, 13) die grossen Blutgefässe vor der Wirbelsäule mit den retroperitonealen Lymphdrüsen.

Es ist selbstverständlich, dass nach Lage des besonderen Falles Abweichungen von dieser Reihenfolge vorgenommen werden können, ja oft vorgenommen werden müssen; man wird dann aber eben immer überlegen müssen, auf welche Weise die wichtigsten Veränderungen am besten untersucht werden können und eventuell von zwei Uebeln das kleinere wählen. Besonders in vielen Fällen von chronisch-adhäsiver Peritonitis, von krebsiger Synechie der Därme etc. wird es vortheilhaft sein, den gesammten Inhalt der Bauchhöhle auf einmal zu entfernen, weil man dann auch von hinten her seine Untersuchungen anstellen kann. Am häufigsten wird man noch in die Lage kommen, den Darm, besonders wenn er durch Gase oder flüssigen Inhalt stark ausgedehnt ist, sogleich bei Beginn der Section der Bauchhöhle von seinem Mesenterium loszutrennen, wenn man ihn auch nicht sofort eröffnet, denn derselbe ist oft für die genaue Untersuchung der äusseren Verhältnisse der Beckenorgane, der Nieren, Ureteren, retroperitonealen Lymphdrüsen etc. im höchsten Maasse störend.

1. Untersuchung des Peritoneums der vorderen Bauchwand.

Das Peritoneum der vorderen Bauchwand zeigt häufig Veränderungen entzündlicher Natur. Dieselben sind bald acute, die an der starken Röthung (zum grossen Theile Vascularisation), welche häufig einen hämorrhagischen Charakter hat, sowie an den mehr oder weniger reichlichen Auflagerungen von fibrinös-eiterigen Massen erkannt werden (Peritonitis fibrino-purulenta); bald sind es chronische, welche entweder bloss mit Verdickung der Membran einhergehen oder häufiger mit Verwachsungen zwischen dem parietalen und dem visceralen Peritoneum (Peritonitis chronica adhaesiva) verbunden sind. Diese Verwachsungen (und die Entzündung überhaupt) können allgemeine oder partielle sein. Sehr häufig zeigt das Peritoneum sowohl, wie die Adhäsionen eine fleckige schwärzliche Färbung, welche auch bei der nicht adhäsiven Entzündung vorkommt und von umgewandeltem Blutroth herrührt.

Eine besondere Form von chronischer Entzündung, welche man schon lange als partielle der Excavatio recto-uterina resp. recto-vesicalis kannte (s. da), ist in neuerer Zeit auch einigemal an dem Peritoneum der vorderen Bauchwand gefunden worden, eine Entzündung nämlich, welche ganz mit der als Pachymeningitis chron. int. haemorrhagica beschriebenen übereinstimmt und also als Peritonitis chron. haemorrhagica bezeichnet werden kann. Sie kann wie dort grosse Blutungen in die neugebildeten Pseudomembranen (Haematoma peritonei) zur Folge haben.

Wenn neben einer partiellen adhäsiven Peritonitis eine durch die Adhäsionen umgrenzte, eiterige oder gar jauchige Entzündung besteht, kann das Peritoneum ulceriren (Peritonitis ulcerosa) und die Entzündung sich in dem subperitonealen Gewebe weithin erstrecken. Am häufigsten gehen solche Perforationen zwar in der Nähe des Beckens vor sich, doch finden sie sich auch höher oben, z. B. von der Gallenblase oder dem Darme ausgehend.

Sehr häufig ist die Tuberkulose des Bauchfells, die bald eine reine sog. disseminirte Miliartuberkulose, häufiger mit Entzündung verbunden ist (tuberculöse Entzündung), entweder mit frischer, welche dann, wie schon bei der Betrachtung des ab-

normen Inhaltes der Bauchhöhle erwähnt wurde, meistens eine hämorrhagische ist, oder mit chronischer, adhäsiver, wo dann die Tuberkel auch in grosser Menge in den Adhäsionen sitzen.

Aehnlich wie die Tuberkulose treten auch gelegentlich andere Geschwülste, besonders Carcinome auf, also bald als disseminirte Carcinose, bald als carcinomatöse Entzündung. Von dem subperitonealen Gewebe gehen zuweilen Geschwülste aus (Lipome, Sarcome), welche sich in die Bauchhöhle vorwölben und selbst beträchtliche Grösse erreichen können. Während des Lebens können diese leicht mit Ovarialgeschwülsten verwechselt werden.

2. Untersuchung des Netzes.

Lage und Farbe (Blutgehalt) des Netzes sind schon bei der Inspection der Bauchhöhle berücksichtigt worden, es sind also jetzt nur noch die besonderen Veränderungen nachzusehen. Das Netz, welches normaler Weise eine reichliche Menge Fett enthält, welches in sehr charakteristischer Weise in Form kleinerer und grösserer Träubchen längs der kleineren und grösseren Blutgefässe angeordnet ist, nimmt an allen atrophischen Zuständen des Gesammtkörpers Theil und zwar vorzugsweise durch Atrophie des Fettgewebes, welches fast gänzlich verschwinden kann. Es giebt aber auch eine Atrophie der Bindegewebsbalken selbst, wobei sie sich oft so verdünnen, dass kleinere oder grössere abnorme Lücken im Netz entstehen. Eine Verdickung der Bindegewebsbalken wird durch chronisch entzündliche Processe (Omentitis chronica fibrosa) hervorgerufen, welche oft nur partiell sind und dann zu narbenartig schrumpfenden partiellen weisslichen Verdickungen (Oment. fibr. retrahens) oder zu strangförmigen Adhäsionen (Oment. adhaesiva) einzelner Theile des Netzes untereinander oder mit benachbarten Theilen führen können. Durch diese Adhäsionen werden Ringe gebildet, in welche Darmschlingen hineingerathen und eingeklemmt werden können. Sind die chronisch entzündlichen Processe über grössere Strecken verbreitet, so zieht sich, wenn keine Adhäsionen mit anderen Theilen entstanden sind, das gesammte Netz oft zu einem dicken, derben, grauweissen, fibrösen, vor dem Colon gelegenen Strange zusammen. Bei der eiterigen Entzündung erscheint das Netz intensiv geröthet, opak, mit eiterig fibrinösen

Massen bedeckt. Es nimmt ferner an den tuberculösen und carcinomatösen Entzündungen des Peritoneums in hervorragender Weise Antheil und ist gerade in diesen Fällen oft in einen dicken brettharten Strang (durch Retraction) verwandelt. Auf Durchschnitten lässt sich dann oft erkennen, dass die grösste Menge der Tuberkel oder Carcinomknötchen auf der Oberfläche sitzt, während in der Mitte das gelbe Fett zu Tage kommt. Uebrigens kommen sowohl die Tuberkel wie Carcinome und andere Geschwulstarten auch ohne Entzündung im Omentum vor und besonders für die Tuberkel ist bei allgemeiner Miliartuberkulose das Omentum ein Lieblingssitz. Es ist jedoch nicht immer leicht die Tuberkelknötchen von kleinsten Fettträubchen zu unterscheiden, zumal wenn diese atrophisch sind und dadurch ihre gelbe Farbe in eine mehr graue übergegangen ist. Bei der Differenzialdiagnose kann schon etwas der Sitz der Gebilde leiten, da, wie schon oben gesagt, die Fettträubchen stets zu den Seiten der Gefässe sitzen, während die Tuberkel ganz unabhängig von diesen mitten in dem bindegewebigen Maschenwerk sitzen können. Ferner sind die Tuberkel stets rund und meist deutlich kugelig, während die Fettträubchen länglich und platt zu sein pflegen; endlich sind die kleinsten Tuberkel, obgleich auch sie durchscheinend sind, doch niemals so durchsichtig wie die Fettträubchen. Sobald die Tuberkel miliar geworden sind, kann ein Irrthum nicht mehr stattfinden.

Gelegentlich werden am Omentum kleine Lipome gefunden und eine oder selbst mehrere Echinococcusblasen.

Das Netz ist ganz vorzüglich geeignet, um die an ihm ablaufenden pathologischen Veränderungen schnell (frisch) mikroskopisch zu untersuchen, da es genügt, ein kleines, möglichst fettloses Stückchen desselben in Wasser oder nach vorheriger Färbung mit Haematoxylin, Anilin etc. in Glycerin oder Kali acet. auszubreiten, um die schönsten Präparate zu erhalten. So kann man sich z. B. hier sehr schnell und gut von dem Vorhandensein (auch in den Gefässen) gelbbrauner rhombischer und nadelförmiger Krystalle bei todtfaulgeborenen Früchten, sowie bei icterischen Neugeborenen überzeugen; so kann man bei acuten Entzündungen eine Anhäufung von sehr lebhaft sich färbenden Granulationszellen besonders in den grösseren Balken um die Gefässe herum sehr leicht constatiren. In gleicher Weise erhält man die

schönsten Präparate von kleinen Tuberkeln, Carcinomen oder sonstigen Geschwulstknötchen bei der disseminirten Form der betreffenden Erkrankung.

Die Erkennung der Geschwülste wird nach früheren Angaben leicht sein; nur in Bezug auf die Tuberkel sei erwähnt, dass Riesenzellen innerhalb derselben bald fehlen, bald vorhanden sind und dass in der Regel nicht ein so deutliches Reticulum wie an anderen Orten gefunden wird, sondern dass besonders bei den kleinsten Knötchen die durch die ziemlich grossen Zellen auseinandergedrängten Fasern des Netzgewebes die Grundlage des Tuberkels bilden. Wenn bei der makroskopischen Betrachtung darauf hingewiesen wurde, dass die Tuberkel abseits von den Gefässen sitzen können, so soll damit doch nicht gesagt sein, dass sie nicht auch neben Gefässen sich bilden können, da man gerade bei der mikroskopischen Untersuchung sich sehr leicht überzeugen kann, dass die Fettzellen unter Verlust ihres Fettes in Wucherung gerathen und dass an Stelle vieler Fettträubchen Tuberkel entstanden sind.

Noch eine andere, für die allgemeine pathologische Histologie sehr wichtige Beobachtung kann man leicht bei Tuberkelbildung in dem Netz, aber auch bei rein entzündlichen Affectionen machen, nämlich dass die Endothelzellen, welche bekanntlich alle Bälkchen des Netzes umkleiden, dicker werden und körniges Protoplasma enthalten, dass ihre Kerne sich vermehren, so dass schliesslich grosse vielkernige Riesenzellen daraus hervorgehen. Ob diese sich zu Tuberkeln weiter entwickeln können, scheint mir zweifelhaft und kann jedenfalls nicht so ohne weiteres erkannt werden. Bei den entzündlichen Processen habe ich eine Entwickelung von Eiterkörperchen aus den gewucherten Endothelzellen nicht finden können, vielmehr scheinen mir die stets auftretenden zahlreichen Fetttröpfchen darauf hinzudeuten, dass sie durch fettige Degeneration zu Grunde gehen.

3. Untersuchung der Milz.

Nachdem man das Netz am Colon transversum abgeschnitten hat, schreitet man zur Herausnahme der Milz, zu deren Aufsuchen man mit der linken Hand dem Magen folgt, hinter dessen Fundus sie liegt, durch leicht trennbares Gewebe mit demselben verbunden.

Man fasst sie in die volle Hand und zieht sie nach vorn, um die Gefässe an dem Hilus zu durchschneiden, wobei man auf deren Blutgehalt und sonstige Beschaffenheit (Verkalkung, aneurysmatische Erweiterungen etc.) zu achten hat. Ist, was häufig genug vorkommt, die Milz durch feste Adhäsionen mit dem Zwerchfell verwachsen, so muss man dieselben sehr vorsichtig zu lösen suchen, da sonst leicht die Kapsel der Milz sich ablöst und zurückbleibt. In dem lig. gastrolienale finden sich nicht selten eine oder mehrere rundliche erbsen- bis kirschgrosse Nebenmilzen (lien succenturiatus, accessorius), welche meistens dieselben pathologischen Veränderungen wie die Hauptmilz zeigen.

a) Aeussere Untersuchung.

1. Allgemeine Verhältnisse.

a) Die Lage der Milz kann natürlich secundär durch Geschwülste etc. verändert werden, aber es kommt auch (sehr selten) eine primäre Lageveränderung vor (Wandermilz), wobei die Milz nach unten zu herabgerückt ist. Ihre Gefässe zeigen in diesen Fällen normalen Ursprung resp. Einmündung sind aber ebenso wie die Milzbänder sehr stark verlängert, zuweilen um ihre Axe gedreht, obliterirt etc. Von dem möglichen Eintritte der Milz in die linke Pleurahöhle bei Hernia diaphragmatica ist schon früher die Rede gewesen.

b) Die Grössenverhältnisse der Milz sind oft von höchster Wichtigkeit und grösstem Interesse und sollten deshalb stets genau bestimmt werden. Die Länge beträgt bei normalen erwachsenen Menschen und bei einem ungefähren Gewicht von 250 Gr. im Mittel 11—13 Cmtr., die Breite 8—9 Cmtr., die Dicke 4—5 Cmtr.

Um bei der Ausmessung durch Verschiebung des weichen Organes keine Fehler zu begehen, verfährt man auf folgende Weise. Man legt die Milz auf ein Brettchen (oder den Tisch), stellt an das eine Ende des zu messenden Durchmessers senkrecht ein Skalpell, legt an dieses den horizontal in der Richtung des Durchmessers gehaltenen Massstab an und liest nun am anderen Ende direkt die Länge ab. Um die Dicke zu bestimmen kann man entweder ein Skalpell an der dicksten Stelle einstossen und mit dem Finger die Stelle markiren, bis zu welcher es in das Parenchym eindrang,

oder man setzt in ähnlicher Weise, wie vorher das Skalpell so nun den Massstab an die Seite und bezeichnet durch das horizontal über die dickste Stelle der Milz gelegte Skalpell direkt die Dicke derselben. Diese Methode sollte bei allen Organen, wo es auf genaue Messung ankommt, angewandt werden.

Die Milz kann abnormer Weise verkleinert oder vergrössert sein; ersteres ist relativ seltener als letzteres. Da die Verkleinerung in der Regel auf einer Atrophie der Pulpa beruht, so ist die verkleinerte Milz zugleich derb, zäh, sehr häufig auch mit verdickter Kapsel versehen. Man findet sie bei alten Leuten und bei solchen Individuen, welche unter allgemeiner Atrophie zu Grunde gegangen sind. Die Vergrösserungen können das normale Mass um das doppelte, das drei- bis vierfache und noch mehr überschreiten. Sie finden sich zunächst im Gegensatze z. B. von Phosphorvergiftung, wobei nie Milzschwellung vorkommt, bei allen acuten Infectionskrankheiten (Ileotyphus, exanthemat. T., Recurrens, Pyaemie etc.) als frische weiche Schwellungen mit dünner gespannter Kapsel; ferner als chronischer und festerer Tumor (Fieberkuchen) bei Intermittens, ebenso bei Leukaemie und Lymphosarcom; nicht unbeträchtliche Vergrösserungen verbunden mit teigiger Consistenz bedingt die Amyloidentartung, geringere, in der Regel derbe Anschwellungen, die Stauung des Blutes bei Leber-, Lungen- und Herzkrankheiten. Als seltenere Ursache für Vergrösserung der Milz sind Geschwülste und Echinococcen zu nennen.

c) Die Gestalt der Milz zeigt manche, aber im Ganzen doch nur unerhebliche Abweichungen. Als angeborene Anomalie kommen zahlreichere und tiefere Einschnitte an dem vorderen schon normal gekerbten Rande vor. Am häufigsten wird die Gestalt verändert durch Herderkrankungen (Infarcte, Geschwülste, Echinococcen), welche meist Hervorragungen an der Oberfläche bedingen; andererseits entstehen zuweilen Einziehungen, ja vollständige Abschnürungen einzelner Theile (Lappung) in Folge von Narben, die selbst wieder verschiedene Ursachen (verheilte Infarcte, Syphilis, Traumen) haben können.

d) Die Farbe der Oberfläche ist zum grössten Theile abhängig von der Dicke der Kapsel; je dicker diese, desto weniger scheint das Parenchym durch, desto weisser oder grauer die Färbung. Bei dünner Kapsel lässt die Farbe des durchscheinenden Parenchyms

einen Schluss auf seinen Blutgehalt zu. Wichtiger als die Färbung der Oberfläche im Ganzen sind besondere Färbungen einzelner Herde, die über den Charakter derselben oft schon Aufschluss geben können. Die hämorrhagischen Infarcte z. B. erscheinen, wenn sie noch frisch sind, als dunkel blauschwarze Herde, wenn sie älter werden (sog. Fibrinkeile) nimmt das Centrum eine immer mehr gelbliche Färbung an, während an der Peripherie sich ein schmaler dunkelrother Hof präsentirt.

e) Die Consistenz der Milz wechselt sehr vom fast Breiweichen bis fast Fibrösen. Sie hängt einmal ab von dem Zustande des Parenchyms, zweitens aber von demjenigen der Kapsel. Ist diese prall gespannt (acute Schwellungen), so wird die Consistenz eine festere sein, als wenn die Kapsel schlaff ist, z. B. bei Abschwellung vorher vergrösserter Milzen; auch die Dicke der Kapsel wird oft von grossem Einflusse auf die Consistenz des Organes sein. Andererseits bedingt der Zustand des Parenchyms Verschiedenheiten der Consistenz im Ganzen in der Weise, dass alte, chronische Schwellungen (Intermittens, Stauungsmilz) fester sind, acute (Typhus etc.) dagegen weicher.

2. Untersuchung der Milzkapsel.

Wenn ich nun zur Betrachtung der Einzelheiten übergehe, so ist die Kapsel anlangend zu bemerken, dass dieselbe glatt, dünn und durchscheinend sein soll. Es sind jedoch Verdickungen derselben ein sehr häufiger Befund und zwar sowohl partielle wie allgemeine (Periplenitis chronica fibrosa). Dieselben können einen beträchtlichen Grad erreichen (mehrere Millimeter) und sind dann mit einer sehr starken Sklerose des Gewebes verbunden, so dass knorpelharte, homogene, weissliche Massen gebildet werden (Perisplenitis cartilaginea), die allerdings in der Regel nur einen Theil des Organes bedecken. Durch Verkalkung solcher verdickter Stellen entstehen förmliche Kalkplatten. Sehr häufig sind Verdickungen geringeren Grades, die in Form von Knötchen oder netzförmigen Zügen auftreten. Die Unregelmässigkeit der Knötchen und ihr, auch bei den kleinsten, trübes graues Aussehen lässt sie von Tuberkeln, die hier wie an allen serösen Häuten ebenfalls vorkommen, unschwer unterscheiden. Zuweilen finden sich statt der Knötchen kleine zottige Wucherungen, die sich manchmal auf früher

bestandene und zerrissene Adhäsionen zurückführen lassen. Solche Adhäsionen in grösserer oder geringerer Ausdehnung (Perisplenitis chronica adhaesiva), bald in Form kurzer derber Verwachsungen, bald in Form langer dünner Bindegewebsfäden, kommen, wie schon früher erwähnt, besonders mit dem Zwerchfell häufiger vor. Eiterige Entzündungen (Perisplenitis purulenta) finden sich hier wie am übrigen Bauchfell bald als Theilerscheinung allgemeiner Peritonitis, bald local, durch Milzaffectionen hervorgerufen. Besondere Veränderungen der Kapsel über Herderkrankungen der Milz z. B. Erweichung und Necrose über erweichten Infarcten oder Abscessen bedürfen keiner weiteren Besprechung; sie geben zuweilen Veranlassung zu Rupturen, die jedoch auch ohne Kapselveränderungen durch Traumen oder seltener durch übermässige acute Schwellungen entstehen können. —

b) Innere Untersuchung.

Die Untersuchung des Milzparenchyms geschieht auf einem grossen in der Längsrichtung geführten und bis zum Hilus fortgesetzten Hauptschnitte, zu dem nöthigenfalls noch beliebig viele kleine hinzukommen können.

1. Allgemeine Verhältnisse.

Hier ist von der grössten Wichtigkeit der Blutgehalt, welcher von den Gerichtsärzten stets beschrieben werden muss. Derselbe wird einmal bestimmt aus der Menge des auf der Schnittfläche aus den grösseren Gefässen austretenden Blutes, dann aus der Farbe des Parenchyms, welche ja in der Milz wegen der eigenthümlichen Kreislaufsverhältnisse mehr wie bei jedem anderen Organe von der Blutmenge abhängig ist. Die normale Färbung der Milz ist ein dunkeles Roth, bei Kindern dunkler und mehr bläulich als bei Erwachsenen. Von da kommen nun alle möglichen Variationen in aufsteigender wie absteigender Richtung vor: vom hellen Grauroth und Hellbräunlichroth bis Schwarzroth.

Neben den von der Blutmenge abhängigen Färbungen finden sich auch solche, welche durch besondere Farbstoffe hervorgebracht werden. Dahin gehören die bräunlichen Töne, die durch Hämatoidin, die gelblichen, die durch Icterus (Bilirubin bei Neugeborenen)

und endlich die schieferigen, welche durch eine schwarze Modification des Blutfarbstoffes (Intermittens) erzeugt werden. Endlich kann durch gewisse pathologische Veränderungen, so besonders durch die Hyperplasie des faserigen Grundgewebes bei chronischen Schwellungen (Intermittens, Leukämie) eine fast graue Farbe bedingt sein.

Bei der Beurtheilung der Veränderungen des Parenchyms hat man stets seine 3 Bestandtheile, die Pulpa, die Follikel und die Septa (Trabekel) auseinanderzuhalten, weil alle für sich besondere Veränderungen darbieten können. Es giebt von allen Dreien Vergrösserungen, eine pulpöse Hyperplasie, eine folliculäre und eine bindegewebige, die natürlich sich gegenseitig nicht ausschliessen, sondern mit einander vereinigt vorkommen können. Die Follikel sind in der Regel mohnkorn- bis höchstens stecknadelkopfgross, die Trabekel, da wo sie von der Kapsel oder den grösseren Gefässen ausgehen etwas dicker, grösstentheils aber soeben als feine graue Linien zu sehen. Eine allgemeine Hyperplasie des Balkenwerkes ist vorzugsweise bei Stauungszuständen zu beobachten, eine partielle der oberflächlichen Lagen bei chronischer Perisplenitis. Die Follikel zeigen sowohl an Grösse wie an Zahl viele individuelle Verschiedenheiten und stimmen in ihren Vergrösserungen oft mit anderen lymphoiden Apparaten überein. Bei den acuten Schwellungen der Pulpa ist die Schnittfläche nicht glatt, sondern die Pulpa quillt überall hervor und legt sich über die Follikel und Septa herüber, so dass diese mehr oder weniger verdeckt werden. Die Unebenheit der Schnittfläche zeigt aber auch dann noch eine gewisse Regelmässigkeit, indem man einzelne halberbsengrosse Höcker unterscheiden kann, von denen jeder dem Verbreitungsbezirk eines Penicillus arteriarum entspricht. Der wichtigste von den drei Bestandtheilen ist ohne Zweifel die Pulpa, da die hauptsächlichsten der gewöhnlich sogenannten Milztumoren (Hyperplasiae lienis) auf Vergrösserung der Pulpa beruhen. Wenn auch bei den frischen Schwellungen, wie aus der meist dunkelrothen Farbe hervorgeht, eine Anhäufung von Blut eine grosse Rolle spielen mag, so sind dieselben doch im Wesentlichen bedingt durch eine wirkliche Hyperplasie, also eine Vermehrung der zelligen Elemente, wie man sich leicht an Zupfpräparaten überzeugen kann. Es sind vorzugsweise die eigentlichen Milzzellen (grössere mit einem deut-

lichen runden Kern versehene Gebilde) vermehrt, von denen viele durch Vermehrung der Kerne zu grossen vielkernigen Zellen (besonders in Typhusmilzen) herangewachsen sind. Gleichfalls oft in sehr reichlicher Menge vorhanden sind auch jene sogenannten blutkörperchenhaltigen Zellen, die ja auch schon in normalen, besonders jugendlichen Milzen in geringer Menge gefunden werden, bei Hyperplasien (besonders Typhus) aber oft in enormen Mengen auftreten. Um die histologischen Befunde bei acuten Hyperplasien zu vervollständigen, seien dann noch die im Milzvenenblute leicht aufzufindenden besonders bei Recurrens reichlich vorhandenen Fettkörnchenzellen und verfetteten Endothelzellen der cavernösen Milzvenen erwähnt. In den hyperplastischen Milzen bei parasitären Infectionskrankheiten (am leichtesten bei Milzbrand) lassen sich grosse Massen von Parasiten auffinden.

Bei den chronischen Hyperplasien der Pulpa tritt statt der runden Zellen ein mehr faseriges Gewebe auf, in welchem die Structur der Pulpa gänzlich zu Grunde geht. Hier ist aber die Grenze zwischen Hyperplasie und Entzündung nicht scharf zu ziehen. In den chronischen Milztumoren fehlen fast niemals zahlreiche Pigmentkörnchen enthaltende Zellen.

Die Atrophie kann ebenfalls alle Theile betreffen, doch ist in der Regel diejenige der Pulpa am häufigsten und grössten. Häufig treten durch diese Pulpaatrophie die Septa deutlicher und stärker hervor, als dies bei normalen Milzen der Fall ist und man könnte dann leicht geneigt sein, eine Hyperplasie derselben anzunehmen, die freilich auch neben einer Atrophie der Pulpa und Follikel vorkommt. Die atrophische Pulpa hat in der Regel ein braunrothes, oft rostfarbenes Aussehen und enthält stets braunrothe Pigmentkörnchen in Zellen eingeschlossen.

2. Die einzelnen Erkrankungen.

a) Von den Erkrankungen ist eine der häufigsten und charakteristischsten die **amyloide Degeneration**. Dieselbe tritt in zwei charakteristischen Formen auf, die sich makroskopisch leicht von einander unterscheiden lassen. Beiden Formen gemeinsam ist eine Vergrösserung des Organes von wechselnder Stärke und eine ganz eigenthümliche Veränderung der Consistenz. Die amyloiden Milzen sind derb und dabei unelastisch, so dass jeder Fingerdruck in

seiner ganzen Stärke bestehen bleibt. Diese Consistenzveränderung tritt bei der gleich zu erwähnenden zweiten Form stärker hervor, als bei der ersten. Diese am leichtesten zu erkennende Form ist die amyloide Degeneration der Follikel, welche an den Arterien beginnt, von da aber auf den ganzen Follikel fortschreitet. Auf den Durchschnitten der Milz erscheinen dieselben als vergrösserte (bis über hirsekorngrosse), über die Umgebung mehr oder weniger vorspringende, glasig durchscheinende Körner, so dass sie die grösste Aehnlichkeit mit gekochtem Sago darbieten, weshalb diese Form als Sagomilz bezeichnet wird. Zuweilen sieht man inmitten dieser Masse einen kleinen grauen Punkt, welcher der Stelle des den Follikel tragenden Gefässes entspricht; um den Follikel ist nicht selten ein schmaler rother Hof (collaterale Hyperämie) zu bemerken. Die amyloide Degeneration trifft man nicht nur an Follikeln, welche in sonst intactem Parenchym liegen, sondern auch z. B. in hämorrhagischen Infarcten (Fibrinkeilen, siehe nachher).

Zur weiteren Constatirung der amyloiden Umwandlung dient die Reaction mit Jod. Während alle Eiweisskörper eine je nach der Stärke der Einwirkung dunklere oder hellere gelbe Färbung annehmen, wird die Amyloidmasse dunkelmahagoniroth, oft fast braun und hebt sich dadurch leicht von der Umgebung ab, besonders wenn man diese durch aufgegossene Essigsäure noch etwas durchsichtiger gemacht hat. Bei sehr geringer Veränderung muss man die mikroskopische Untersuchung zu Hülfe nehmen, die sich in der Regel ganz genügend an frischen mit dem Doppelmesser angefertigten Schnitten vornehmen lässt. Bei diesen ist die Amyloidmasse durch Jod weinroth gefärbt, die anderen Theile hellgelb. Ein vorzügliches Reagenz ist das Methylanilin, welches schon in dünner Lösung die nicht amyloiden Zellen (resp. Zellkerne) schön blau, die amyloiden Massen aber hellrosaroth färbt. Diese Farbe erhält sich beim Aufbewahren in Kali aceticum sehr gut, während die Jodfarbe sehr bald verschwindet.

Die zweite Form ist in ihren Anfängen sehr schwer zu erkennen und selbst die Reactionen geben bei der makroskopischen Untersuchung nicht immer die genügende Auskunft. Es handelt sich bei ihr nämlich um eine amyloide Degeneration der Pulpa, welche bei vorgeschrittenen Fällen sich durch ihre glatte, mattglänzende Schnittfläche, ihre unelastische derbe Consistenz, ihre röthlichgraue

Farbe und eigenthümlich durchscheinende Beschaffenheit auszeichnet. Nach Rokitansky heisst diese Form Speckmilz; Virchow nennt sie Schinkenmilz.

Die einfache Jodreaction lässt bei schwächerer Veränderung sehr häufig im Stiche und auch der Zusatz von Schwefelsäure, durch welche die jodgefärbten Amyloidmassen blau werden, giebt nur bei grosser Uebung und auch dann noch selten deutliche makroskopische Bilder. Man muss dann schon die mikroskopische Untersuchung zu Hülfe nehmen, welche bei dieser Form durch die vermehrte Consistenz der Pulpa erleichtert ist. An frischen, mit Anilinviolett gefärbten Schnitten wird man schnelle Auskunft über die Ausdehnung der Veränderung erhalten und zugleich erkennen, dass vorzugsweise die Wandungen der Pulpagefässe amyloid entartet sind.

b) Acute **Entzündungsprocesse** mit Ausgang in Eiterung sind in der Milz selten; sie kommen secundär bei entzündlichen Vorgängen in der Umgebung der Milz, oder primär z. B. bei Recurrens etc. und bei Embolien der Gefässe vor. Als chronisch-entzündliche ist im Grossen und Ganzen die bei Intermittens auftretende Veränderung aufzufassen, bei welcher die Milz oft eine enorme Vergrösserung (Ochsenmilz) zeigt, dabei eine feste derbe Consistenz und eine heller oder dunkler bräunliche oder schiefrige Färbung besitzt. Die Septa sind verdickt und treten als graue Streifen überall deutlich hervor. Die schwärzliche resp. bräunliche Färbung der Schnittfläche rührt von Pigment her, welches in den Milzzellen sich findet, die durch Zerzupfen leicht isolirt werden können. Es ist diese Form nicht zu verwechseln mit jenen bei alten Leuten gelegentlich anzutreffenden schwarzpunktirten Milzen, wo der Farbstoff nur in der Wandung grösserer Gefässe oder in nächster Nähe derselben, nicht aber in der Pulpa selbst sitzt. Es ist übrigens dieser Farbstoff sowohl wie jener eine Modification des Blutpigmentes.

Ebenfalls als chronisch entzündlich sind viele leukämischen Milzen anzusehen, welche sich durch ihre Derbheit und rothgraue Farbe auszeichnen. Im Anfangsstadium der Leukämie ist nur eine Hyperplasie der Pulpa vorhanden und zwar eine zellige, also wohl auch durch irgend einen Reiz entstandene (entzündliche); dem entsprechend ist das Parenchym weich, dunkelroth. Erst später kommt eine fibröse Umwandlung des Pulpagewebes zu Stande, die wohl kaum anders denn als entzündliche aufgefasst werden kann. In

vielen, wenn auch nicht in allen Fällen, gesellt sich zu der Hyperplasie der Pulpa eine ebensolche der Follikel, welche Hirsekorn-, Erbsengrösse und mehr erreichen können, meistens eine länglich-ovale, öfters kartenherzförmige Gestalt und eine opake, weissliche Färbung besitzen. Die Pulpa zeigt in den älteren Fällen häufig eine bräunliche Färbung, welche von der Bildung von Pigmentkörnchen herrührt. Niemals wird in den leukämischen Milzen eine grosse Menge von farblosen, octaedrischen Krystallen vermisst, deren chemische Zusammensetzung noch nicht sicher gestellt ist. Im Milzvenenblute ist eine sehr grosse Menge von farblosen Blutkörperchen vorhanden, von denen viele den Charakter der Milzpulpazellen an sich tragen.

Eine besondere Stellung nehmen, wie in der Lunge, so auch in der Milz die metastatischen Entzündungen resp. Abscesse ein. Sie stehen wie dort den hämorrhagischen Infarcten nahe, die durch Verschluss eines Gefässes durch einen benignen Pfropf entstehen, während die metastatischen Abscesse den septischen Beimengungen der Emboli ihre Entstehung verdanken. Die embolischen Abscesse sind im Allgemeinen, wie schon bei der Lunge auseinandergesetzt wurde, fast immer klein, oft von einer deutlichen entzündlichen Zone umgeben; der Eiter in Folge der Beimengung des Milzgewebes von schmutzig röthlich gelber Färbung. Es gelingt hier sehr leicht, Unmassen von Micrococcenhaufen in den Erweichungsmassen nachzuweisen.

c) Die **hämorrhagischen Infarcte** können eine sehr verschiedene Grösse haben; sie sind bald erbsengross, meistens grösser, zuweilen nehmen sie die Hälfte der Milz ein. Sie springen an der Oberfläche über ihre Umgebung vor, haben eine keilförmige Gestalt mit nach dem Hilus gerichteter Spitze und je nach ihrer Frische eine dunkelrothe, gelbrothe oder rein weissgelbe Farbe und zugleich eine sehr derbe Consistenz. Die rein gelb gefärbten hat man früher speciell mit dem Namen der Fibrinkeile belegt; an ihnen sieht man in besonderen seltenen Fällen prächtig die Amyloiddegeneration der Follikel, woraus sich ergiebt, dass sich die einzelnen Bestandtheile des Milzgewebes noch erhalten haben. Die Infarcte sind fast stets von einem dunkelrothen hämorrhagischen Hofe umgeben, der nur selten in einen demarkirenden Entzündungshof übergeht. Die mikroskopische Untersuchung solcher Infarcte zeigt wie in allen

Organen anfänglich verfettende zellige Elemente, später lediglich kleinste fettige Detrituskörnchen. Diese können resorbirt werden und es bleibt dann eine schmale fibröse, narbige, öfters kleine Kalkkörnchen enthaltende Masse zurück, an der nur die orangegelbe Färbung durch das Hämatoidin noch an die hämorrhagische Natur des abgelaufenen Processes erinnert. Andererseits kann die infarcirte Stelle erweichen, so dass sich eine mit einer bräunlichen, weichen Masse gefüllte Höhle bildet.

d) Ein recht seltener Befund sind syphilitische Affectionen der Milz, welche in Form von Gummibildung und partieller interstitieller fibröser Entzündung auftreten; um so häufiger dagegen die **tuberculösen** Veränderungen. Primäre Tuberculose ist, wenn sie überhaupt vorkommt, jedenfalls höchst selten, wohingegen secundäre Tuberkeleruptionen in der Milz zu den häufigsten Erscheinungen secundärer Tuberkelbildung überhaupt gehören. Man kann 2 Formen der Tuberculose unterscheiden; bei der einen, der häufigsten, treten die Tuberkel ganz disseminirt auf und zeichnen sich durch ihre Kleinheit aus; die allerwenigsten erreichen miliare Grösse und nur an diesen sieht man auch centrale Trübung und gelbliche Färbung als Zeichen der beginnenden Verkäsung. Die meisten Tuberkel sind ganz klein, dafür aber auch oft zu Tausenden auf einer Schnittfläche vorhanden und grau durchscheinend. Bei geringerer Zahl von Tuberkeln ist ihre Unterscheidung von den Follikeln der Milz nicht immer leicht. Der Tuberkel ist etwas Fremdes, gleichsam Eingelagertes und deshalb nicht so innig mit der Umgebung verbunden: er springt in Folge dessen kugelig auf der Schnittfläche vor und ist leicht als Ganzes herauszuheben, während die Follikel im Niveau der Schnittfläche liegen und beim Versuche sie auszulösen zerfallen, gleichsam zerfliessen (daher die alte Bezeichnung Bläschen). Bei der mikroskopischen Untersuchung findet man in dem Follikel immer ein grösseres arterielles Gefäss, in den Tuberkeln nicht.

Die zweite Form findet sich vorzugsweise bei jugendlichen Individuen (scrofulösen Kindern) und zeichnet sich durch die Grösse der oft deutlich als Conglomerate erkennbaren Knoten aus, welche stets mehr oder weniger verkäst sind. Schon durch die Kapsel sieht man hierbei einzelne hirsekorn- bis erbsengrosse (und selbst noch grössere) gelbe, deutlich aus kleineren Knötchen zusammenge-

setzte Knoten durchschimmern, die auf dem Durchschnitte sich durch das ganze Parenchym zerstreut erweisen, aber viel weniger zahlreich sind, als jene feinsten Knötchen der ersten Form. Gerade bei diesen Knötchen sieht man, sowohl wenn sie unter der Kapsel liegen (hier allerdings besonders deutlich), als auch im Innern des Parenchyms schmale hellrothe Höfe, die von hyperämischen Blutgefässen gebildet werden (collaterale Hyperämie).

e) Eine sehr eigenthümliche Form von **Geschwulstbildung** zeigt die Milz in den seltenen Fällen von sogen. malignem Lymphosarcom besonders der Halslymphdrüsen (Adenie der Franzosen, Hodgkin's discase). Es schwellen dann fast sämmtliche Follikel an, die einen weniger, die anderen mehr, selbst bis zu Kirschen- und Wallnussgrösse, und es kann dadurch die Milz einige Aehnlichkeit mit derjenigen Form der leukämischen erhalten, bei welcher neben der Hyperplasie der Pulpa auch eine solche der Follikel vorhanden ist — allein es fehlt die Vermehrung der farblosen Blutkörper (daher Pseudoleukämie, Cohnheim). Die vergrösserten Follikel haben bald weichere, bald härtere Consistenz, in letzterem Falle findet man sie aus Spindelzellen und faserigem Gewebe zusammengesetzt. Die grösseren zeigen im Centrum zuweilen gelbe Färbung, welche von Verfettung herrührt. Sonstige Geschwülste (Carcinome, Sarcome etc.) sind selten und fast nur secundär.

f) **Echinococcen** kommen bald isolirt, bald zu mehreren vor; die einzelnen können Faustgrösse erreichen, so dass oft nur kleine Reste von Milzparenchym übrig bleiben.

g) Von Erkrankungen der **Milzgefässe** ist vorher schon der Aneurysmen und der Embolien der Arterien Erwähnung gethan. In den Venen finden sich secundäre Thromben bei Infarcten; zuweilen aber auch ohne nachweisbare Ursache verkalkte Thromben (Phlebolithen), und zwar oft in grösserer Anzahl. —

4. Untersuchung der Nieren und Nebennieren.

Von den Nieren und Nebennieren nimmt man erst die linke, dann die rechte zur Untersuchung heraus. Links wird zuerst die Flexura lienalis coli, soweit sie über der Niere liegt, abgetrennt, dann zieht man den Fundus des Magens sowie den Schwanz des Pancreas nach vorn, so dass man die Nebenniere in ihrer ganzen

Grösse erblicken kann. Nachdem diese von vorn und oben umschnitten worden ist, führt man längs des äusseren convexen Randes der Niere einen langen Schnitt, macht sie mit der linken Hand von dem umgebenden Bindegewebe los, hebt sie kräftig in die Höhe und schneidet sie von unten her mit der Nebenniere zusammen heraus. Rechts liegt die Nebenniere fest an der unteren Fläche der Leber, weshalb sie erst nach Aufklappen derselben abpräparirt werden kann, und dicht neben der Vena cava inf., die sorgfältig vor Verletzung bewahrt werden soll. Sonst ist die Methode wie links, nur dass man das Abschneiden am besten oben beginnt. In allen Fällen, wo man Veränderungen der ableitenden Harnwege erwartet, die zu Hydronephrose hätten führen können, ebenso wie in allen Fällen, wo man über die Krankheit gänzlich im Unklaren ist, muss man vor dem Herausschneiden der Nieren die Ureteren auf ihre Grösse untersuchen, um eventuell die Niere mit Ureteren und Harnblase zusammen herausnehmen und den Ort sowie die Art der Verstopfung genau feststellen zu können. Den linken Ureter kann man leicht ohne weitere Präparation verfolgen; um zu dem rechten zu gelangen, muss man das Peritoneum, da wo es sich von der hinteren Bauchwand nach dem Coecum und Colon ascendens umschlägt, durch einen Längsschnitt trennen, wobei man durch kräftiges Anziehen des Darmes Verletzungen der darunter liegenden Theile verhindert. Für gewöhnlich braucht von dem Ureter nur der obere Theil mit entfernt zu werden.

Die angegebene Sectionsmethode kann natürlich nur dann angewandt werden, wenn nicht Lageveränderungen der Nieren vorhanden sind, welche, wie wohl zu merken ist, nicht auch solche der Nebennieren bedingen. Dieselben sind entweder erworbene, d. h. die Niere ist nicht fixirt, ihre Gefässe oft sehr verlängert und ihr dadurch freiere Beweglichkeit gestattet (Wanderniere, ren mobilis, am häufigsten rechts), oder sie sind angeboren, d. h. die Niere liegt fixirt an einem falschen Orte, oft am Eingange zum kleinen Becken. In den letzteren Fällen sind im Gegensatze zu den ersteren die Ursprünge der Nierengefässe ihrer Lage entsprechend verändert, sehr häufig statt je eines, mehrere Gefässe vorhanden. Zu den angeborenen Lageveränderungen gehört auch die mit der Verwachsung der beiden Nieren zu einer einzigen stets verbundene Dislocation nach unten. Die verwachsenen Nieren (ren

concretus, coalitio renum) zeigen eine mehr oder weniger vollständige Vereinigung ihrer unteren Enden, so dass sie in den typischen Fällen zu einem einzigen, hufeisenförmigen, vor der Wirbelsäule gelegenen Organe (Hufeisenniere) verschmolzen sind. Auch bei dieser Form sind die Gefässursprünge entsprechend unregelmässig.

a. Untersuchung der Nebennieren.

Nachdem man zuerst die Nebennieren von aussen in Bezug auf ihre Grösse, Gestalt etc. untersucht, auch die Zustände des umgebenden Binde- und Fettgewebes beachtet hat, macht man, während das Organ platt auf dem Holzteller aufliegt, einen Durchschnitt in der grössten Längenausdehnung, mitten über die platte Fläche.

Die Nebenniere, neben welchen gelegentlich noch wieder kleine Nebennebennieren gefunden werden, sind bei Kindern weniger absolut als relativ sehr bedeutend grösser als bei Erwachsenen, haben eine platte, auf dem Querschnitt dreistrahlige Gestalt; die äussere, Rindensubstanz ist bei Erwachsenen hellgelb, bei Kindern grauroth gefärbt, die innere, Marksubstanz grau und die schmale dazwischen liegende intermediäre Substanz braun; die Consistenz ist derb. Die intermediäre Substanz erweicht nach dem Tode sehr schnell, wodurch bei der Herausnahme leicht der Anschein entsteht, als enthalte die Drüse eine Höhle, woher der alte Name Capsula atrabiliaria stammt. Die Rindensubstanz verliert bei allen auszehrenden Krankheiten mit dem Fettgehalte ihre gelbe Farbe, sie wird grau, ist abgemagert.

Bei ausgebreiteter Amyloidentartung leidet auch die Nebenniere mit; sie ist grösser, von sehr derber Consistenz, auf Jodzusatz entsteht eine braune Färbung. Die Amyloidentartung sitzt wesentlich in der Rindensubstanz. Acute entzündliche Processe kommen selten vor; sie sind bald eiterig, bald hämorrhagisch; die Hämorrhagien können beträchtliche Grösse erreichen. In der Nebenniere kommen in ähnlicher Weise wie in der Thyreoidea bald partielle, knotige, bald über die ganze Drüse sich erstreckende hyperplastische Bildungen vor, die Virchow daher auch mit dem Namen der Strumen (Struma suprarenalis) belegt hat. Sie entstehen lediglich aus der Rindenschicht durch eine Wucherung des Drüsen-

gewebes und zeigen deshalb auch meist dieselbe hellgelbe Färbung und also auch dieselbe Verfettung der Zellen wie jene. Es kommen zuweilen kleine Cystchen in denselben vor. — Ein anderer hyperplastischer Tumor geht aus der Marksubstanz hervor, hat meist mehrere Lappen und dieselbe graue Farbe wie jene; Virchow leitet ihre Entstehung von der bindegewebigen Grundsubstanz der (nervösen?) Marksubstanz ab und nennt sie deshalb Gliome.

Am meisten Interesse gewähren die käsigen Degenerationen der Nebennieren, welche meistens neben ähnlichen Erkrankungen anderer Organe, aber auch für sich allein vorkommen und bald nur eine, bald beide Drüsen betreffen. Man findet bald kleinere umschriebene käsige Knoten, bald eine gleichmässige käsige Umwandlung der Drüse, oft mit beträchtlicher Vergrösserung verbunden. Die käsigen Massen sind häufiger homogen, derb, zäh, seltener weich, bröckelig oder selbst eiterartig. Ihre Entstehung lässt sich bald auf wirkliche Tuberkelbildung zurückführen, indem man am Rande und in der Nähe der käsigen Massen noch isolirte Knötchen beobachtet, bald ist ihre tuberculöse Natur nicht mehr mit Sicherheit nachzuweisen. Nach Virchow's Meinung sind jedoch auch die letzteren aus echten Tuberkeln hervorgegangen. In der Umgebung der so veränderten Drüsen finden sich oft Zeichen chronischer Entzündung (fibröse Verdickung des Bindegewebes).

Gummöse Bildungen kommen in seltenen Fällen vor, ebenfalls ziemlich selten Sarcome, häufiger Carcinome. Letztere bald primär, meistens secundär (von Leber, Geschlechtsorganen, Magen etc. aus); sie können einseitig oder doppelseitig vorkommen.

Es ist bei Erwähnung gewisser brauner Färbungen der Haut schon auf den Zusammenhang zwischen diesen und den Degenerationen der Nebenniere hingewiesen (morbus Addisonii), aber auch schon der mangelnden Constanz Erwähnung gethan worden. Am inconstantesten ist das Verhalten bei den carcinomatösen Degenerationen, am häufigsten ist noch ein Zusammenhang zwischen käsigen Degenerationen und bronzed skin beobachtet. Allein auch hier ist keine absolute Constanz, denn es giebt käsige Degenerationen ohne Hautverfärbung und umgekehrt Hautverfärbung in ganz ähnlicher Weise wie bei Addison's Krankheit ohne käsige Degeneration, ja überhaupt ohne Veränderung der Nebenniere. Man hat deshalb die Ursache für die Hautfärbung mehr in Verände-

rungen der benachbarten sympathischen Nerven (Plexus solaris, Ganglion coeliacum) gesucht, weshalb man stets eine genaue Untersuchung der Nerven selbst sowie des sie umgebenden Bindegewebes vornehmen muss.

b. Untersuchung der Nieren.

An der Niere werden zuerst ihre beiden Kapseln (Fettkapsel und fibröse oder eigentliche Nierenkapsel), nachdem sie untersucht und durch einen seichten an dem convexen Rande der Niere geführten Schnitt durchtrennt wurden, abgezogen, dann wird das Organ von aussen betrachtet und endlich in dem Eröffnungsschnitte der Kapsel, welcher in das Parenchym etwas eindringen darf, in seiner Hauptdurchschnittsebene bis zum Becken durchschnitten, worauf man sowohl das Parenchym als die Kelche, das Becken und den Ureter untersucht. Bei dem Schnitte durch die Niere fasst man dieselbe so in die linke Hand, dass die nach dem Hilus zurückgeschlagenen Kapseln mit diesem in die Gabel zwischen Daumen und die übrigen Finger zu liegen kommen. Nun durchschneidet man erst im Längsdurchmesser den mittleren Theil, dann, nachdem man die Niere um ihren Dickendurchmesser um 90° gedreht hat, im Breitendurchmesser erst das eine und endlich in ähnlicher Weise auch das andere Ende bis zum Hilus hin.

I. Untersuchung der Nierenkapseln.

Das Fettgewebe der äusseren Kapsel nimmt an den allgemeinen Veränderungen des Fettgewebes im Körper Theil und erleidet besonders auch eine schleimige Atrophie (s. beim Herzen). Bei fettleibigen Personen ist es sehr dick und kann dann leicht Täuschungen über die Grösse der Niere hervorrufen. Dies ist noch leichter möglich in den Fällen von lokaler Hyperplasie des Fettgewebes um die Niere, wie sie z. B. häufig gleichsam als Compensation bei Atrophie der Nieren auftritt. Die fibröse Kapsel ist gewöhnlich dünn und durchscheinend und leicht von der Oberfläche der Niere abzuziehen; sie besteht aus zwei Blättern, die sich zuweilen von einander trennen, so dass das innere auf der Niere sitzen bleibt. Bei chronischen Entzündungen der Niere verdickt sich diese Kapsel und wird zugleich adhärent, so dass beim Abziehen kleine Theile

des Nierenparenchyms daran haften bleiben. Dieselbe Verdickung kann auch durch chronisch entzündliche Processe, welche in dem Gewebe um die Niere herum ablaufen (Perinephritis chron. fibrosa) erzeugt werden. Eine eiterige Entzündung um die Niere (Perinephritis apostematosa) kann sowohl von der Niere aus (durch Durchbruch von Abscessen etc.) als auch von benachbarten Organen aus (Psoasabscess, Caries der Wirbelsäule etc.) erzeugt werden. —

Sowohl zwischen den beiden Blättern der fibrösen Kapsel, als auch zwischen Kapsel und Niere findet sich ab und zu eine versprengte Nebenniere, die man leicht an ihren Schichten als solche erkennen kann.

2. Aeussere Untersuchung des Nierenparenchyms.

a) Allgemeine Verhältnisse.

1. Die Grösse der Niere, welche im Normalen bei einem mittleren Gewicht von 150 Grm. etwa 11 Cmtr. in der Länge, 5 Cmtr. in der Breite und 3—4 Cmtr. in der Dicke beträgt, erleidet nach beiden Richtungen hin Veränderungen. Eine Vergrösserung trifft man bei der acuten parenchymatösen und interstitiellen, besonders apostematösen sowie der Pyelo-Nephritis, bei Geschwulstbildungen, in geringem Grade bei Stauungshyperämien und endlich, wenigstens wenn man die Nieren im Ganzen betrachtet, bei Hydronephrose. Sehr bemerkenswerth sind die vicariirenden, ohne weitere pathologischen Veränderungen einhergehenden Vergrösserungen einer Niere bei Atrophie der anderen.

Die einfachste Form der Atrophie ist die durch allgemeine Abzehrung erzeugte, wobei besondere Veränderungen fehlen; die wichtigsten sind die durch Entzündung hervorgerufenen. Diese Entzündungen sind immer chronische, entweder parenchymatöse oder interstitielle, am häufigsten beide zusammen. Je nach der Beschaffenheit der Nierenoberfläche unterscheidet man die glatte Atrophie (durch interstitielle Entzündung) von der Granular-Atrophie (durch parenchymatöse oder meist durch beide zusammen). Bei dieser sind die Granula, welche man an der Oberfläche sieht, bald grösser, bald kleiner, in der Regel aber etwa stecknadelkopfgross und werden von dem noch vorhandenen, wenn auch vielfach

veränderten Nierenparenchym gebildet, während die tiefer liegenden Theile die am meisten veränderten, die atrophischen sind. Zur Beurtheilung der Atrophie ist es wichtig zu wissen, dass in normalen Nieren die Malpighi'schen Knäuel niemals dicht unter der Kapsel liegen, sondern immer durch eine gewisse Menge gewundener Kanäle von dieser getrennt bleiben, so dass man aus dem Befunde oberflächlich gelegener Glomeruli mit Sicherheit auf Atrophie schliessen kann.

2. Die Gestalt der Niere erleidet sowohl durch die Vergrösserungen wie durch die Atrophien, besonders die partiellen, sowie durch alle Herderkrankungen, mannigfache leicht erklärliche Veränderungen. Als einen Rest fötaler Bildung findet man häufig einzelne Abschnitte der Niere durch flachere oder tiefere Furchen umgrenzt: die fötalen Renculi, welche bei Neugeborenen sämmtlich noch durch tiefe Furchen von einander getrennt sind. Eine eigenthümliche Gestaltveränderung zeigen in der Regel die angeboren dislocirten Nieren, indem sie in der Richtung vom Hilus zur convexen Oberfläche abgeplattet sind und der Hilus also in die Mitte der einen Flachseite (meist nach oben) zu liegen kommt. Die Hufeisenniere ist vorher schon erwähnt worden.

3. Die Farbe der Nierenoberfläche hängt vom Blutgehalte besonders auch der Venensterne (Stellulae Verheinii), sowie von dem Zustande des Parenchyms, besonders der Epithelien der gewundenen Harnkanälchen, ab. Die gewöhnliche Farbe ist ein Grauroth, welches bei den so häufigen parenchymatösen Veränderungen in ein trübes Weissgrau und endlich Gelbgrau, ja Hellgelb übergehen kann. Eine eigenthümliche bald mehr gelbe, bald grüne oder schwärzliche, oft aber in diesen verschiedenen Nüancen fleckige Farbe wird durch chronischen Icterus erzeugt. Partielle Farbenveränderungen werden durch alle Herderkrankungen, Hämorrhagien, Infarcte, Abscesse, Tuberkel, Geschwülste hervorgebracht. Die Oberfläche der rechten Niere zeigt öfters partielle postmortale gallige Färbung, die der linken ebensolche grünlich-schiefrige Verwesungsfarbe (durch den angelagerten Darm).

4. Die Consistenz der Niere ist für gewöhnlich eine derbe, elastische; sie wird vermehrt bei Stauungen im Gefässsystem (Stauungsniere), bei allen Atrophien, den chronisch interstitiellen Processen, Amyloiddegeneration etc., vermindert vor allen Dingen bei

den parenchymatösen Entzündungen, mögen sie sich im Stadium der trüben Schwellung oder der Verfettung befinden, ebenso bei den acuten interstitiellen Entzündungen.

b) Die besonderen Veränderungen.

Ueber viele Herderkrankungen der Niere kann die äussere Betrachtung schon werthvolle Aufschlüsse geben. Es ist vorher schon der Glomeruli, die bei Atrophien an der Oberfläche sichtbar sind, gedacht worden; sehr häufig erscheinen dieselben als kleine weissliche oder weisslichgelbe Pünktchen, was auf eine Verkalkung derselben schliessen lässt. Nächstdem ist der punktförmigen, über die ganze Oberfläche zerstreuten Hämorrhagien zu gedenken, welche als Ausdruck einer hämorrhagischen Nephritis erscheinen, die bald eine parenchymatöse, bald eine interstitielle sein kann. Durch die Darmgase, welche am unteren Rande der linken Niere am häufigsten zur Einwirkung gelangen, erhalten die rothen Fleckchen eine schwarze Färbung, die durch ihr, auf eine auch im Allgemeinen etwas schiefrig gefärbte Partie beschränktes Auftreten sich als postmortale documentiren, während eine gleichmässige Vertheilung solcher schwärzlicher Flecken über die gesammte Nierenoberfläche auf einen abgelaufenen hämorrhagischen Process schliessen lässt, bei dem das ergossene Blutpigment Umwandlung in dunklere Nüancen erlitten hat.

Sehr charakteristische, aber mit den bei der Milz geschilderten im Wesentlichen übereinstimmende Veränderungen bewirken die hämorrhagischen Infarcte, an welchen meistens der hyperämische Hof um die infarcirten Stellen in höchster Deutlichkeit zu sehen ist.

Die embolischen (metastatischen) Abscesse sind in der Niere, wegen der eigenthümlichen Gefässanordnung in der Regel in beträchtlicher Menge vorhanden, aber nur von geringer Grösse. Die ganze Oberfläche erscheint oft mit stecknadelkopf- bis hanfkorngrossen, etwas vorspringenden, gelben, ebenfalls von rothem Hofe umgebenen und oft von einer dünnen gefässhaltigen Schicht bedeckten Knötchen besät, die an einer oder mehreren Stellen zu kleinen Gruppen zusammenstehen, welche dann als ein grosser rother Fleck erscheinen, in dem die kleinen gelben Knötchen zerstreut liegen und noch deutlich als solche zu erkennen sind. Manch-

mal bilden sich aber auch grössere, nun deutlich als Abscesse erscheinende Herde. Es dürfen übrigens nicht immer diese kleinen Eiterherdchen sofort auf Embolien bezogen werden, da dieselben Veränderungen auch durch die nicht embolische apostematöse interstitielle Nephritis, wie sie sich z. B. zu eiterigen oder diphtherischen Entzündungen der ableitenden Harnwege oft hinzugesellt (Pyelonephritis), erzeugt werden können. Auf dem Durchschnitte ist die Differenzialdiagnose nicht schwer. Von weiteren an der Oberfläche erscheinenden Herderkrankungen sind die Tuberkel zu erwähnen, welche als in der Regel nicht prominirende, graue, submiliare oder miliare Knötchen erscheinen, gleichfalls häufig zu kleinen Gruppen vereinigt vorkommen und meistens durch ihre derbere Consistenz sich von jenen Abscesschen unterscheiden. Grössere Tuberkelknoten sind an der Oberfläche der Niere sehr selten.

Auch alle anderen an der Niere vorkommenden Geschwülste können natürlich unter Umständen schon an der Oberfläche zur Erscheinung kommen, es lassen sich darüber aber keine allgemeinen Angaben machen; dagegen ist noch einer besonderen Form von Geschwulstbildung zu gedenken, nämlich der Cysten, die jedenfalls von allen die häufigsten sind.

Man findet Cysten der verschiedensten Grössen, von solchen die man soeben sehen kann, bis zu solchen von Faustgrösse. Die kleineren, zugleich häufigsten kommen in der Regel multipel vor, jene ganz grossen wohl immer solitär. Die letzteren finden sich bei sonst ganz gesunden Nieren und sind deshalb wohl als angeborene zu betrachten. Ein sehr charakteristisches Aussehen bieten die sog. angeborenen Cystennieren (Hydrops renum cysticus), die man am häufigsten bei Neugeborenen (todtgeborenen oder doch in der ersten Lebenszeit gestorbenen) findet, ausnahmsweise aber auch bei Erwachsenen und in beiden Fällen immer doppelseitig. Die Nieren sind enorm vergrössert und man sieht an der Oberfläche nur dicht aneinanderliegende, bei Kindern stecknadelkopf- bis erbsen- oder kirschkerngrosse, bei Erwachsenen auch kirsch- und selbst wallnussgrosse mit klarem, hellem, wässerigem, eiweissreichem Inhalt gefüllte Cysten; von Nierenparenchym nichts oder höchstens nur noch Spuren.

Die übrigen kleinen multiplen Cysten sind erworbene (aus der Erweiterung und Confluenz von Harnkanälchen hervorgegangene)

und ihre Entstehung nach Virchow von interstitiellen chronischen Entzündungen abzuleiten. Die kleineren enthalten oft eine festere colloide Masse, die grösseren meist eine dünne helle Flüssigkeit; manchmal besitzen einzelne Cysten einen bräunlichen, oft noch deutlich hämorrhagischen Inhalt, oder in seltenen Fällen auch gelbe, breiige, fettige Massen (zerfallende Blutmassen). Die Cysten besitzen sämmtlich eine dünne, mit Pflasterepithel ausgekleidete, bindegewebige Wand, die bei den angeborenen ganz glatt ist, bei den erworbenen aber oft noch deutlich vorspringende Leisten als Reste der Scheidewände der Harnkanälchen enthält.

3. Innere Untersuchung des Nierenparenchyms.

a) Allgemeine Verhältnisse.

Nach Ausführung des grossen Längsschnittes durch die Nieren bedürfen zuerst die Grössenverhältnisse der beiden Nierensubstanzen (Substantia medullaris und corticalis) einer Berücksichtigung, weil sie für die Erkennung vieler Affectionen von grosser Wichtigkeit sind. Dies gilt besonders von der Rindenschicht, deren mittlere Breite beim Erwachsenen 5—6 Mm. beträgt. Verbreiterung der Rindensubstanz deutet auf frische entzündliche Processe meist parenchymatöser Natur, Verschmälerung auf Atrophie durch chronische Entzündung, Erniedrigung oft bis zum vollständigen Verstreichen der Papillen der Markkegel trifft man als mechanischen Effect abnormer Ausdehnung der Nierenkelche (Hydronephrose etc.). Merkwürdig ist, dass die inneren Theile der sog. Rindenschicht, welche sich als Septa Bertini zwischen die Markkegel einschieben, durchaus nicht immer die gleichen Veränderungen wie die eigentliche äussere Rindenschicht zeigen, dass sie z. B. häufig besonders starke Schwellung bei der parenchymatösen Entzündung oder umgekehrt geringe Verkleinerung bei der Atrophie der übrigen Rindentheile erkennen lassen.

Dann folgt die Betrachtung des Blutgehaltes und zwar sowohl des absoluten des ganzen Organes als auch des relativen der Rinden- und Marksubstanz. Grade bei manchen Formen der parenchymatösen Entzündung ist der scharfe Gegensatz zwischen der blassen, trüb grauen oder gelben Rindenschicht und der dunkelrothen Marksubstanz höchst charakteristisch und schon für die

Ferne deutlich erkennbar. In der Rindensubstanz hat man noch zwischen dem Blutgehalte der Knäuel und demjenigen der übrigen Gefässe zu unterscheiden; erstere sind, wenn mit Blut gefüllt, als kleine rothe Pünktchen erkennbar; wenn leer, gar nicht, oder als blasse feinste Körnchen, besonders bei schief auffallendem Lichte an den Schnittflächen zu sehen.

Neben der durch den verschiedenen Blutgehalt erzeugten Färbung ist gerade bei der Niere die Eigenfarbe des Gewebes von der höchsten Wichtigkeit zur Beurtheilung des Zustandes des secernirenden Theiles des Organes. Da die Hauptsecretionstheile in der Rinde liegen, so ist auch sie in dieser Beziehung am wichtigsten.

Man hat bekanntlich zwei Theile an der Nierenrinde zu unterscheiden, einmal die Markstrahlen, welche als graudurchscheinende Streifen etwas breiter an der Marksubstanz beginnen, allmählich sich verschmälernd bis gegen die Oberfläche hin laufen und nur von gerade verlaufenden Harnkanälchen gebildet werden; dann die Rindenpyramiden oder Labyrinthe, welche ausser den die Glomeruli tragenden Gefässen und diesen selbst, sämmtliche gewundenen Harnkanälchen und einen Theil der Henle'schen Schleifenschenkel enthalten. Diese Theile haben, abgesehen von der Blutfarbe, eine etwas mehr weisslichgraue Färbung als die Markstrahlen. Die Rindenpyramiden sind in Bezug auf Farbe die am häufigsten veränderten Theile, indem gerade in ihnen die parenchymatösen Entzündungen zuerst auftreten und oft allein verlaufen. Die Farbenveränderungen dieser Theile beruhen nun erstlich in einer Trübung, einem Undurchsichtigwerden des Gewebes, wie wenn es mit kochendem Wasser gebrüht worden wäre, wobei zugleich die einzelnen Windungen der Harnkanälchen als feinste Streifchen und Pünktchen deutlicher hervortreten, und zweitens in dem Auftreten einer verschieden intensiven und reinen gelben Färbung, die vom schwächsten Gelblichgrau bis zum intensivsten Citronen- oder Buttergelb vorkommt.

Die Markstrahlen erleiden weniger Veränderungen, doch findet sich auch hier eine mit Verbreiterung verbundene graue Trübung und, freilich seltener, eine gelbe Färbung in Form einzelner feiner Streifen.

Aehnliches Verhalten zeigen auch die Kanälchen in der Marksubstanz, von denen nur die in und zunächst der Papille gelegenen zuweilen noch besondere weisse, gelbe oder gelbrothe und braune

Färbung darbieten. Eine allgemeine, aber meistens an den Markkegeln und insbesondere ihren Papillen deutlichere gelbgrüne Färbung rührt von Icterus her.

Bei der Fäulniss des Organes erhält das gesammte Parenchym eine schmutzig dunkelrothe, später grünliche Färbung. Dabei ist das Gewebe weich, matsch, bei hohen Graden der Fäulniss von kleinen Gasblasen durchsetzt, die besonders von aussen kleine Verfettungsherde vortäuschen könnten.

b) Die einzelnen Erkrankungen.

Wenn wir nun die einzelnen Erkrankungsformen in ihren Gesammterscheinungen durchgehen, so ist

1. der **Blutungen** zu gedenken. Dieselben finden sich als einfache Blutungen theils für sich z. B. in den Papillen bei hämorrhagischen Pocken etc. theils als Theilerscheinungen anderer Erkrankungsformen z. B. der Entzündungen. Im letzteren Falle sind sie in der Regel an der Oberfläche deutlicher zu sehen als im Inneren der Rindensubstanz, doch fehlen sie auch hier nicht. Als Residuen früherer punktförmiger Hämorrhagien finden sich bräunliche oder schwärzliche Pigmentkörnchen innerhalb von gewundenen oder von geraden Kanälchen.

An die einfachen Blutungen schliessen sich zunächst die hämorrhagischen Infarcte an, welche eine exquisit keilförmige Gestalt besitzen, je nach der Grösse bis an oder bis in die Marksubstanz hineinreichen und bald eine rothe, bald gelbrothe oder gelbe (Fibrinkeil) Färbung zeigen mit umgebendem rothem Hofe. In den infarcirten Stellen kann man die Nierenstruktur (besonders die Glomeruli) meistens noch sehr wohl schon mit unbewaffnetem Auge erkennen. Durch kleinste maligne Emboli entstehen miliare hämorrhagische Infarcte, welche in der Regel mit Abscessbildung verbunden sind, worüber bei den metastatischen Entzündungen mehr.

2. Bei den von den Gefässen ausgehenden Erkrankungen ist auch der **Amyloidentartung** zu erwähnen, da sie immer zuerst an den Gefässen und zwar meist an den Arter. afferentes der Glomeruli auftritt. Man kann sie oft schon mit blossem Auge ohne Zuhülfenahme von Reagentien aus der Grösse, der starken Prominenz und eigenthümlich glasigen Beschaffenheit der Glomeruli auf den Durch-

schnitten diagnosticiren; mit Sicherheit wird sie erkannt, wenn auf Jodzusatz eine braune Färbung der Glomeruli entsteht. In höheren Graden sind die übrigen Gefässe der Rinde, aber auch die Vasa recta des Markes, welche jedoch auch in vielen Fällen die am stärksten veränderten sind, in ähnlicher Weise entartet und schliesslich greift die Degeneration auch auf die Tunicae propriae der Harnkanälchen über, deren Veränderung man allerdings nur bei der mikroskopischen Untersuchung erkennen kann. Am besten macht man Schnitte mit dem Doppelmesser senkrecht (im Verlaufe der Markstrahlen) durch Rinde und Mark und färbt dieselben mit Anilinviolett, worauf sich die rothen amyloiden Massen sehr deutlich und schön von den nicht amyloiden blauen abheben. Die Degeneration der Tunicae propriae erkennt man am besten, wenn man mit Anilin gefärbte Schnitte nachträglich zerzupft; man ist dann bei den isolirten Harnkanälchen vor Verwechselung der Tunicae propriae mit anliegenden Gefässschlingen geschützt. Sehr hübsch sehen auch in frischen Fällen die partiell entarteten Glomeruli aus, an denen die intacten Schlingen blau, die amyloiden aber roth gefärbt erscheinen.

3. Endlich erwähne ich noch als Gefässerkrankung die **Thrombosen** der Nierenvenen, wie sie sowohl durch fortgeleitete Thromben aus der ven. spermatica (besonders sinistra) als auch autochthon z. B. bei Neugeborenen (marantische Thrombose) und bei Erwachsenen neben Tumoren der Nieren beobachtet werden. Bei manchen Sarcomen und Carcinomen der Nieren entsteht eine Thrombose der Venen durch Hineinwachsen der Geschwulstmasse und es kann auf diese Weise sogar die Vena cava inf. und selbst ein Theil des rechten Vorhofes mit Geschwulstmassen erfüllt werden.

4. Die **Entzündungen** der Nieren lassen sich in zwei Hauptgruppen zerlegen, die im Wesentlichen an den Epithelzellen der Harnkanälchen ablaufenden sogen. parenchymatösen und die vorzugsweise das interstitielle Gewebe betreffenden interstitiellen.

a) Die **parenchymatöse Nephritis** erscheint in zwei Formen, als catarrhalische und als parenchymatöse im engeren Sinne.

α) Die catarrhalische Nephritis hat ihren Hauptsitz in den abführenden Harnkanälchen (Sammelröhren und Ductus papillares) und beruht vorzugsweise in einer Wucherung und Abstossung (daher auch desquamative Nephritis) der Epithelien dieser

Kanälchen. Es erscheinen die Bündel der geraden Harnkanälchen in den Markkegeln sowie die Markstrahlen verbreitert, die durchsichtig graue Farbe in eine trüb-graue bis grauweisse verwandelt und es lässt sich aus den Papillen eine reichliche Menge einer milchigen, trüb-grauen oder graugelben Flüssigkeit ausdrücken, in der man mit dem Mikroskope zahlreiche kleinere und grössere nur zum Theil den gewöhnlichen Epithelzellen an Grösse gleichkommende Zellen, freie Kerne, Detritus sieht. Gerade durch diese Flüssigkeit ist die ebenfalls eine graue Färbung der Papillen bewirkende catarrhalische Entzündung von der interstitiellen, bei welcher sich nur eine geringe Menge zellenhaltiger Flüssigkeit an den Papillen ausdrücken lässt, zu unterscheiden.

β) Die eigentliche von Virchow sogenannte parenchymatöse Nephritis ist die häufigste und zugleich in ihren Anfängen oft am schwierigsten zu erkennende Form. Sie tritt als Complication zu sehr vielen Krankheiten besonders infectiöser Natur hinzu, kommt aber auch als selbständiges, primäres Leiden zur Beobachtung, häufig verbunden mit Hämorrhagien als hämorrhagisch-parenchymatöse Form. In ihrem Anfangsstadium, dem der trüben Schwellung, ist die Rinde oft nur mässig oder selbst gar nicht vergrössert, die Consistenz noch etwas vermehrt und nur an einer leichten Opacität der Rindenpyramiden (gewundenen Harnkanälchen) der Process zu erkennen. Untersucht man diese an Zupfpräparaten, so erscheinen die an sich schon körnigen Epithelien der gewundenen Kanäle noch körniger, die Kerne sind undeutlicher, weil durch die Körnchen verdeckt, das Ganze sieht aus wie mit Tusche angestrichen. Auf Essigsäurezusatz verschwinden die Körnchen grösstentheils, es waren also Eiweisskörper. Die Entzündung hat damit ihren Höhepunkt in progressiver Richtung bereits erreicht und es kann nun vollständige Heilung eintreten; häufig aber tritt keine Heilung ein, sondern die progressiven Processe gehen über in regressive; die Affection nimmt ihren Ausgang in Verfettung. Es liegt in der Natur der Sache, dass gerade diese Ausgänge der parenchymatösen Nephritis an der Leiche zur Beobachtung kommen. Je weiter nun der Process in der angedeuteten regressiven Richtung fortschreitet, desto mehr nimmt die Schwellung der Rinde, ihre Weichheit sowie ihre Opacität zu und desto mehr nimmt die vorher graue Farbe der gewundenen Kanäle einen gelben

Ton an, desto mehr treten auch Körnchen in den Zellen auf, die weder auf Essigsäure noch Kali- oder Natronlaugenzusatz verschwinden und sich dadurch als Fettkörnchen erweisen. Eine solche Niere ist im Ganzen sehr beträchtlich vergrössert, schon auf der Oberfläche sieht man einzelne Gruppen von gewundenen Kanälen als gelbe Flecken sich von der übrigen graugelben, ganz opaken Grundsubstanz abheben, die Niere ist meistens schlaff und weich, auf dem Durchschnitte erscheint die Rindensubstanz verbreitert, schwellend, so dass sie über die Marksubstanz hervorsteht; die Markstrahlen sind als graue, oft noch vollkommen durchscheinende Streifen erkenntlich, während die Rindenpyramiden opak und von hellgelben Streifen und Flecken, den verfetteten gewundenen Kanälen, durchsetzt erscheinen. Dabei sind ihre Gefässe in der Regel wenig, dagegen die Vasa recta der Marksubstanz sehr stark gefüllt, so dass ein scharfer, auf einige Entfernung meistens besonders deutlich hervortretender Gegensatz in der Färbung der beiden Substanzen resultirt. Nicht selten findet sich mit der parenchymatösen Nephritis noch eine Amyloidentartung vergesellschaftet, wobei dann die Glomeruli, wie schon erwähnt, sich als glasig durchscheinende vergrösserte Körnchen auf der Schnittfläche markiren und auf Jodzusatz eine braune Färbung annehmen.

Wenn man die Hälfte oder ein noch kleineres Stück einer solchen Niere über den linken Zeigefinger legt und von der einen Seite mit dem Mittelfinger, von der anderen mit dem Daumen anspannt, so kann man trotz ihrer Weichheit mit dem Rasirmesser hinreichend dünne Schnitte zur Untersuchung anfertigen. Noch besser gelingt dies mit dem Doppelmesser und gerade hierbei geben Schnitte mit demselben, senkrecht durch Rinde und Mark geführt, bei schwacher Vergrösserung ein prächtiges Uebersichtsbild. Man wird dann erkennen, wie der Process sich selbst bei sehr intensiver Erkrankung vorzugsweise auf die gewundenen Harnkanälchen erstreckt, die bald in ihrer Gesammtheit, bald (und das ist am häufigsten) fleckweise verfettet sind. Die Abwechselung der durchsichtig erscheinenden Markstrahlen und der bei durchfallendem Lichte dunkel erscheinenden verfetteten Rindenpyramiden giebt dem Bilde etwas sehr Charakteristisches. Die ersteren sind selbst in solchen Fällen, wo, wie z. B. bei Phosphorvergiftung auch gerade Kanälchen verfettet sind, doch meistens noch von hellerem Aus-

sehen als die letzteren. Um über die Ausdehnung und den Grad der Verfettung sicheren Aufschluss zu erhalten setzt man den Schnitten 1 pCt. Kalilauge zu. Sehr wichtig ist die Frage nach dem Verhalten des intertubulären (interstitiellen) Gewebes bei der parenchymatösen Entzündung. Man bringt sich dasselbe am besten zu Gesicht, wenn man einen Querschnitt (tangentialen Schnitt) durch die Rinde auspinselt. Es werden dann die Epithelien aus den Kanälchen entfernt und es bleibt ein Maschenwerk übrig, dessen Balken aus den Tunicae propriae der Harnkanälchen resp. den Kapseln der Glomeruli, den Capillarwandungen und dem, normal nur in ganz geringer Menge vorhandenen interstitiellen Bindegewebe bestehen. Es giebt Fälle, und das ist von principieller Wichtigkeit, bei welchen trotz ausgedehntester und stärkster Veränderung der Epithelien, keine Spur von progressiver, entzündlicher Veränderung an diesem Bindegewebe zu bemerken ist, wo dasselbe lediglich durch regressive Metamorphosen (Verfettung der Bindegewebszellen und der Capillaren) sich an den krankhaften Veränderungen betheiligt. In anderen Fällen ist freilich mit der parenchymatösen eine verschieden starke interstitielle Entzündung verbunden und es kann dann fraglich sein, ob die beiden nicht in einem gewissen causalen Verhältniss zu einander stehen. — Fast stets findet man in den parenchymatös entzündeten Nieren auch jene als Gallertcylinder bezeichneten abnormen Ausfüllungsmassen der Harnkanälchen, deren später noch ausführlicher gedacht werden soll.

Als Endresultat des Ausganges der parenchymatösen Nephritis in Verfettung wird von Virchow u. A. der Zustand der sogenannten Granularatrophie aufgefasst, zu dessen Erzeugung allerdings in der Regel auch interstitielle Processe mitwirken. Wenn die Epithelzellen gänzlich fettig zerfallen sind, so kann der Detritus resorbirt werden, es collabiren dann natürlich die Kanälchen, ihre Tunicae propriae, die eine faserige Umwandlung erleiden, verwachsen mit einander und es bildet sich eine fibröse narbige Masse, welche viel kleiner ist, als der von ihr vertretene Parenchymtheil und welche deshalb an der Oberfläche tiefer liegt als die Umgebung. Es sind also die vorspringenden Granula die noch relativ normaleren Theile; relativ, weil man meistens an ihrer gelben Farbe schon erkennen kann, dass auch hier eine fettige Degeneration der Harnkanälchen bereits Platz gegriffen hat. In den atrophischen Stellen veröden

auch die Gefässknäuel, sie schrumpfen und verwandeln sich schliesslich in ein kleines Bindegewebshäufchen, welches sich zuweilen mit Kalksalzen imprägnirt, wodurch dann die Knäuel schon dem blossen Auge als weissgelbe Pünktchen erscheinen. Bei mikroskopischer Betrachtung sehen sie natürlich, weil der Kalk kein Licht durchlässt, dunkel aus; bei Zusatz von wenig Salzsäure löst sich unter Entwickelung von Gasblasen die dunkele Masse vollständig auf.

b) Unter **interstitieller Nephritis** begreift man eine Entzündung, welche wesentlich im interstitiellen (intertubulären) Gewebe abläuft, wenngleich auch das eigentliche Drüsenparenchym dabei betheiligt zu sein pflegt. Man kann zwei Formen von interstitieller Nephritis unterscheiden: die granulirende, in ihren späteren Stadien fibröse und die eiterige, apostematöse. Die erstere nimmt im Allgemeinen einen chronischen, die letztere einen acuten Verlauf.

a) Bei der granulirenden interstitiellen Nephritis findet man, wenn sie eine totale ist, ähnlich wie bei der parenchymatösen Form eine Verbreiterung der Rindensubstanz, welche aber eine mehr homogene grauweisse Färbung zeigt, in welcher die Unterschiede zwischen Markstrahlen und Rindenpyramiden mehr oder weniger verwischt sind. An mikroskopischen Querschnitten sieht man zwischen den auseinander gedrängten Harnkanälchen und besonders auch um die Kapseln der Glomeruli herum Anhäufungen von Granulationszellen, deren Menge an verschiedenen Stellen eine sehr wechselnde ist, da die Affection nicht überall eine gleichmässige Stärke erlangt hat. Es giebt einzelne Fälle, bei welchen die entzündlichen Veränderungen fast ausschliesslich an der Kapsel der Glomeruli sitzen, welche dadurch zu einem dicken Granulationspolster umgewandelt wird (Nephritis interst. glomerulo-capsularis), eine Affection, welche nicht mit der zuerst von Klebs genauer beschriebenen Glomerulo-Nephritis (besonders nach Scharlach) verwechselt werden darf, bei welcher nach Klebs die Entzündungsprodukte zwischen den Schlingen der Glomeruli, in der dort vorhandenen spärlichen, mit Sternzellen versehenen Bindesubstanz ihren Sitz haben.

In späteren Stadien wandeln sich die Rundzellen immer mehr in Spindelzellen um, diese in Fasern und es resultirt also eine Art Narbengewebe, in welchem alle eingeschlossenen Theile zu Grunde

gehen: die Epithelzellen verfetten, die Tunicae propriae verwachsen, die Glomeruli verwandeln sich in kleine Bindegewebsklümpchen und es bleibt also nichts übrig als ein derbes, faseriges Bindegewebe. Makroskopisch erscheint die Niere im Ganzen verkleinert, mit glatter oder leicht höckeriger Oberfläche, auf dem Durchschnitte besonders die Rindenschicht verschmälert und dabei von sehr derber Consistenz. Sind noch Reste von Harnkanälchen vorhanden, so erscheinen diese als gelbe Streifen und Punkte zwischen den grauen bindegewebigen Massen. Sehr häufig ist die interstitielle Nephritis von vornherein mit einer parenchymatösen verbunden und gerade diese Fälle sind es meistens, welche zur Granularatrophie der Niere führen*). — Die eben beschriebenen Verhältnisse beziehen sich auf diejenigen Fälle, wo die Entzündung eine totale ist, also die gesammte Niere gleichmässig befallen hat**). Die fibröse interstitielle Nephritis tritt aber häufig auch bloss als eine partielle und zwar meist multiple auf, und ihr Endeffect sind dann eine Anzahl verschieden grosser narbiger Einziehungen der Oberfläche, denen entsprechend man auf den Durchschnitten einen in der Regel keilförmigen Theil der Rindensubstanz, seltener auch ein Stück dazu gehöriger Marksubstanz in ein grauweisses, derbes, fibröses (narbiges) Gewebe verwandelt sieht. Die mikroskopische Untersuchung zeigt hier die-

*) Gerade bei den chronischen Entzündungsformen der Nieren, welche die Granularatrophie bedingen ist von vielen Seiten ein grosser Werth darauf gelegt worden, dass die fibrösen Veränderungen vorzugsweise in der Wand der Arterien und Capillaren sowie in deren Nachbarschaft sitzen. Wenn auch die vorzugsweise Betheiligung der Gefässe in vielen Fällen anerkannt werden muss, so dürfte doch die Annahme, dass die Gefässveränderung das Primäre und Wesentliche und dass die Gefässveränderung in der Niere nur eine Theilerscheinung einer allgemeinen Gefässerkrankung sei (Arterio-capillary fibrosis, Gull und Sutton) einer hinreichenden Begründung entbehren. Insbesondere sind die Veränderungen an den Gefässhäuten selbst, vor allem an der Intima vollkommen übereinstimmend mit jenen, welche nach Friedländer u. A. sich in den verschiedensten Organen zu den interstitiellen entzündlichen Processen hinzugesellen (Endarteritis fibrosa oder obliterans). Eine Hypertrophie der Muscularis wie sie bei Granularatrophie an den kleinen Arterien des Körpers gefunden wird (Johnson), ist in der Niere selbst nicht immer nachzuweisen.

**) Es möge bei dieser Gelegenheit bemerkt werden, dass die jetzt so häufig für diese Form der Nephritis gebrauchte Bezeichnung der „diffusen" Nephr. eine durchaus ungenaue ist, da diffus der Gegensatz von circumscript, nicht wie bei dieser Anwendung von partiell ist.

selben Veränderungen wie vorher beschrieben. Diese Form der Entzündung (Nephritis interstitialis chronica fibrosa multiplex) ist der Syphilis eigenthümlich und eine so veränderte Niere muss immer den Verdacht der Syphilis erwecken, wenngleich aus diesem Befunde allein niemals die Syphilis diagnosticirt werden kann. Am meisten Aehnlichkeit haben mit diesen syphilitischen die aus hämorrhagischen Infarcten hervorgegangenen Narben und es wird Fälle genug geben, wo eine Differentialdiagnose aus den Befunden in loco völlig unmöglich ist; man muss dann die übrigen Leichenbefunde mit in Betracht ziehen. In anderen Fällen jedoch geben auch schon die lokalen Befunde, besonders die Färbung der Herde, einen Anhaltspunkt für die Unterscheidung. Die syphilitischen Narben haben immer eine graue Farbe, während in den hämorrhagischen Reste des Blutpigments in Form bräunlicher, grünlich-schieferiger oder schwärzlicher Flecken sich noch lange Zeit erhalten.

Wenn auch die partielle interstitielle fibröse Nephritis am häufigsten in der Rindensubstanz auftritt, so fehlt sie doch auch in dem Marke nicht, wo z. B. die hirsekorn- bis erbsengrossen grauen Fibrome, die sich durch den Mangel der Verkäsung leicht von Tuberkeln unterscheiden lassen, nach Virchow aus einer solchen partiellen Entzündung hervorgehen, da sich die Harnkanälchen in die Geschwulst hinein verfolgen lassen. Häufig sitzt die interstitielle Entzündung in den Papillen der Coni medullares (Nephritis interstit. papillaris), die sich dann durch ihre graue Farbe auszeichnen, oft auch den später zu besprechenden Kalkinfarct enthalten.

In der Marksubstanz ist auch der hauptsächlichste Sitz für die durch die chronische interstitielle Entzündung erzeugten Cysten. Dieselben sind bald kleiner bald grösser, die grösseren durch Confluenz aus kleinen entstanden, was noch an den leistenartigen Vorsprüngen an ihrer Wand zu erkennen ist. Mikroskopisch sieht man oft an einem und demselben Kanälchen im Beginne der Affection mehrere kleine cystische Erweiterungen hintereinander liegen, von denen das Lumen mit einer gallertigen, eigenthümlich glänzenden Masse gefüllt ist.

β) Die zweite Form der interstitiellen Entzündung ist die sog. Nephritis apostematosa, welche also von vornherein zu inter-

stitieller Eiterung führt. Eine hierhergehörige Gruppe von Erkrankungen bildet die metastatische Nephritis, welche durch septische Emboli hervorgebracht wird und sich in dem Auftreten von metastatischen Abscessen manifestirt. Diese erreichen selten eine beträchtliche Grösse, sitzen grösstentheils in der Rindensubstanz, aber auch in der Marksubstanz, in diesem Falle jedoch nie in der Papillenspitze, sondern mehr in den mittleren und äusseren Theilen. Die Abscessherdchen bestehen nicht aus gutem Eiter, sondern auch aus dem fettig zerfallenden Drüsengewebe. Gerade bei ihnen gelingt es oft (z. B. bei Endocarditis ulcerosa) mit Leichtigkeit im Centrum eines jeden Herdes Micrococcen, sei es in Glomerulis oder in anderen Gefässen, sei es in Harnkanälchen oder im interstitiellen Gewebe nachzuweisen. Wenn man mit dem Doppelmesser entnommene Schnitte erst in absol. Alcohol und Aether, dann in Eisessig kocht und sie endlich in Anilinviolett legt, so kann man die Micrococcenhaufen schön blau färben, während alles Fett, welches sich in grosser Menge in dem stets im Zustande parenchymatöser Entzündung befindlichen übrigen Parenchym befand, verschwunden ist.

Ferner gehören hierher eine Anzahl von Entzündungen, welche sich an Erkrankungen der ableitenden Harnwege anschliessen und welche demgemäss auch zuerst Veränderungen in der Marksubstanz hervorbringen. Diese bestehen in schmalen gelben, oft von Strecke zu Strecke kugelig erweiterten Streifen, welche dem Verlaufe der Harnkanälchen folgend von der Papillenspitze nach der Peripherie ausstrahlen. An der Oberfläche der Papillen findet sich häufig ein zusammenhängendes graues, diphtherisches Infiltrat. Es wird übrigens sehr bald auch die Rindenschicht in Mitleidenschaft gezogen, in welcher die streifige Gestalt der Abscesse weniger deutlich hervortritt, dagegen mehr kugelige Eiteransammlungen gefunden werden.

Es ist schon erwähnt worden, dass an der Oberfläche die Abscesse als kleine hirsekorngrosse gelbe Herde erscheinen, oft zu kleinen Gruppen vereinigt; auf dem Durchschnitte lassen sich dieselben in der Regel durch die ganze Rindensubstanz hindurch und bis in die Marksubstanz hinein verfolgen, doch ist nicht immer eine vollkommene Continuität zwischen den Veränderungen in beiden Substanzen nachzuweisen. Wenn sich grössere Abscesse in dem Nierengewebe gebildet haben, so können dieselben in die Kelche

durchbrechen, worauf dann ein eiterndes Geschwür entstehen kann (Phthisis renalis apostematosa).

Es ist gerade diese vom Nierenbecken aus auf die Niere fortschreitende und mit erheblichen Veränderungen der Schleimhaut des Beckens und der Kelche einhergehende Erkrankung (Pyelonephritis deshalb genannt) gewesen, bei welcher Klebs zuerst das constante Vorkommen von niederen Organismen nachgewiesen hat. Die Affection gesellt sich fast immer zu entzündlichen, oft direkt diphtherischen Processen der Harnblase hinzu und es wird ihre Entstehung vom Fortwandern der Organismen durch die Ureteren und Nierenbecken und Kelche in die Harnkanälchen selbst abgeleitet. Auch hier sind die Herde, wie bei den embolischen Affectionen, nicht reine Abscesse, sondern der Eiter ist mit den Produkten des fettigen Zerfalles der Epithelzellen gemischt, ja oft ist überhaupt noch gar kein rechter Eiter gebildet. Die genaue Untersuchung zeigt, dass die Harnkanälchen mit Micrococcen vollgepfropft, ja selbst knotig erweitert sind, dass die Epithelzellen nicht nur dieser, sondern auch der benachbarten fettig degenerirt sind und dass dann erst eine Zone von interstitieller Eiterung folgt.

Verschieden von dieser Form ist eine, soweit die Nierenaffection in Frage kommt, ganz ähnliche Affection, welche auch ätiologisch in sofern mit der vorigen übereinstimmt, als auch bei ihr constant Micrococcen im Innern der Herde gefunden werden.

Man sieht bei gewissen, besonders septischen Erkrankungen, auch wenn sonst keinerlei metastatische Herde vorhanden sind, in den Markkegeln, besonders den Papillen (daher Nephritis papillaris diphtherica) den oben beschriebenen ganz ähnliche strichförmige oder rundliche Herde von gelblicher, oft etwas gelbbräunlicher Färbung, die sich bei der mikroskopischen Untersuchung aus drei Dingen zusammengesetzt erweisen, aus Micrococcen, welche im Innern von Kanälchen oder Gefässen liegen, aus verfetteten Epithelzellen der Kanälchen und aus einer entzündlichen Infiltration des umgebenden Gewebes. Es sind gerade solche Präparate, worauf ich wiederholt aufmerksam mache, ganz besonders geeignet, um sich den Unterschied zwischen den ganz gleichmässig grossen resp. kleinen, regelmässig dicht aneinandergelagerten, scharf und dunkel contourirten Micrococcen und den ungleichmässig grossen, regellos durcheinander liegenden, durch Kochen mit Eisessig und

Alcohol und Aether verschwindenden Fettkörnchen klar zu machen. Bei dieser Affection kommen die Organismen offenbar aus dem Blute, denn die ausführenden Harnwege sind ohne Veränderung, dagegen die Glomeruli und andere Gefässe oft mit Micrococcen vollgestopft. —

Im Anhange an die entzündlichen Processe sind als rein mikroskopische Befunde noch die festen Ausfüllungsmassen der Harnkanälchen die sogen. Cylinder (Gallertcylinder, fälschlich auch Fibrincylinder) zu erwähnen, welche sowohl in den ausführenden Kanälen als auch in den schleifenförmigen vorkommen und in letzteren zuweilen amyloide Umwandlung erleiden. Man erkennt sie oft am besten bei schwächerer Vergrösserung, wo sie sich durch ihren eigenthümlichen fettigen Glanz sofort markiren. Nur in den höchsten Graden der Entzündung reichen die Cylinder bis in die Rindensubstanz hinein.

5. Im Anschlusse an die entzündlichen Processe, besonders der Papillen, sind dann auch noch die verschiedenen Formen der sog. **Nieren-Infarcte** zu erwähnen.

Man unterscheidet vier Formen: den Kalkinfarct, den Harnsäureinfarct, den Haematoidininfarct und den Bilirubininfarct. Ersterer kommt nur bei Erwachsenen vor, der zweite und vierte nur bei Kindern, der dritte sowohl bei Kindern wie bei Erwachsenen, bei letzteren allerdings nur unter ganz besonderen Verhältnissen.

a) Der Kalkinfarct erscheint in Form von weissen Streifen, die von der Papillenspitze radiär bis zur Mitte der Markkegel oder selbst noch darüber ausstrahlen. Auf Schnitten, besonders auf Querschnitten (Doppelmesser), erscheinen feinste Kalkkörnchen entweder frei im Lumen der Kanälchen oder häufiger in den Wandungen derselben gelagert. Auf Salzsäurezusatz lösen sie sich unter Gasentwickelung. Die Ablagerung der Kalkkörnchen erfolgt nicht nur in den ableitenden Röhrchen, sondern auch in den schleifenförmigen und es sind deshalb diese Nieren besonders geeignet, um die Henle'schen Schleifen auf die leichteste Weise zu sehen. Der Kalkinfarct ist immer Symptom einer interstitiellen Entzündung.

b) Der Harnsäureinfarct kommt nur bei kleinen Kindern vor, hauptsächlich in den ersten Lebenswochen, doch sind auch schon Infarcte in der 6. Woche, ja noch viel später beobachtet

worden. Es hat ihr Vorhandensein gerichtsärztliche Bedeutung, da sie fast ausschliesslich bei Kindern gefunden wurden, die geathmet hatten. Diese Infarcte erscheinen als gelbliche, ziegelrothe oder gelbrothe, von den Papillen ausgehende Streifen; nur selten sieht man in der Rindensubstanz hie und da ähnliche gelbe Striche. Zerzupft man kleine Stückchen der Papillen oder drückt man die Epithelien aus den Sammelröhren aus, so sieht man die Lumina der Harnkanälchen vollgestopft mit einer bei durchfallendem Lichte heller oder dunkler bräunlichen, bei auffallendem gelblichen, oft etwas rosarothen Masse, die sich in Salzsäure sowie Eisessig löst, aus welchen Lösungen sich beim Verdunsten Krystalle von Harnsäure ausscheiden. Mikroskopisch besteht die Masse aus kleineren und grösseren, oft zu Zwillingsformen vereinigten, an den Rändern stacheligen Drusen (harnsaures Ammoniak); seltener kommen andere harnsaure Salze (h. Natron) vor. Die harnsauren Salze sitzen ausschliesslich im Lumen der Harnkanälchen.

c) Die Hämatoidin-Infarcte kommen bei Erwachsenen nur unter ganz besonderen Verhältnissen (nach Transfusionen mit Thierblut, Verbrennungen etc.) vor. Man sieht dann in den Papillen bräunliche Streifen, die durch eine, in frischen Fällen freilich noch aus Blutkörperchen, in älteren aber aus scholligem Hämatoidinpigment bestehende Ausfüllungsmasse der Harnkanälchen hervorgerufen werden. Bei neugeborenen Kindern kommt der Hämatoidin-Infarct nach Virchow vor mit heller, bräunlicher oder braunrother Farbe und besteht in einer Ablagerung von gelbrothem oder rothbraunem, körnigem und krystallinischem Hämatoidinpigment, sowohl im Lumen von Harnkanälchen, als in den Epithelzellen derselben. Der Farbstoff rührt von kleinen Blutungen her.

d) Viel häufiger ist jedenfalls der Bilirubin-Infarct, theils für sich allein, theils (und das ist das Gewöhnliche) in Verbindung mit dem Harnsäure-Infarct. Er findet sich auch nur bei Neugeborenen und zwar solchen, die icterisch waren. Es ist das Bilirubin in Form von rhombischen Tafeln oder von feinen, oft zu baumförmigen und sternförmigen Gruppen vereinigten Nädelchen (Spiessen) oder in Form von Klumpen, sowohl im Lumen der Harnkanälchen, als in den Epithelzellen derselben, als auch im intertubulären Gewebe, besonders in den Gefässen vorhanden. Auch es hat seinen Hauptsitz in den Papillen, doch fehlt es auch, besonders bei hoch-

gradigen Fällen, nicht in der Rinde. (Ausser in den Nieren kommen dieselben Krystalle, wenn auch nicht immer, im Blute und in fast allen anderen Organen vor.) Die Krystalle geben sehr schön die bekannte Gallenfarbstoff-Reaction. Man braucht nur ein Stückchen des sie enthaltenden Gewebes mit Kalilauge (unter dem Deckgläschen) zu behandeln, dann mit Wasser die überschüssige Lauge auszuschwemmen und endlich Salpetersäure von der bekannten Beschaffenheit zuzusetzen, um bald vom Rande aus, successive in Ringen nach innen fortschreitend, die Farben grün, blau, violett, roth zu erhalten. Makroskopisch dürften sich die Bilirubininfarcte von den Hämatoidininfarcten dadurch unterscheiden, dass diese nur sehr ungleichmässig und in der Regel auf einzelne Papillen vertheilt sind, während jene meist gleichmässig alle Papillen betreffen.*) Bei Erwachsenen kommen sowohl in gewundenen wie geraden Kanälchen gelbe, grüne, braune und schwarze Gallenfarbstoffkörnchen neben chronischer Entzündung bei lange bestehendem Icterus vor. Nur bei acuter Leberatrophie und sog. perniciöser Anaemie habe ich auch hier vorzugsweise Bilirubinkrystalle gefunden.

e) Gleichfalls auf einer Ablagerung krystallinischer Massen beruht die im Gefolge der Gicht auftretende Nephritis urica. Makroskopisch sieht man in den Markkegeln oder auch (seltener) in der Rinde kleinere kreideweisse Fleckchen und Streifen, die sich bei der mikroskopischen Untersuchung als Haufen von krystallinischem harnsaurem Natron erweisen, welches hier nicht blos wie an den Gelenken in Form feinster Nadeln, sondern auch in Form grösserer Krystalle (rhombischer Säulen) erscheint. In der Umgebung ist chronische interstitielle Nephritis. Sobald man diese Veränderung der Nieren constatirt hat, soll man niemals versäumen, einige Gelenke, besonders die klassischen Stellen an der grossen Zehe nach gichtischen Ablagerungen zu durchsuchen.

6. Die **Tuberkulose** kommt in den Nieren in zwei Formen vor; einmal als disseminirte, secundäre, welche mit Vorliebe ihren Sitz

*) Mit der Gegeneinandersetzung von Haematoidin- und Bilirubin-Infarcten soll die chemische Frage nach der Identität dieser beiden Körper durchaus nicht präjudicirt werden; es soll vielmehr durch den Namen nur zugleich die Entstehung bezeichnet werden: das Haematoidin entsteht an Ort und Stelle aus ergossenem Blut, das Bilirubin durch Ausscheidung von Gallenfarbstoff, welcher als solcher bereits im Blute vorhanden war.

in der Rinde hat, dann als localisirte, primäre Form, welche stets von den Nierenkelchen und Papillenspitzen ihren Ausgang nimmt. Bei der ersten Form sind submiliare und miliare Knötchen durch die Rindensubstanz, besonders an der Oberfläche, zerstreut; auf den Durchschnitten sitzen die Knötchen oft in einer schmalen Reihe in der Richtung der Vasa interlobularia und da in der Regel sich auch noch Veränderungen (Fettmetamorphose) an den nächsten Harnkanälchen hinzugesellen, so können diese Herde leicht mit kleinen hämorrhagischen Infarcten verwechselt werden. Das Auffinden der kleinen grauen Knötchen schützt vor Täuschungen. In ähnlicher Weise wie diese Tuberkel erscheinen die seltenen leukämischen und die noch selteneren typhösen Lymphome.

Die zweite Form zeigt an dem Haupterkrankungsherde, den Papillenspitzen viel weniger deutlich die Entstehung der Veränderung aus einzelnen Tuberkelknötchen. Eine verschieden breite, an der Oberfläche erweichte und zerfallende, gelbe, käsige Masse, an der von einzelnen Tuberkeln nichts mehr zu erkennen ist, nimmt die Stelle der Papillenspitze, sowie der anstossenden Theile der Kelche ein. Dagegen schliessen sich nach aussen zu in abnehmender Grösse und Zahl isolirte Tuberkel an, welche in alten Fällen bis zur Oberfläche reichen und hier von aussen schon erkannt werden können, sich aber natürlich nicht von den bei der disseminirten Form dort vorkommenden unterscheiden lassen. Die der Käsemasse zunächst gelegenen sind schon gelb, ebenfalls verkäst, die entfernteren grau, selbst durchscheinend, also ganz frisch. Indem der Zerfall der Knötchen immer weiter nach aussen zu fortschreitet, werden immer grössere Theile der Marksubstanz und schliesslich die ganzen Markkegel und selbst noch Theile der Rindensubstanz zerstört; daneben geht eine Ablösung von käsigen Massen an der Oberfläche einher, so dass die Nierenkelche, deren Lumen anfänglich verengert war, später erweitert werden (Phthisis renalis tuberculosa). Diese Nierenaffection findet sich häufig mit ähnlichen der ableitenden Harnwege (Harnblase) sowie der Geschlechtsorgane verbunden.

7. **Gummöse** Bildungen werden selten angetroffen. Sie erscheinen in frischem Zustande innerhalb eines, durch chronische interstitielle Entzündung entstandenen, fibrösen Gewebes als hirsekorn- bis erbsen- und bohnengrosse Knoten von homogener gelber Farbe und derb elastischer Consistenz. Bei mikroskopischer Unter-

suchung findet man wie gewöhnlich ein zellenreiches granulationsähnliches Gewebe mit Verfettung der Zellen.

8. Von den eigentlichen **Neoplasmen** kommen Adenome, Carcinome und Sarcome (sowohl secundäre wie primäre), Fibrome und seltener einige andere, Lipome, Angiome, Myome etc. vor.

Die Adenome erscheinen als hirsekorn- bis bohnengrosse Knoten von gelber Farbe, oft mit vielen kleinen Cystchen, von einer bindegewebigen Hülle umgeben. Man findet mikroskopisch die Harnkanälchen erweitert, mit Auswüchsen versehen, die Zellen oft verfettet, im Lumen häufig Hämorrhagien, welche sich dann auch oft schon an der makroskopischen braunrothen Färbung erkennen lassen.

Für die Carcinome und Sarcome gelten die schon früher erwähnten Erkennungsmittel; es ist jedoch zu erwähnen, dass gerade in der Niere oft Mischformen von beiden (Carcinoma sarcomatosum) vorkommen, wobei natürlich die Diagnose sehr schwierig wird und oft nur durch die sorgfältigste mikroskopische Untersuchung am gehärteten Präparate sichergestellt werden kann. Eine Eigenthümlichkeit der malignen Nierengeschwülste, ihr Hineinwachsen in die Nierenvenen und durch diese in die Ven. cav. inf. etc., ist schon früher erwähnt worden.

4. Untersuchung der Kelche, Becken und Ureteren.

Einiger Veränderungen der Nierenkelche und -Becken ist schon als Begleiterscheinungen von Nierenaffectionen gedacht worden. Oedematöse Schwellung der Schleimhaut mit Hämorrhagien finden sich bei vielen Nierenentzündungen; Hämorrhagien mit Vorliebe hier bei den hämorrhagischen Pocken etc.; eiterige und diphtherische Entzündung wie sie auch sonst vorkommt. In Bezug auf letztere ist beachtenswerth, dass sie in den Ureteren oft fehlt und durch einfache, meist hämorrhagische Entzündung vertreten ist, während in der Blase und in den Nierenbecken Diphtherie vorhanden ist, so dass also wohl eine Continuität der Entzündung aber nicht der diphtherischen zu constatiren ist. — Die Tuberkulose ist in der Regel mit Phthisis renalis verbunden und zeigt ähnliche Erscheinungsweise: Verdickung der gesammten Wandung, käsige Metamorphose an der Oberfläche, weiter nach aussen oder auch, bei weniger vorgeschrittenen Fällen, in der Schleimhaut um

die käsigen Stellen, graue Tuberkel. Sowohl in dem Nierenbecken wie in den Ureteren kommen als erste Anfänge der käsigen Ulceration kleine, rundliche, isolirte oder zu Gruppen vereinigte sogen. Lenticulärgeschwüre vor, wie sie sogleich bei der Harnblase noch näher beschrieben werden sollen.

Chronische Entzündungen der Nierenkelche, welche oft mit fibröser, manchmal netzförmiger oder streifiger Verdickung der Schleimhaut verbunden sind, trifft man am häufigsten bei fortgesetzter Reizung durch Concremente, seien es nun kleinere, krümelige Massen (Gries) oder grössere compacte Steine (es giebt Fälle, wo das ganze Lumen des Beckens und der Kelche durch eine einzige zusammenhängende Concrementmasse ausgefüllt wird). Die Beschaffenheit der Steine ist je nach ihrer Zusammensetzung sehr verschieden. Sehr feste, dunkelbraungelbe oder graue Steine mit grob maulbeerförmiger Oberfläche bestehen aus oxalsauren Salzen: Oxalatsteine; Uratsteine, wesentlich von harnsauren Salzen gebildet, sind meist glatt oder doch wenig höckerig, von hellerer, bräunlich gelber Farbe und oft streifig, von mittlerer Consistenz; endlich die aus phosphorsauren und kohlensauren Salzen bestehenden Phosphat- und Carbonatsteine sind sehr weich, weiss, kreidig. Da die letzteren in der Regel durch Catarrh resp. die mit demselben verbundene Zersetzung des Harns entstehen, so findet man sehr häufig an der Oberfläche der anderen Steine eine Schicht von Phosphaten. Uebrigens können auch oxalsaure Salze und harnsaure Salze, deren Ausscheidung in Blutveränderungen bedingt scheint, schichtenweise mit einander abwechseln, so dass unter Umständen an einem Steine alle möglichen Formen von Niederschlägen neben resp. nacheinander gefunden werden. — Dass durch Harnsteine auch eiterige Entzündungen der Harnwege und der Niere (Nephritis calculosa) erzeugt werden können, ist schon früher erwähnt worden; es ist noch zuzufügen, dass sie auch oft Erweiterungen der Harnwege bedingen, worüber sogleich noch Ausführlicheres mitgetheilt werden soll.

Vorher will ich noch anführen, dass in seltenen Fällen eine multiple Cystenbildung neben chronischer Entzündung an der Schleimhaut des Beckens und des Ureters gefunden wird. Die Cystchen sind oft in sehr grosser Zahl vorhanden und im Durchschnitt von Stecknadelkopf- bis Hirsekorngrösse; sie springen weit

über die Schleimhaut vor und enthalten meist einen wasserklaren, oft colloiden Inhalt. Ueber ihre Entstehung ist nichts Näheres bekannt.

Eine der wichtigsten Affectionen der oberen Harnwege ist die Erweiterung derselben durch Retention des Harnes in Folge eines der Niere näher oder ferner gelegenen Hindernisses im Abflusse desselben. Je nach der Lage des Hindernisses ist der Ureter und das Becken mit den Kelchen oder nur dies letztere allein verändert; die Niere ist in jedem Falle in Mitleidenschaft gezogen (Hydronephrose). In den höchsten Graden der Affection sind die Nieren in fluctuirende Säcke verwandelt, an denen man nur noch hie und da als Wandung schmale Reste von Drüsensubstanz sieht; die Kelche und Becken sind zu einem grossen Hohlraume vereinigt, der Ureter, wenn die verengte Stelle in der Nähe der Blase lag, in einen fingerbreiten Kanal umgewandelt. Die schwächsten Grade der Veränderung werden durch eine geringe Ausdehnung der Nierenkelche und des Beckens sowie eine grössere oder geringere Abflachung und Verbreiterung der sonst spitzkegelförmigen Papillen charakterisirt. Zwischen beiden Graden giebt es natürlich alle Uebergänge. Die Niere ist bei jeder beträchtlicheren Hydronephrose sehr anämisch, fest und derb, im Zustande der chronischen interstitiellen Entzündung. Die Zerstörung des Parenchyms durch Atrophie beginnt an den Papillen und setzt sich von hier aus nach aussen zu fort.

Die Verengerung des Lumens der abführenden Wege, welche die Hydronephrose hervorbringt, wird in der Regel durch Compression des Ureters von aussen oder durch Verstopfung durch einen Stein erzeugt; in anderen Fällen fehlt ein solches Moment und man findet dann die Ursache oft in einem spitzwinkeligen Abgang des Ureters von dem Becken, wodurch ein klappenartiges Vorspringen der einen Wand ermöglicht wird, welches hinreicht, den Eingang zum Ureter zu verlegen. Einseitige Hydronephrose zeigt gewöhnlich die höchsten Grade der Degeneration, da die andere Niere durch vicariirende Hypertrophie einen Theil ihrer Functionen mit übernimmt. Solche Fälle kommen zuweilen angeboren vor; der Verschluss des Ureters ist dann wohl auf eine fötale Entzündung zurückzuführen. Doppelseitige Affection findet sich bei vielen Uteruskrankheiten, von denen die carcinomatösen hervorzuheben sind,

bei welchen diese Complication (durch Uebergreifen der Carcinombildung auf die Ureteren) selten vermisst wird. Gerade beim Bestehen dieser Zustände ist es daher nothwendig, vor der Herausnahme der Nieren die Grösse der Ureteren in der früher angegebenen Weise zu untersuchen.

Schliesslich ist noch einiger angeborener Anomalien der Nieren und der oberen Harnwege zu gedenken, nämlich der Verdoppelung der Theile, welche bald die Ureteren allein, bald auch das Becken und die Nieren betrifft. In letzteren sieht man gewöhnlich auf dem Durchschnitte ein breites, drüsiges Septum, welches die zu den beiden Ureteren gehörigen Theile trennt, aber so, dass es selbst mehr zu dem einen hinzugehört: die Niere sieht aus, als wenn an das eine Ende einer vollständigen noch eine halbe angesetzt worden wäre; in seltenen Fällen existirt auch vollständige Theilung der Niere.

5. Untersuchung der Beckenorgane.

An die Untersuchung der Nieren hat sich direct diejenige der Harnblase und der Urethra und, da diese nur im Zusammenhange mit den Geschlechtsorganen und dem Mastdarme entfernt werden können, diejenige der gesammten Beckenorgane anzuschliessen. Die Untersuchung beginnt, nachdem man die gegenseitige Lage der betreffenden Organe, besonders auch den Stand des Fundus uteri bei etwaiger Vergrösserung desselben, genau bestimmt hat, mit der Betrachtung der Harnblase, deren Grösse, Gestalt und Füllungsgrad zu bestimmen ist. Darauf zieht man dieselbe etwas von der Symphyse ab und schneidet in der Längsrichtung des Körpers in ihre vordere Wand ein, um zunächst den Inhalt nach Qualität und Quantität zu bestimmen.

a. Untersuchung des Blaseninhalts.

Die Farbe des Harns wechselt bekanntlich vom hellsten Bernsteingelb bis zu Gelbroth und Braunroth, selbst fast Schwarz. Letztere Nüancen werden, wenn sie nicht etwa durch Medicamente, Rheum oder Senna erzeugt wurden, was man an dem Verschwinden der dunkelen Farbe nach Zusatz von Mineralsäuren erkennt, durch Blutbeimengung hervorgebracht, die in geringer Menge und wenn die Körperchen schon ausgelaugt sind, eine Pfirsichblüthfarbe bedingt.

Die gleichmässige abnorme Färbung wird gegenüber der am Boden beim Stehen intensiver werdenden, durch frische Blutbeimengungen hervorgerufenen, auf diffundirten Blutfarbstoff schliessen lassen. Die mikroskopische Untersuchung giebt leicht sicheren Aufschluss. Die Stromata der ausgelaugten Körperchen kann man oft noch als ganz blasse, zart contourirte Kügelchen erkennen. Gallenfarbstoffgehalt des Harnes wird an der gelbrothen bis braunen Färbung und durch die Reaction mit Salpetersäure leicht erkannt. Körnig oder krystallinisch ausgeschiedener Gallenfarbstoff, an Zellen oder Cylinder gebunden, ist ein nicht seltener Befund sowohl bei icterischen Kindern wie Erwachsenen.

Beimengung von Eiter zum Harn kommt in verschiedenem Grade vor; sind es nur geringere Mengen, so können die obersten Schichten des Blaseninhalts ganz klar sein, während im Fundus (bei Rückenlage der Leiche) ein dicker, gelber Eiter sitzt. In anderen Fällen, besonders wenn wenig Inhalt in der Blase ist, hat die gesammte Flüssigkeit eine mehr oder weniger eiterartige Baschaffenheit. Mit dem Mikroskope sind die Eiterkörperchen leicht nachzuweisen. Statt des Eiters kann auch eine trübe, schmutzig-jauchige, graugelbe, oder bei Blutbeimengungen bräunliche Masse vorhanden sein, die schon durch ihren stark ammoniakalischen Geruch anzeigt, dass sie in Zersetzung begriffen ist. In ihr schwimmen häufig kleinste wie Sand anzufühlende gelbliche Concremente. Unter dem Mikroskop sieht man massenhaft Micrococcen und Bacterien in den allerverschiedensten Formen.

Von einzelnen Beimengungen zu dem Urin, die das makroskopische Verhalten desselben weniger alteriren, seien nur kurz die verschiedenen Formen der Gallertcylinder erwähnt, welche bald ganz glashell, bald gelblich gefärbt erscheinen, mit Blutkörperchen, oder verfetteten Zellen, oder Bacterien etc. besetzt sind, ferner einzelne Eiterkörperchen oder farbige Blutkörperchen oder in seltenen Fällen auch verschiedene Geschwulstzellen. Von den festen Sedimenten sind das in Form kleiner amorpher Körnchen erscheinende harnsaure Natron, die Wetzstein- oder Garbenformen der reinen Harnsäure, die farblosen sargdeckelförmigen Tripelphosphate (phosphorsaure Ammoniak-Magnesia) und endlich die in Briefcouvertform erscheinenden Krystalle von oxalsaurem Kalk die wichtigsten. In Bezug auf die Blasensteine gilt im Allgemeinen das bei der Niere

Gesagte. — Um die genannten körperlichen Beimengungen bequem zur Untersuchung zu erhalten, lässt man den Harn in einem spitzen Becherglase stehen und giesst dann die oberen Harnschichten weg, während man die unteren zur Untersuchung benutzt.

b. Allgemeine Sectionsmethode.

Nachdem der Harn entfernt ist, wird der Mastdarm von dem Colon abgetrennt und letzteres etwas zurückgeschlagen (beim Vorhandensein reichlichen dünnen Kothes wird mit Vortheil vorher doppelt unterbunden), dann wird, indem man den Mastdarm kräftig nach vorn zieht, ein grosses Messer senkrecht zwischen Mastdarm und Kreuzbein tief eingestochen und in langen sägenden Zügen das lockere Bindegewebe von dem Kreuzbein längs der Linea arcuata bis zu den Schambeinen hin abgetrennt. Mit einigen Flachschnitten wird die Ablösung des Mastdarms von hinten her bis zum Anus fortgesetzt.

Hierauf umfasst man den Mastdarm mit den drei letzten Fingern der linken Hand, bringt den Zeigefinger derselben in den Eröffnungsschnitt der Harnblase, zieht an diesen beiden Handhaben sämmtliche Beckenorgane kräftig nach oben und hinten und durchschneidet, immer dicht an der Symphyse bleibend, auch die vorderen Verbindungen der Organe mit dem Becken. Durch einige Querschnitte wird dann die Herausnahme beendigt. Wenn man, besonders am unteren Ende der Symphyse, beim Weiterschneiden den Messergriff recht nach hinten senkt, so wird man bei Männern leicht die ganze Prostata und selbst noch ein Stück der Corpora cavernosa mit entfernen können. Der Penis kann, wenn man ihn nicht zu schonen hat, einfach abgeschnitten werden, oder man verlängert den Eröffnungsschnitt der Bauchhaut bis gegen die Mitte des Penis, löst den hinteren Ansatz der Corpora cavernosa ab und durchschneidet dieselben subcutan soweit nach vorn als man eben will. Legt man einen Werth auf den Zusammenhang der Harnröhre mit der Harnblase (Stricturen, falsche Wege etc.) so wird der Penis vor der Herausnahme der Beckenorgane nach Durchschneidung der Haut in der oben angegebenen Weise an beliebiger Stelle durchschnitten, rundum aus seinen Verbindungen, besonders von den Schambeinen abgelöst, unter der Symphyse in das Becken zurückgeschlagen und nun erst vor ihm in der oben beschriebenen Weise die Lostrennung

der Organe vorgenommen. Die Hoden kann man sehr leicht der Untersuchung ohne Verletzung des Hodensackes zugänglich machen, indem man den Leistenkanal von innen her etwas erweitert und den Hoden dann von unten her hindurchdrückt. Soll auch er mit den Beckenorganen in Verbindung bleiben, so wird er von beiden Seiten in dieser Weise durch den Leistenkanal zurückgedrückt und der Samenstrang bis zur Blase hin von der seitlichen Beckenwand abgetrennt, bevor man zur Herausnahme der Beckenorgane schreitet.

Bei weiblichen Leichen kann man, sofern der Mastdarm bis zum Anus von hinten her schon losgelöst ist, durch kräftigen Zug die Geschlechtstheile so weit nach hinten bringen, dass man mittelst der gewöhnlichen Methode die ganze Harnröhre, die Scheide mit den Nymphen und den Mastdarm mit Anus entfernen kann; will man aber die gesammten äusseren Geschlechtstheile haben, so muss man, nachdem die Beckenorgane bis zum Beckenausgang gänzlich von den Seiten losgemacht sind, die Beine der Leiche auseinanderlegen, von aussen her die Geschlechtstheile, soweit man sie zu entfernen wünscht, umschneiden und dann, indem man das Messer in der Längsrichtung des Körpers unter der Symphyse vorschiebt, vorn und an den Seiten von den Knochen loslösen. Ist dies geschehen, so schlägt man die Geschlechtstheile unter der Symphyse nach dem Becken zurück, fasst mit dem linken Zeigefinger statt in den Blasenschnitt in die vordere Scheidenöffnung und durchtrennt nun noch, indem man wie früher angegeben die gesammten Beckenorgane in die Höhe zieht, von innen her die Haut hinter dem Anus. Man legt nun die herausgenommenen Organe in ihrer normalen Lage, also die Blase nach oben, vor sich hin und untersucht die einzelnen Organe, wie sie der Reihe nach von vorn nach hinten auf einander folgen.

c. Untersuchung der Blase und Harnröhre.

Die vollständige Eröffnung der Harnröhre und Blase wird in der Art vorgenommen, dass man den bereits in der vorderen Blasenwand vorhandenen Schnitt nach unten hin verlängert. Die Corpora cavernosa des Penis werden dabei längs des Septums durchschnitten.

I. Untersuchung der Blase.

a) Allgemeine Verhältnisse.

Die Ausdehnung der Blase hängt naturgemäss wesentlich von ihrem augenblicklichen Inhalte ab; es giebt jedoch auch von diesem unabhängige Erweiterungen, welche ihren Grund ausserhalb der Blase in mechanischen Hindernissen des Harnabflusses oder in der Blase selbst in Lähmungen der Muskulatur ihre Ursache haben können. Mit der Erweiterung vergesellschaftet sich in den ersteren Fällen stets eine Verdickung der Wandung, die sich schon von der inneren Fläche aus daraus diagnosticiren lässt, dass die einzelnen Züge glatter Muskulatur verdickt sind und stark vorspringen (Balkenblase), so dass zwischen ihnen oft ganz tiefe Recessus entstehen (Divertikel). Grössenveränderungen der Schleimhaut allein werden durch ödematöse Schwellung, welche als Begleiterscheinung vieler Entzündungen der Blase selbst oder ihrer Nachbarschaft auftritt, bedingt.

Die Gestalt der Blase wird dadurch oft eine eigenthümliche, dass die Stelle, wo früher der Urachus mündete, als eine kleine Spitze erscheint: die erste Andeutung jener stärkeren Abnormität, wo der Urachus selbst nicht ganz geschlossen, sondern noch verschieden weit offen gefunden wird. — Eine weitere Gestaltsveränderung wird bedingt durch kleine taschenförmige Ausbuchtungen der Wandung, sogen. Divertikel, die in der Regel an der hinteren Wand sitzen und theils angeboren, theils, wie oben erwähnt, erworben sind.

Die Farbe der Schleimhaut der Harnblase ist in den meisten Fällen eine blassgraue, nur im Trigonon und am Uebergange in die Harnröhre treten meistens, besonders oft und stark bei älteren Frauen, gefüllte venöse Gefässe hervor. Bei frischen Entzündungen wird die Farbe eine rothe, bei den heftigen Formen eine schwarzrothe, ist aber nur selten gleichmässig über die gesammte Oberfläche vertheilt, häufig nur auf die Höhen der vorspringenden Muskelbalken beschränkt und jedenfalls immer hier stärker als in der Umgebung. Das letztere gilt in gleicher Weise von den schieferigen Färbungen, wie sie als Zeichen der chronischen Entzündung gefunden werden.

Die Consistenz der Blasenwandung im Ganzen nimmt mit

der Verdickung der Muscularis ebenfalls zu; die Schleimhaut wird durch Oedem oft gallertig weich.

b) Die einzelnen Erkrankungen.

Von den einzelnen Erkrankungen sind wieder zuerst die **Hämorrhagien** zu nennen, welche sowohl als Begleiter von entzündlichen Processen, als auch bei allgemeiner hämorrhagischer Diathese (Phosphorvergiftung etc., Endocarditis ulc.) auftreten.

Die **Entzündungen** der Blase sind einfach catarrhalische, wobei die Schleimhaut geschwollen und verschieden stark geröthet ist, oder sie sind eiterige, mit stärkerer Röthung und Schwellung und eiterigem Secret, oder fibrinöse (seltener) mit Bildung leicht entfernbarer fibrinöser Pseudomembranen, oder diphtherische und necrotische, die je nach ihrer Ausdehnung und Intensität ein sehr verschiedenartiges Bild erzeugen. In den frischesten Fällen sieht man an der Schleimhaut des Trigonon und auf den Muskelbalken des Fundus neben starker mit Hämorrhagien verbundener Röthung hie und da graue Anflüge, die fest haften. Dieselben haben in älteren Fällen an Ausdehnung sowohl nach Breite als Tiefe zugenommen und man sieht dann auf Querschnitten die grauen Infiltrate in der Schleimhaut liegen. In den schlimmsten, allerdings sehr seltenen Fällen, kann die ganze Schleimhaut necrotisch werden und sich als zusammenhängender Sack von der Muscularis abheben. Sie ist in diesem Falle meist stark mit Concretionen besetzt und fühlt sich daher sandig an.

Von grossem Interesse sind die ein sehr charakteristisches Aussehen darbietenden **tuberculösen** Affectionen der Blasenschleimhaut. Es kommen auch hier die schon öfter erwähnten zwei Formen vor, seltener die disseminirte acute Miliartuberkulose, häufiger die localisirte, zu Geschwürsbildung führende Tuberkulose. In Bezug auf erstere ist daran zu erinnern, dass ausnahmsweise in der Schleimhaut lymphoide Follikel vorkommen, die leicht für Tuberkel gehalten werden können. Ihre Grösse, oft gleichmässige Vertheilung, der Mangel jeglicher Spur von Verkäsung im Innern lässt sie in Verbindung mit ihrem Vorkommen ohne jede sonstige tuberkulöse Affection und dem mikroskopisch leicht nachzuweisenden Vorhandensein von Gefässen von Tuberkeln unterscheiden. Die zweite Form ist besonders deswegen interessant, weil sie in der

Blase gerade besonders schön zu den charakteristischen sog. Lenticulärgeschwüren führt. Es sind dies dieselben Geschwüre, welche schon von den Bronchien beschrieben wurden, mit flachem, käsigem Grunde, scharfen, zackigen Rändern, in denen noch unzerfallene Knötchen sitzen, um welche herum die Schleimhaut oft geröthet ist, und welche sich häufig mit einander zu grösseren Geschwüren vereinigen, die dann eine traubige Gestalt zeigen. Auch diese Geschwüre sitzen mit Vorliebe am Trigonon und dem Fundus. Sie finden sich nur bei anderweitigen tuberkulösen Erkrankungen der Harn- und Geschlechtsorgane, besonders beim Manne.

Geschwülste der Harnblase sind relativ selten, besonders die primären. Am häufigsten finden sich wohl secundäre Carcinome in der hinteren Blasenwand bei Carcinoma uteri. Im Beginne sieht man nur knollige Vorwölbungen der Schleimhaut, später erscheinen kleine Geschwulstknötchen auf der Schleimhaut selbst, die schliesslich eine beträchtliche Grösse erreichen können, aber auch durch Fortschreiten der Ulceration von der Scheide aus wieder zerfallen und dadurch zu einer Blasenscheidenfistel führen können. Manchmal sitzen die accessorischen Knoten um die Mündungsstelle eines Ureters, wodurch dann die früher erwähnte Hydronephrose entsteht; doch ist die Verschliessung der Ureteren durch Geschwulstmassen hinter und neben der Blase häufiger.

Von den Primärgeschwülsten sind ausser den in Form grösserer Knoten vorkommenden weichen Krebsen besonders die sog. Zottenkrebse (Carcinoma papillosum) zu erwähnen, die in Form von papillösen, oft baumförmigen Wucherungen in das Lumen der Blase hineinragen, cylinderförmige Krebszellen und sehr viele Gefässe enthalten, weshalb gerade sie häufig zu Blutungen in das Lumen Veranlassung geben. Ihr Hauptsitz ist am Trigonon Lieutaudii. Durch Incrustation mit harnsauren Salzen schwellen die Enden der Papillen oft kopfförmig an, erhalten eine weissgelbe Farbe und flottiren dann besonders auffällig in aufgegossenem Wasser. Sie dürfen nicht mit den ebenfalls in Zottenform vorkommenden Condylomen verwechselt werden, über deren Unterscheidung von Krebsen bei der Haut Angaben gemacht wurden.

Zerreissungen der Blase kommen abgesehen von den Zerstörungen durch tuberkulöse und krebsige Geschwüre auch durch direkte mechanische Verletzungen, besonders durch die Geburt und geburts-

hülfliche Operationen zu Stande; meist in Folge partieller Necrose an der hinteren oder (oft auch nur) der vorderen, an die Symphyse anstossenden Wand. Die Folge einer solchen Zerreissung resp. Necrose ist stets eine heftige, jauchige Entzündung des Bindegewebes um die Blase herum (Pericystitis gangraenosa). Sitzt der Riss an der hinteren Wand, so entsteht meistens eine Blasenscheidenfistel.

2. Untersuchung der Harnröhre.

Die Harnröhre stimmt in vielen ihrer Erkrankungen mit der Blase überein und nimmt auch an vielen derselben besonders in ihrem hinteren Abschnitte bei Männern Theil. Es sollen deshalb nur die der Harnröhre eigenthümlichen Affectionen hier erwähnt werden. In Bezug auf die Blutgefässe ist ein besonders bei Weibern vorkommender Zustand zu nennen, dessen schon bei der Blase andeutungsweise gedacht wurde, das ist die starke Füllung und Ausdehnung der Venen des Blasenhalses und der Harnröhre, die sog. Blasenvaricen. Es kann hier sowohl einfache Thrombose (selbst Phlebolithen) als auch entzündliche Thrombose (Thrombophlebitis) entstehen (mit Embolien in der Lunge). Im Uebrigen ist die complicirtere Harnröhre des Mannes viel häufiger krankhaften Veränderungen ausgesetzt, als die des Weibes. Eine der wichtigsten ist die Verengerug derselben, die Harnröhrenstrictur. Dieselbe kann den allerverschiedensten Grad haben, von einer ganz geringen Beeinträchtigung des Lumens bis zum fast vollständigen Verschluss, wobei man kaum mit der feinsten Sonde durch die enge Stelle hindurchkommen kann. Die Stricturen sitzen in der Regel in der Pars membranacea und sowohl an der verengten Stelle, wie in der Nähe derselben sind stets entweder fibröse Verdickungen (von chronischer Entzündung) oder narbige Veränderungen (von Geschwüren der Schleimhaut) zu bemerken. Neben der Verengerung der Röhre sind dann häufig auch noch Verletzungen vorhanden, die durch schlechtes Katheterisiren entstandenen falschen Wege, theils frische, theils ältere, schon wieder verheilte. Dieselben finden sich auch bei der Verlegung des Weges durch eine Vergrösserung der Prostata und dann sieht man besonders in der pars prostatica oft lange, neben der Harnröhre herlaufende Gänge, welche in die Prostata hineinführen. Es kann durch diese

Verletzungen eine Vereiterung der Prostata erzeugt werden, desgleichen eine Eiterung um die Harnröhre herum (Periurethritis), die, wenn der gebildete (periurethrale) Abscess mit dem Harn in Verbindung tritt, zu ausgedehnten urinösen Verjauchungen des Bindegewebes führen kann. Es können solche natürlich auch durch jeden anderen zu einer Perforation der Harnröhrenwand führenden Process hervorgerufen werden. Von sonstigen Veränderungen sei noch der ebenfalls nur bei Männern vorkommenden Tuberkulose gedacht, welche in derselben Weise erscheint wie die der Harnblase und öfter zu ausgedehnter Zerstörung der Wandung besonders in der Pars prostatica führt. In Bezug auf Geschwulstbildung ist die weitere weibliche Harnröhre der männlichen voraus, indem besonders Condylome öfter gefunden werden.

d. Untersuchung der Prostata.

Die Prostata wird auf einem durch den Colliculus seminalis geführten queren Durchschnitte untersucht. Veränderungen der Grösse sind an ihr sehr häufig, wie ja überhaupt bei alten Leuten dieselbe gewöhnlich an Masse zunimmt. Die Vergrösserung kann die beiden Seitenlappen betreffen und ist dann von geringerer Wichtigkeit oder sie betrifft den sogen. mittleren Lappen, der aber bekanntlich durch die Vergrösserung überhaupt erst als eigener Lappen erscheint. Dieser ragt dann mehr oder weniger in den Harnblasenhals vor und ist die Ursache einerseits von Blasenhypertrophie und Catarrh, andererseits von Verletzungen der Harnröhre beim Catheterisiren (falsche Wege).

Eine Atrophie der Prostata kommt in Folge von chronisch entzündlichen Processen und bei alten Leuten vor. Ebenfalls bei alten Leuten erscheint sehr häufig der Durchschnitt mit schwärzlichen oder bräunlichen Pünktchen bedeckt, wie mit Schnupftabak bestreut; es sind das kleine, bräunlich gefärbte, geschichtete Concretionen sog. Prostatasteine, die unter Umständen eine beträchtlichere Grösse erreichen können und zum Theil Amyloidreaction zeigen.

Abscedirende Entzündungen (Prostatitis apostematosa) betreffen bald nur einen Lappen, bald das ganze Organ und man findet alle möglichen Uebergänge zwischen kleinen erbsengrossen

Abscessen und Vereiterung des gesammten Organes. Besonders in letzterem Falle können dann Durchbrüche nach allen möglichen Seiten, vorzüglich nach hinten erfolgen.

Mit der Tuberkulose der Harnorgane vergesellschaftet sich in der Regel auch eine solche der Prostata. In den frischesten Fällen bemerkt man nur kleine käsige Herdchen, in deren Nachbarschaft frischere, graue Tuberkel sitzen; später nimmt die Verkäsung immer grössere Dimensionen an, die Masse erweicht zuweilen im Innern und man findet dann oft grosse Höhlen mit einer weichen Käsemasse gefüllt und umgeben von festeren, trockenen, gelben Massen, an die sich nach aussen oft nur undeutlich noch frische Tuberkeleruptionen anschliessen.

Die Hypertrophien der Prostata können durch Wucherung (Hyperplasie) sowohl des drüsigen Theiles als auch des interstitiellen Gewebes gebildet werden. Erstere sind weicher, graugelb, es lässt sich zellenreiche Flüssigkeit ausdrücken (Adenome); auf Schnitten sieht man die Drüsenschläuche mit zapfenartigen Auswüchsen versehen; letztere sind hart, grauweiss, es lässt sich keine Flüssigkeit ausdrücken und auf Schnitten erscheint nur das fibromuskuläre Zwischengewebe vermehrt (Fibromyom). Beide Arten kommen übrigens mit einander vereinigt vor.

Geschwülste sarcomatöser und carcinomatöser Natur kommen ebenfalls vor, aber selten.

e. Untersuchung der Samenbläschen und der Samenleiter.

Um zu den Samenbläschen zu gelangen, stülpt man den Boden der Excavatio recto-vesicalis nach oben, am besten dadurch, dass man die Prostata auf den linken Zeigefinger legt und die hintere Wand der Harnblase mit dem Mittelfinger, die vordere des Mastdarms mit dem Daumen kräftig nach abwärts zieht. Es werden dann hinter dem Blasenhalse die beiden Bläschen als längliche Wülste sich markiren und durch einen in ihrer Längsrichtung geführten Schnitt der Untersuchung zugänglich gemacht werden können. Desgleichen sieht man auf diese Weise leicht die Enden der Samenleiter, welche man mit einer sehr feinen Scheere der Länge nach aufschlitzen kann.

Der Inhalt der Samenbläschen ist sowohl in Bezug auf Menge wie Zusammensetzung vielfachem Wechsel unterworfen. Samenfäden

sind nicht immer zu finden, auch wenn reichlicher Inhalt vorhanden ist, dagegen stets rundliche Zellen, welche häufig, besonders bei alten Leuten und cachectischen Individuen, reichliche braune Pigmentkörnchen enthalten, welche auch der ganzen Flüssigkeit schon makroskopisch eine bräunliche Farbe geben können. Die Consistenz des Inhaltes ist öfters eine dickliche, gallertige, in welchen Fällen man dann auch unter dem Mikroskope rundliche oder cylindrische gallertige Massen findet, welche häufig Vacuolen einschliessen.

Entzündungen sind selten, doch kommen sowohl chronische, fibröse als acute, eiterige vor. Sowohl von den Samenbläschen, wie von den Samenleitern ist die (relativ) häufigste bei der Section zu findende Veränderung die Tuberkulose, welche in derselben Weise wie an den Ureteren hier auftritt und nur in Verbindung mit allgemeiner Urogenitaltuberkulose vorkommt. In frühen Stadien sieht man nur an der innersten Schicht der Schleimhaut eine auffällige gelbliche Färbung und auf der Oberfläche einen dünnen Belag von käsiger Masse, später wird das Lumen immer mehr mit dieser Masse gefüllt und die gelbe Färbung (Verkäsung) der Wandung reicht immer tiefer in dieselbe hinein, während zugleich in der Peripherie eine chronische Entzündung mit fibröser Umwandlung des Bindegewebes sich einstellt.

f. Untersuchung der Hoden und Nebenhoden, sowie des Samenstranges.

Bei den Hoden bedarf zuerst ihre Lage einer Untersuchung. Es kommt bekanntlich zuweilen vor, dass einer oder beide Hoden nicht im Hodensacke liegen, sondern in der Bauchhöhle oder irgendwo im Leistenkanale stecken geblieben sind (Monorchis, Cryptorchis). Es gelingt in letzterem Falle häufig schon von aussen, die Lage des Hodens durch das Gefühl zu erkennen. In denselben Fällen ist auch zugleich eine Veränderung der Grösse ein fast stetes Vorkommniss, in der Regel nach der negativen Richtung, indem das Hodengewebe atrophirt, manchmal aber auch in positiver Weise, da gerade solche retinirte Hoden zu allerlei Geschwulstbildungen geneigt sind.

1. Untersuchung des Samenstranges und der Tunica vaginalis propria.

Ehe man an den normal in seinem Sacke gelegenen Hoden kommt, erfordert der Samenstrang eine genauere Betrachtung.

Es sind mehrere mit dem gemeinsamen Namen der Celen benannte Affectionen zu erwähnen. Zuerst die Varicocele, eine Verdickung des ganzen Samenstranges, hervorgerufen durch varicöse Ausdehnung und vielfache Schlängelung der Venen des Plexus pampiniformis (am häufigsten links). Zu zweit kommt die Hydrocele, mit verschiedenen Unterabtheilungen. Die Hydrocele congenita s. processus vaginalis ist jene Form, bei welcher der ganze durch das Hinabsteigen des Hodens bewirkte Peritonealfortsatz (proc. vaginalis peritonei) offen bleibt und der Hoden als prominirender Körper am Boden dieses Sackes und noch in demselben liegt. Die zweite Form ist die Hydroc. funiculi spermatici, wobei der Peritonealfortsatz über dem Hoden zwar verwachsen ist, nicht aber an seinem Ursprung. Wenn die Verwachsung sowohl über dem Hoden wie an dem Anfangstheile des Processus zu Stande gekommen ist, so kann sich durch eine cystische Erweiterung des dazwischenliegenden Stückes, welche bald einen höheren bald einen tieferen Sitz hat, die H. cystica fun. sperm. bilden, welche leicht mit einer Hydrocele herniosa verwechselt werden könnte, welche durch Wasseransammlung in einem an seiner Abgangsstelle verwachsenen Bruchsacke entsteht. Diese Säcke liegen in der Regel näher an dem Peritoneum und sind oft von einer dicken Fettkapsel umgeben. Die Hydrocele tunicae vaginalis propriae testis, welche die häufigste von allen ist, führt uns dann direkt zum Hoden selbst, als eine Affection, welche in einer Ansammlung von Flüssigkeit zwischen der äusseren Scheidenhaut und dem Hoden besteht. Die Flüssigkeit ist bald klar, wässerig (mit fibrinogener Substanz), bald eiterig, sehr häufig, besonders bei den grösseren Hydrocelen, blutig. Das Blut hat oft schon Veränderungen erlitten und der Inhalt des Sackes besitzt dann meist eine Chocoladenfarbe und oft eine breiige Consistenz (Haematocele), zuweilen ist die wässerige Flüssigkeit milchig getrübt durch Fettkörnchenzellen, Fettkörnchenkugeln und freie Fetttröpfchen. Fast immer enthalten diese alten Haematocelen grosse Mengen von Cholestearinkrystallen. Am oberen Ende des Hodens kommen bis wallnussgrosse Cysten vor, die in die Scheiden hineinragen und mit den Samenwegen in Verbindung stehen, woher sie Spermatozoen enthalten (Spermatocele). Auch aus der sog. Morgagni'schen Hydatide können Cysten hervorgehen.

Bei den eigentlichen Hydrocelen zeigen die Wandungen, besonders nach längerem Bestande derselben, vielfache Veränderungen entzündlicher Natur, so dass eine scharfe Grenze zwischen beiden Processen nicht gezogen werden kann. Die Veränderungen bestehen besonders in sklerotischen Verdickungen (Periorchitis fibrosa), die oft partiell sind, die knorpelartig werden und verkalken können. Anderemale finden sich warzige, papillöse u. s. w. Wucherungen (Periorchitis proliferans), die ebenfalls aus sklerotischem Bindegewebe bestehen und durch deren Ablösung sich freie Körper bilden können, welche im Centrum oft Verkalkung zeigen.

In anderen Fällen endlich zeigen sich Verwachsungen zwischen der Tunica vaginalis und dem Hoden (Periorchitis adhaesiva), durch welche, wenn sie grössere Ausdehnung besitzen, partielle oder selbst totale Obliteration bewirkt sein kann. Dieselben sind oft syphilitischen Ursprungs. Eiterige Entzündungen (Periorchitis oder Vaginitis suppurativa) sind leicht an dem eiterigen Inhalte der Scheide zu erkennen. Sie können traumatisch oder secundär zu anderen Affectionen des Hodens oder Nebenhodens hinzugekommen sein.

2. Aeussere Untersuchung des Hodens und Nebenhodens.

Was nun den Hoden selbst angeht, so kann er durch die verschiedensten (entzündlichen oder geschwulstbildenden) Processe eine Vergrösserung erfahren, selbst so sehr, dass er eine Mannesfaust noch übertrifft. Eine Verkleinerung findet sich fast regelmässig bei alten Leuten, dann als Bildungshemmung nach der Pubertät, ferner in Folge von Compression durch Hydrocele etc. und endlich in Folge von chronischen fibrösen Entzündungen, besonders syphilitischen. Der Nebenhoden ist in seinen Grössenverhältnissen von denjenigen des Hodens unabhängig; bei manchen Formen von Entzündung, vor allem solchen, welche neben ähnlichen in den übrigen Urogenitalorganen bestehen (gonorrhoische, tuberculöse Entzündung) ist besonders der Nebenhoden vergrössert.

Die Consistenz des Hodens, welche an sich eine sehr weiche ist, wird bei den Alters- und Druckatrophien meistens noch weicher, matschig, vorausgesetzt, dass die Tunica albuginea nicht aussergewöhnliche Verdickungen zeigt; bei den fibrösen Atrophien ist sie entsprechend derber, ebenso bei den meisten entzündlichen Ver-

änderungen, wohingegen bei sehr vielen Geschwülsten die Consistenz ganz weich (markig) ist.

3. Innere Untersuchung des Hodens und Nebenhodens.

Um das Parenchym zu untersuchen macht man einen Längsschnitt, welcher an der dem Nebenhoden gegenüberliegenden Seite beginnt und durch das Corpus Highmori hindurch bis in den Nebenhoden reicht, der übrigens, besonders an seinem Kopfe, auch auf einem eigenen Schnitte untersucht werden kann.

Die Farbe des normalen Hodenparenchyms ist je nach der Blutfüllung eine mehr graue oder graurothe; eine fahle gelbliche oder gelbbräunliche, verbunden mit grosser Weichheit, ist ein Zeichen von fettiger Degeneration der Zellen der Hodenkanälchen, wie sie bei den meisten Atrophien, besonders auch der senilen sich zeigt. Grauweisse Färbung, zugleich mit fibröser Härte verbunden, rührt wie überall von der Entwicklung fibrösen Gewebes her; hellgelbe Farbe mit käsiger Beschaffenheit der Massen ist in der Mehrzahl der Fälle auf Tuberculose zu beziehen.

Hämorrhagien, hämorrhagische (embolische) Infarcte und embolische Abscesse kommen zwar auch hier vor, sind aber viel seltener und spärlicher wie in anderen Organen.

Die acuten **Entzündungen** werden an der Leiche gewöhnlich nur zufällig gefunden; es haben bekanntlich die eiterigen, so häufig gonorrhoischen Entzündungen vorzugsweise am Nebenhoden (Epididymitis apostematosa) ihren Sitz, doch fehlen sie auch nicht im Hoden, wo man zuweilen kleinere oder grössere, eine schmierige, gelbe, fettige und mit glitzernden Cholestearintäfelchen gemengte Masse einschliessende Höhlen (sog. Atherom der Hoden) oder aus solchen hervorgegangene Petrificationen als Residuen von Abscessen vorfindet. Narbenartige fibröse Züge, oft direkt bis zur äusseren Haut sich fortsetzend, wo eine tiefe Einziehung sich zeigt, können gleichfalls auf verheilten eiterigen Entzündungen, die zu Fistelbildung geführt hatten, beruhen. Diese Fisteln sind während ihres Bestehens oft mit dicken Granulationspolstern ausgekleidet, die an der äusseren Oberfläche geschwulstartige Wucherungen bilden können.

Die chronische Entzündung wird an der fibrösen Verdickung der interlobulären Septa erkannt, durch welche das

zwischenliegende Drüsenparenchym mehr oder weniger zur Atrophie gebracht worden ist. Dieselbe ist sehr häufig specifischer Natur (s. gleich).

Von grösster Wichtigkeit sind die tuberculösen und syphilitischen Veränderungen der männlichen Geschlechtsdrüsen, die sich im Allgemeinen dadurch von einander unterscheiden, dass die tuberculösen ihren ersten und Hauptsitz im Nebenhoden haben, die syphilitischen dagegen den Hoden selbst von vornherein und zuerst ergreifen.

Von **tuberculösen** Affectionen kann man zwei Arten unterscheiden, von denen die erste dem oben angegebenen Charakteristicum entspricht, insofern der Nebenhoden als wurstförmige Anschwellung erscheint und oft schon ganz verkäst ist, während im Hodenparenchym noch gar keine makroskopische Veränderung oder doch nur ganz isolirte miliare und submiliare graue oder schon käsig werdende und von dem Corpus Highmori an nach der Peripherie an Zahl allmählich abnehmende Tuberkelknötchen vorhanden sind. In frischeren Fällen kann man sich leicht überzeugen, dass am Nebenhoden und am Samenleiter, der meistens, sowie auch andere Theile des Urogenitalapparates, mit ergriffen ist, die Processe in der Wandung der Kanäle ihren Anfang nehmen, die verbreitert, grau durchscheinend und nur an ihrer inneren Oberfläche mit einer käsigen Masse bedeckt und eine kleine Strecke weit infiltrirt erscheinen. Sie sind in der Regel hart genug um mit einem scharfen Rasirmesser frische Schnitte zu gestatten, an welchen man sich leicht von der Anwesenheit von Tuberkeln in den peripherischen Schichten der Wandung überzeugen kann. Die grösste Entwickelung erreicht die Affection in der Regel am Kopfe des Nebenhodens, der bei längerer Dauer in eine grosse mit schmierig käsigen Massen gefüllte Höhle verwandelt werden kann. Diese Höhle bricht nicht selten nach aussen durch und man findet dann an der Skrotalhaut eine mehr oder weniger weite Fistelöffnung, aus der sich ein eiterig-käsiges Secret entleert und die direct in jene Höhle hineinführt (Fistula testis tuberculosa).

Im Hoden selbst sitzen die Tuberkel stets im interstitiellen Gewebe, welches sich verbreitert und dann in Form grauer, vom Corpus Highmori ausstrahlender Streifen oder von rundlichen grauen Flecken erscheint. Die Tuberkel können übrigens auch im Hoden

sehr zahlreich werden, confluiren und dadurch zu grösseren Käseherden Veranlassung geben, so dass schliesslich der Testikel die Grösse eines Hühnereies, selbst einer Citrone erreichen kann. Die Affection ist bald einseitig, bald doppelseitig; in letzterem Falle scheint die eine Seite oft weiter verändert als die andere. Nach Gaule sind die seither als Tuberkelknötchen angesehenen Gebilde in ähnlicher Weise Produkte einer Entzündung des Gewebes um die Hodenkanälchen (perispermatophoritische) nebst Veränderungen im Lumen der Kanälchen, wie die bekannten peribronchitischen Pseudotuberkel der Lungen Produkte einer Entzündung des peribronchialen Gewebes sind, nur mit dem Unterschiede, dass dort jeder Herd nur einem kleinen Bronchus, hier aber mehreren Samenkanälchen entspricht.

Die zweite Form trifft man vorzugsweise bei Knaben, welche an allgemeiner Tuberkulose leiden, an; sie hat ihren Sitz von Anfang an im Hoden selbst und ist eigentlich eine disseminirte Miliartuberkulose, die jedoch durch Confluenz der Knötchen ebenfalls grössere Käseknoten hervorbringen kann.

Die **syphilitischen** Affectionen der Hoden stellen sich in verschiedener Weise dar, je nachdem sie auf einer einfachen interstitiellen fibrösen Entzündung (Orchitis interstitialis fibrosa) oder auf einer Bildung von Gummositäten (sogenannte Sarcocele syphilitica) beruhen.

Die erstere hat in der makroskopischen Erscheinung gewisse Aehnlichkeit mit der ersten Form tuberculöser Entzündung indem auch bei ihr die Veränderungen am Corpus Highmori am stärksten sind und allmählich nach der Peripherie zu sich verlieren. Hier erscheinen sie als derbe, fibröse, narbenartige, mehr oder weniger breite Züge, die anfänglich noch aneinanderstossen, später sich immer mehr von einander trennen, entsprechend dem Verlaufe der Septula testis, in denen im Wesentlichen die Affection verläuft. Da die fibrösen Züge nach den Seiten hin vielfache Aeste abgeben, so hat man ihre Gesammtheit, wie sie auf dem Hauptschnitte in die Erscheinung tritt, ganz gut mit einem Hirschgeweih verglichen. Die Affection ist häufig bloss lobulär, kann aber auch über das gesammte Parenchym verbreitet sein. Die zwischen den fibrösen Zügen liegende Parenchymmasse erleidet natürlich eine Druckatrophie und so ist der Hoden, in den späteren Stadien wenigstens

immer, verkleinert; ja wenn die Affection sehr weit greift, so kann schliesslich eine totale fibröse Atrophie resultiren.

Die Gummositäten des Hodens treten niemals für sich allein auf, sondern sind immer mit einer interstitiellen fibrösen Orchitis verbunden. Die gelben, trockenen, derb-elastischen, fettigen Massen der Gummata liegen eingebettet in die fibrösen Erzeugnisse der interstitiellen Entzündung, welche natürlich dadurch ein viel ungleichmässigeres Aussehen erhalten, als bei der ersten Form. Die Gummata sind bald als kleine miliare Knötchen vorhanden, bald bilden sie grosse unregelmässige Massen, die zu einer beträchtlichen Vergrösserung der Hoden führen. Es können jedoch hier, wie auch in anderen Organen, die verfetteten Massen durch Resorption allmählich verschwinden, so dass nur ein fibröses Narbengewebe übrig bleibt, welches sich nur zuweilen durch seine unregelmässige, von dem Corpus Highmori durch relativ normales Parenchym getrennte Lage von dem durch einfache interstitielle Entzündung erzeugten fibrösen Gewebe unterscheiden lässt. Sehr gewöhnlich ist mit den syphilitischen Processen im Hoden eine chronische fibröse, häufig adhäsive Periorchitis verbunden.

Für alle möglichen **Geschwülste** ist der Hoden eine reiche Fundgrube. Bald sind dieselben einfacher Art, bald, und gerade hierin beruht die Eigenthümlichkeit des Hodens, sind sie Mischformen, oft von der eigenthümlichsten Zusammensetzung; nur die teratoiden Geschwülste, welche in der weiblichen Geschlechtsdrüse mit so grosser Vorliebe ihren Sitz haben, kommen im Hoden seltener vor. Am häufigsten sind Mischgeschwülste der histioiden Reihe, besonders Myxosarcome; ferner Chondrosarcome, die sich zuweilen dadurch besonders auszeichnen, dass man schon mit blossem Auge über den Sitz der einzelnen Bestandtheile Aufschluss erhalten kann. Während an anderen Organen die Mischgeschwülste ihre einzelnen Geschwulstgewebe mehr gesondert tragen, durchflechten sich bei manchen Chondrosarcomen des Hodens beide Gewebe vollständig; die Knorpelmassen erscheinen als wurmförmige Einlagerungen in die Sarcommasse, die sich leicht herausheben lassen und offenbar in präformirten, nur etwas ausgedehnten Räumen (Lymphgefässen) gelagert sind.

Auch Myxocarcinome und Chondrocarcinome kommen hier vor; für ihre Erkennung gilt das schon bei früheren Gelegen-

heiten über die betreffenden Geschwülste Gesagte. Im Allgemeinen wird man bei den Mischgeschwülsten stets von vornherein auf eine sarcomatöse Grundlage schliessen können. Reine Sarcome und reine Carcinome kann man zwar oft durch die allgemeinen makroskopischen Kriterien von einander unterscheiden (Carcinome lassen Milch abstreifen, zeigen oft schon makroskopisch ein gröberes Maschenwerk, aus dessen Zwischenräumen der Milchsaft hervorkommt, die Sarcome, mit mehr gleichmässiger Schnittfläche, lassen keinen Milchsaft ausdrücken), allein gerade bei den gefährlichsten, den weichen, encephaloiden Tumoren ist die Unterscheidung nur mikroskopisch zu machen. Die Hodengeschwülste zeichnen sich häufig durch ihren Gefässreichthum und die Dünnwandigkeit der Gefässe aus, weshalb die hämorrhagischen Formen zu den gewöhnlichsten Vorkommnissen gehören. Ausnahmsweise kommen auch noch andere als die erwähnten Geschwülste, z. B. Myome, Osteome etc. vor. Die Knochengeschwülste dürfen nicht verwechselt werden mit den gelegentlich gefundenen Petrificationen der Hoden, die als Residuen apostematöser Entzündungen früher erwähnt wurden.

g. Untersuchung der Vulva.

Die äusseren weiblichen Genitalien kann man entweder in situ oder nach der in der früher beschriebenen Weise erfolgten Herausnahme untersuchen.

In Bezug auf die Volumsverhältnisse ist schon früher (bei der äusseren Haut) der Vergrösserung der grossen Labien durch Oedem sowohl wie durch Elephantiasis gedacht worden. Die kleinen Schamlippen, welche schon bei Frauen, die geboren haben, oft nicht mehr ganz von den grossen bedeckt werden, hängen manchmal als lange, dünnere oder dickere, rothe Wülste hervor. In ähnlicher Weise verhält es sich mit dem Praeputium der Clitoris, an dem besonders die Fortsetzungen nach den Nymphen zu entweder einseitig oder beiderseitig als wulstförmige oder auch polypenartige Massen neben der Harnröhrenöffnung vor der Scheidenöffnung herunterhängen und selbst zwischen der Schamspalte hervorragen können. Die Clitoris selbst zeigt manchmal angeborene Vergrösserung, die dann oft mit anderen Bildungsanomalien, welche den sog. Hermaphroditismus ausmachen, vereinigt sind.

Störungen des Zusammenhanges der Theile, besonders Einrisse an dem Frenulum und selbst bis in den Damm hinein, sind fast stets Folgen des Geburtsaktes; theils oberflächliche, theils tiefere Zerreissungen an allen möglichen Stellen in Verbindung mit starker Schwellung und Röthung der Theile und selbst eine eiterige Entzündung sind, als gewöhnliche Folgen von Schändungsversuchen, stets verdächtig, vor allem bei Kindern, wo eine immissio penis wegen der räumlichen Missverhältnisse nicht statthaben kann. Eine traumatische Gewebsverletzung ohne äussere Verletzung kommt bei Puerperen in den grossen Schamlippen vor, die durch einen grossen Bluterguss im Inneren ihres Gewebes beträchtliche Vergrösserung zeigen können (Haematoma vulvae). Durch secundäre Entzündung kann von da aus Brand entstehen, der sich leicht in das Beckenbindegewebe fortsetzt. Eiterige Entzündungen als virulenter Catarrh verlaufen stets mit sehr starker Röthung und Schwellung der Theile.

Von sonstigen entzündlichen Processen sind die diphtherischen Entzündungen, welche sich zu puerperalen Einrissen hinzugesellen, bemerkenswerth; sie lassen sich an dem grauen Infiltrate des Geschwürsgrundes leicht erkennen. Nicht selten haben diese Geschwüre eine vollständig gangränöse Beschaffenheit, die sich durch ihr missfarbig graulich-schwärzliches Aussehen und die necrotische Beschaffenheit ihrer Ränder und ihres Grundes documentirt. Tritt zu den puerperalen Einrissen keine weitere Complication hinzu, so bilden sie sich stets in eiternde Geschwüre um, die sog. puerperalen Geschwüre.

Von den als spitze und breite Condylome bezeichneten Gewächsen der äusseren Geschlechtstheile ist schon bei der Haut das Nöthige gesagt worden, ebenso über die syphilitischen Schankergeschwüre.

Von eigentlichen Neoplasmen gehen besonders gern von der Clitoris Carcinome aus, auch Melanome; in den Schamlippen kommen eigenthümliche, eine butterartige Masse enthaltende Atheromcysten vor, Fibrome (Papillome) u. s. w.

h. Untersuchung der Scheide.

Die Scheide wird in der Weise untersucht, dass sie an ihrer linken Seite der Länge nach eröffnet und dann von der vorderen Uterusfläche abgetragen wird, worauf man sie auseinanderschlagen und in allen ihren Regionen bequem untersuchen kann. Um die Harnblase zu schonen wird es in vielen Fällen gut sein, dieselbe vor Eröffnung der Scheide, wenigstens an der linken Seite, von dem Uterus abzutrennen.

1. Allgemeine Verhältnisse.

Veränderungen in der Lage, nicht der Scheide als Ganzes, sondern einzelner Theile, bestehen bald für sich allein, bald sind sie nur die Folge von Lageveränderungen des Uterus. Zu ersteren gehören die Vorwölbungen der vorderen Scheidenwand (Cystocele vaginalis) oder der hinteren (im unteren Theile durch das Rectum [Rectocele vaginalis] im oberen vom Douglas'schen Raume her durch Dünndärme [Enterocele vaginalis]); zu letzteren die Umstülpungen bei Prolapsus uteri, die Verlagerungen bei Geschwülsten des Uterus etc. In allen Fällen, wo Scheidenschleimhaut zwischen den Schamlippen zu Tage tritt, erleidet dieselbe eine Umwandlung des Epithels, wodurch dieses sich der Epidermis nähert; die Epithelzellen verhornen stärker und häufen sich in dickeren Schichten an (Pachydermie), wodurch die Oberfläche, welche dabei meistens auch eine auffällige Abglättung zeigt, eine weissliche, manchmal fast milchweisse Färbung erhält.

Die Grösse und Gestalt der Scheide zeigt bald angeborene bald erworbene Veränderungen. Ausser den schon oben genannten Fällen findet sich Erweiterung besonders nach zahlreichen Puerperien oder nach lange bestehenden Catarrhen; in der Regel ist damit zugleich eine Abglättung der Oberfläche durch Erniedrigung oder Schwund der Runzeln verbunden. Wichtiger sind die Verengerungen, welche bald die Scheide im Ganzen (bei angeborener Hypoplasie der Geschlechtsorgane, bei Hermaphroditismus) oder einzelne Theile betreffen. Letztere sind entweder angeboren (Atresien) oder erworben (durch Narbenschrumpfung). Die letztere ist selten vollständig und an den narbigen Veränderungen an der engen Stelle selbst, sowie

in der Umgebung zu erkennen. Ebenfalls angeboren sind kleine Wülste in der Mitte der vorderen oder der hinteren Wand, als Andeutung der Entstehung des Scheidenrohres aus dem Zusammenfluss der beiden Müller'schen Gänge. Einen höheren Grad erreicht diese Bildungshemmung in Form eines die Scheide in 2 Abschnitte theilenden, entweder auf die oberen Theile beschränkten oder bis in den Eingang reichenden häutigen Septums, welches sich mit oder auch ohne Duplicität der Uterushöhle vorfindet.

Die Farbe der Scheidenschleimhaut ist für gewöhnlich heller oder dunkler rothgrau; sie wird durch Fäulniss ziemlich schnell eine schmutzig graue, besonders wenn an ihr selbst oder im Uterus jauchige oder diphtherische Processe vorhanden sind. Der weissen Farbe bei Pachydermie ist schon gedacht; gleichmässig graue Färbung, verbunden mit fibröser Härte, findet sich oft nach lange bestandenem Fluor albus; schieferige rührt von hämorrhagischen Entzündungen her.

2. Die einzelnen Erkrankungen.

Nichtpuerperale Entzündungen der Scheidenschleimhaut gehören, wie bei den Lebenden, so auch an den Leichen nicht zu den Seltenheiten; weniger die eiterigen oder jauchigen mit sehr übelriechendem, missfarbigem Secret, als die chronischen, die meistens an der Abglättung, grauen Farbe und fibrösen Umwandlung der Schleimhaut (Kolpitis chronica fibrosa) zu erkennen sind. Wie die äusseren Geschlechtstheile, so hat auch die Scheide von der Geburtsarbeit oft genug zu leiden, besonders wenn Kunsthülfe angewendet werden musste (puerperale Affectionen). Nichts ist häufiger, als dass bei Anlegung der Zange bei engem Becken oder abnorm grossem Kopfe den Zangenlöffeln entsprechende Einrisse entstehen, die bald gut heilen und vernarben, bald zu infectiösen Geschwüren werden, worüber sogleich mehr. In der Längsrichtung der Scheide verlaufende und an den Seitenwandungen gelegene Narben gestatten die Diagnose auf schwere Geburt. In ähnlicher Weise finden sich Risse und Narben an dem Fornix der Scheide, von dem Muttermunde aus, die oft mit ähnlichen am Uterus zusammenhängen, sowie am Scheideneingang in Verbindung mit solchen an den äusseren Geschlechtstheilen.

War die einwirkende Gewalt sehr heftig und hatte sie besonders ausgedehntere Quetschungen im Gefolge, so resultirt nicht ein einfaches Geschwür, sondern das Gewebe wird necrotisch und an den beiden Seiten erscheinen übelriechende, missfarbig grünlich schwärzliche Substanzverluste mit fetzigem Grunde, die in besonders schlimmen Fällen die ganze Dicke der Scheidenwandung betreffen, so dass Perforationen derselben entstehen, die sofort eine ausgedehnte jauchige Phlegmone des Beckenbindegewebes zur Folge haben, welche sich bis weit in die Bauchdecken hinein erstrecken kann. In anderen Fällen sitzt die Affection an der vorderen oder hinteren Wand, eine Localisation, die in Besonderheiten des knöchernen Beckens (Stachelbecken) oder in besonderen Verhältnissen der Geburt (starker Druck des Kopfes auf die Symphyse) ihre Erklärung findet. Während jene, wenn die Necrose nicht so tief reicht, ohne weiteren Schaden in der Regel heilen, entstehen aus diesen sehr leicht, selten durch direkten Einriss, in der Regel durch nachträgliche Necrose der gequetschten Theile jene für die Besitzerinnen so qualvollen Blasenscheiden- (Fistula vesico-vaginalis [häufiger]), Scheidenmastdarm- (F. recto-vaginalis [seltener]) oder Blasenscheidenmastdarm-Fisteln (F. vesico-recto-vaginalis [am seltensten]).

Aber auch wenn keine tiefergehende Necrosirung die Folge des mechanischen Traumas ist, so schliessen sich doch daran häufig sehr schlimme Affectionen, die von einer Infection der Wundflächen herrühren. Die Diphtherie resp. die diphtherischen Geschwüre der Scheide markiren sich durch die grauen oder graugelben Infiltrate der Wundflächen, die weder mit dem Wasserstrahl noch durch Ueberstreichen mit dem Messer entfernt werden können. Es bleibt übrigens die diphtherische Erkrankung nicht auf die Verletzungen beschränkt, sie verbreitet sich auch über die übrigen Theile der Oberfläche und besonders an den Runzeln der vorderen und hinteren Wand tritt sie mit Vorliebe auf. Es erscheinen dann diese sowie die nächste Umgebung im Beginne der Affection dunkel geröthet, selbst hämorrhagisch und die Spitzen der Runzeln wie mit einem grauen Anflug versehen. Gerade hier findet sich auch die erste und intensivste diphtherische Veränderung in jenen Fällen, wo die Diphtherie sich nicht an das Puerperium anschliesst, sondern wo

sie z. B. zu acuten Infectionskrankheiten, Typhus, Variola etc. sich hinzugesellt.

Wenn auch nicht mit der Geburt und dem Wochenbette, so doch mit dem Geschlechtsleben des Weibes zusammenhängend sind dann auch die syphilitischen Geschwüre, welche selbst selten zur Beobachtung an der Leiche kommen, um so häufiger ihre Residuen, jene festen, stark retrahirten, strahligen Narben, welche freilich nicht immer mit Sicherheit von puerperalen unterschieden werden können. Es ist bekannt, dass auch die syphilitischen Ulcera zu Perforationen, besonders nach dem Mastdarm hin, zu Mastdarmscheidenfisteln (F. recto-vaginalis) führen können.

Von den tuberkulösen und carcinomatösen Geschwüren der Scheide sind jene die viel selteneren. Sind schon die tuberkulösen Affectionen der Genitalien des Weibes überhaupt selten, so sind es von ihnen ganz besonders die tuberkulösen Geschwüre der Scheide, die für sich allein gar nicht vorkommen, sondern stets in Verbindung mit Tuberkulose der Uterusschleimhaut. Ihre häufigste Erscheinungsweise ist die des seichten Lenticulärgeschwüres mit seinen scharfen, wie ausgenagten Rändern, seinem leicht höckerigen Grunde; manchmal confluiren dieselben und es können auf diese Weise grosse Strecken (des Fornix und der oberen Hälfte der Scheide) ihrer Schleimhaut beraubt werden.

Viel häufiger sind carcinomatöse Geschwüre, aber auch nur als secundäre von dem Carcinom des Cervix uteri ausgehende, die primären gehören gleichfalls zu den Seltenheiten. Ich rede gleich von carcinomatösen Geschwüren, weil grössere geschlossene Krebstumoren hier eigentlich überhaupt nicht vorkommen, sondern alle auf dem Leichentische gefundenen Krebse auch eine ulcerirte Oberfläche besitzen. Es soll von diesem Verhältnisse bei Besprechung des primären Herdes noch weiter die Rede sein, weshalb hier nur noch erwähnt wird, dass durch diese Geschwüre mächtige Zerstörungen der Scheidenwandungen bewirkt werden können und dass dieselben auch ohne die oft genug eintretende Durchbrechung der Wandung und Bildung einer Blasenscheidenfistel einen höchst penetranten Geruch verbreiten in Folge von fauligen Zersetzungen des Secretes und Gangrän der Geschwürsfläche. In solchen Fällen erscheint diese missfarbig, fetzig, zerfallen und von Carcinom ist oft wenig zu sehen; man muss deshalb stets Durchschnitte durch den

Geschwürsgrund und die oft wallartig sich von den normalen Theilen abhebenden Ränder machen, in denen man dann die meist derben, grauweissen Geschwulstmassen finden wird, aus denen man Krebsmilch resp. die bekannten comedonenähnlichen Zapfen ausdrücken kann. Perforationen dieser Geschwüre nach dem Mastdarm sind seltener, wenngleich auch zu beobachten.

Wie aus dem früher Gesagten hervorgeht, giebt es eine ganze Reihe von Processen, die zu Fistelbildungen zwischen Scheide und Harnblase resp. Masdarm führen; es ist noch zuzufügen, dass auch angeborene Fistelbildungen, sog. Cloakenbildungen vorkommen. Es wird in jedem einzelnen Falle mit Hülfe des früher Gesagten nicht schwer werden, die Ursache der Veränderung aufzufinden.

I. Untersuchung des Uterus.

1. Aeussere Untersuchung.

Noch vor der Eröffnung des Uterus müssen einige allgemeine Verhältnisse festgestellt werden; dahin gehören seine Grösse, seine Gestalt und Länge. Die Grösse des ausgewachsenen jungfräulichen Uterus beträgt nach Huschke 5,5—8,0 Cm. in der Länge, 3,5 bis 4,0 Cm. in der Breite, 2,0—2,5 Cm. in der Dicke; nach dem Puerperium bleibt er dauernd vergrössert und bei Multiparen beträgt die Länge 9,0—9,5, die Breite 5,5—6,0, die Dicke 3,0—3,5 Cm. Verkleinerungen desselben sind, abgesehen von der senilen Atrophie, seltener; sie sind stets verbunden mit einer fibrösen Degeneration der Wandung und meist auch der Schleimhaut; sehr häufig vereinigt mit alter adhäsiver Perimetritis, wodurch der Uterus oft gänzlich in feste Pseudomembranen eingepackt ist.

Die Vergrösserungen wechseln in sehr breiten Grenzen; abgesehen von jenen Fällen, wo äussere Tumoren dieselbe bedingen, erreicht der Uterus selbst Kindskopfgrösse und darüber (Hydro-, Pyometra etc., intraparietale und submucöse Fibromyome etc.). Sie sind nicht immer gleichmässig über den Körper und den Hals vertheilt, sondern bald ist mehr der eine, bald mehr der andere vergrössert. Besonders hervorragend sind manchmal Hypertrophien der Muttermundslippen, die ebenfalls beide, oder nur eine allein, besonders die vordere (rüsselförmige Hypertrophie), vergrössert sein können.

Die Gestaltsveränderungen betreffen seltener den normal gelagerten Uterus, in der Regel sind sie mit Lageveränderungen desselben verbunden. Zu den ersteren gehören z. B. die angeborene Hörnerbildung (Uterus bicornis), die bald nur durch eine Längsfurche in der Mitte des Fundus angedeutet ist, bald zu einer vollständigen Trennung zweier Hörner geführt hat; ferner gehört hierher die kugelige Gestalt bei Hydro-, Pyometra etc. Von der grössten Wichtigkeit sind diejenigen Gestaltsveränderungen, die mit einer Lageveränderung verbunden sind. Einen in die Länge gezogenen (Elongatio uteri) und plattgedrückten Uterus findet man bei vielen subserösen Tumoren, bei Fällen von entzündlicher Anheftung des Uterus an hochliegenden Baucheingeweiden etc.; es wird dabei die Scheide fast immer in Mitleidenschaft gezogen.

Etwas anderer Natur sind die gewöhnlich sogen. Neigungen und Beugungen der Gebärmutter. Es kann der Uterus mit Erhaltung der relativen Lage seiner einzelnen Theile eine derartige Verlagerung erlitten haben, dass seine Längsaxe sich mehr oder weniger der horizontalen nähert; je nachdem der Fundus nach vorn gerichtet ist oder nach hinten unterscheidet man eine Ante- und Retroversio. Viel häufiger ist mit der Lageveränderung des Fundus zugleich eine solche des Körpers und Halses verbunden, so dass die Axe beider nicht in eine Linie fällt, sondern einen Winkel von verschiedener Grösse (einen rechten und selbst spitzen) beschreibt, dass also der Uterus in der Gegend des inneren Muttermundes geknickt ist (Ante- und Retroflexio). Ein geringer Grad von Anteflexion kommt dem Uterus normalerweise zu. Ist der Uterus nach der Seite hin verschoben, so nennt man diesen Zustand eine Lateroversio resp. Lateroflexio. Wo man solche Lageveränderungen findet, wird man sofort sich nach der Ursache dazu umsehen müssen, die abgesehen von den Fällen, wo Geschwülste, die sich in der Wandung des Uterus selbst entwickelt haben, die Veränderung veranlasst haben, sich bald in chronischen entzündlichen Veränderungen in den Parametrien und dem Lig. latum (Parametritis chron. fibros. retrahens) oder des Perimetrium (Perimetritis chron. adhaesiva), bald in gewissen angeborenen Unregelmässigkeiten in der Fixirung (einseitige Kürze des Lig. latum etc.) finden lassen werden. Im ersteren Falle ist es der direkte Zug der Adhäsionen resp. schrumpfenden entzündlichen Massen, welcher den

Uterus aus seiner Lage bringt, im letzteren sind die unmittelbaren Veranlassungen zu der Veränderung verschiedene den intraabdominalen Druck erhöhende Momente (der Druck von Därmen etc.), die jedoch erst in Verbindung mit den mittelbaren Ursachen, jenen angeborenen Abnormitäten, den besagten Effekt haben können. Da der Uterus in der ganzen Ausdehnung seines Halses an der hinteren Blasenwand fest fixirt ist, so können die verlagernden Kräfte erst am Beginne des freien Theiles, d. i. entsprechend dem inneren Muttermunde zur Wirkung gelangen und daher ist hier stets der Sitz der Flexionen. Nach längerem Bestande derselben wird natürlich diese Stelle der Wandung, wo die Knickung gerade sitzt, in ihrer Ernährung sehr geschädigt werden, sie atrophirt, die muskulösen Elemente verfetten etc., aber diese Veränderungen sind sämmtlich erst secundäre, nicht der Flexion vorhergehende, sie veranlassende. Nur die gewöhnliche Anteflexion des puerperalen Uterus ist durch die Schlaffheit des Gewebes selbst bedingt.

Auf einer zu grossen Schlaffheit der Bänder des Uterus und des Gewebes der Scheide, wie sie vorsugsweise nach der Geburt vorhanden ist, beruht jene als Prolapsus uteri bezeichnete Lageveränderung, bei welcher derselbe, ohne seine Gestalt zu verändern, in die Scheide hineinsinkt, diese immer weiter umstülpend, bis er endlich mit seinem äusseren Muttermunde zwischen den Schamlippen zu Tage kommt. Andererseits kann aber auch die Scheidenveränderung (Cystocele oder Rectocele) das Primäre und der Uterus erst secundär herabgezogen worden sein. Stets findet man mit dem Prolapsus eine beträchtliche Hypertrophie verbunden, die vorzugsweise am Cervix sich geltend macht. Die letztere kann jedoch auch primär vorhanden sein, selbst in solchem Grade, dass der äussere Muttermund bis zum Scheideneingange reicht, ohne dass der Körper des Uterus um ein Bedeutendes herabgerückt wäre. Die Unterscheidung dieses falschen Prolapsus ist bei genauer Betrachtung des Standes des Fundus uteri nicht schwer, besonders da auch die durch das Tieferrücken des Uterus entstehenden Taschen an seiner vorderen und hinteren Seite fehlen. In diesen Fällen erscheint oft die ganze vorliegende Partie von weisslicher Farbe, mit sehr festem, derbem, epidermisähnlichem Ueberzuge versehen; es ist das dieselbe Pachydermie, die beim Prolapsus der Scheide erwähnt worden ist. Daneben sind Geschwüre, besonders um den

Muttermund herum, ein sehr häufiger Befund. — Zuletzt muss auch noch der Inversio uteri gedacht werden, worunter man eine derartige Umstülpung des Uterus versteht, dass der Fundus in den Hals hineinreicht, mithin seine Schleimhautfläche nach aussen gekehrt ist. Diese Veränderung ist die Folge äusserer Gewalteinwirkung auf den puerperalen Uterus (Zug an der Nabelschnur etc.), seltener Folge von Geschwulstbildung (submucöser Polyp).

2. Innere Untersuchung.

Die seither besprochenen Veränderungen lassen sich alle an dem noch uneröffneten Uterus am besten constatiren, zur weiteren Untersuchung wird derselbe mit einem T förmigen Schnitte eröffnet, dessen Hauptschenkel in der Mitte der vorderen Wand verläuft, während die Seitenarme am Fundus von der Mitte bis zur Abgangsstelle der Tuben reichen.

a) Allgemeine Verhältnisse.

Es ist nun zunächst die Dicke der Wandung des Uterus zu bestimmen, welche durchaus nicht mit den äusseren Grössenverhältnissen correspondirt und z. B. bei Hydrometra auf 1—2 Mm. heruntergegangen sein kann, während sie umgekehrt zuweilen (im nicht schwangern oder puerperalen Zustand) die Stärke von 3 Cm. erreicht. Die mittlere Dicke beträgt 10—15 Mm. bei Jungfrauen, bis 20 Mm. bei Frauen.

Für die Beurtheilung der Vergangenheit des Organes ist das Verhältniss der Grösse zwischen Körper und Hals von der höchsten Wichtigkeit. Der normale jungfräuliche Uterus setzt sich etwa zu gleichen Theilen aus Hals und Körper in der Längsrichtung zusammen (beim kindlichen ist der Cervix grösser als das Corpus); es wird deshalb eine Verkleinerung des Halses zu Gunsten des Körpers ein für vorausgegangene Schwangerschaft sprechendes Moment abgeben, welches durch Fehlen der spindelförmigen Gestalt des jungfräulichen Cervix ein grösseres Gewicht erhält. In gleicher Richtung hat die Beschaffenheit der Uteruswandung ihre Bedeutung, einmal was die Dicke angeht, dann in Bezug auf die sie zusammensetzenden Theile. Beim Fehlen anderer localer Erkrankung spricht ein grösserer, dickerer Uteruskörper für vorausgegangene Schwangerschaft. Dafür auch das Hervortreten weiter dickwandiger arterieller

Gefässe, besonders in der äusseren Hälfte der Wandung, da die einmal durch Schwangerschaft stark entwickelten Gefässe sich nicht wieder gänzlich zurückbilden. Nimmt man dazu nun noch die bekannten Veränderungen in der Form der portio vaginalis cervicis, deren Oeffnung (äusserer Muttermund) aus einem queren, ovalen, glattwandigen Schlitz in ein rundliches, von zackigen, durch vernarbte Einrisse eingekerbten Rändern umgebenes Loch übergegangen ist, so wird man Anhaltspunkte genug haben, um die Frage nach vorausgegangener Schwangerschaft mit ziemlicher Sicherheit zu entscheiden.

Hier ist auch noch einer Gruppe von Veränderungen, nämlich der Erweiterungen der Uterushöhle, Erwähnung zu thun, die sich als Folgezustände an alle möglichen Primäraffecte anschliessen können und die in einem Verschluss der Uterinhöhle im Cervicaltheile ihre gemeinsame Grundlage haben. Durch diesen Verschluss wird jede in die Uterushöhle gelangende Flüssigkeit zurückgehalten und mit ihrer fortschreitenden Ansammlung die Höhle und mit ihr der ganze Uterus ausgedehnt, der wie alle Organe in ähnlichen Fällen immer mehr der Kugelgestalt zustrebt und dieselbe schliesslich auch fast erreichen kann. Je nachdem die Inhaltsmasse eine klare wässerige, oder eine eiterige, oder eine blutige Flüssigkeit ist, unterscheidet man eine Hydro-, Pyo- und Haematometra; war neben der Flüssigkeit auch noch Gas vorhanden (aus Zersetzung des Eiters etc. stammend), so hat man den Zustand Physometra genannt. Die Ursache des Verschlusses kann eine verschiedene sein. Die gewöhnliche Hydrometra bei alten Frauen ist die Folge eines Verschlusses des Orificium internum in Folge von chronischer Endometritis. Das Secret ist hierbei immer dünnflüssig, während bei den auch vorkommenden Erweiterungen des Cervix der bekannte zähe, glasige Schleim als Ausfüllungsmasse gefunden wird. Anderemal ist es ein Tumor, der die Höhle direkt oder durch die vorgewölbte Wand verengt resp. verschliesst; bald ist es eine Narbe, bald ist eine vollständige Verwachsung vorhanden, die sowohl erworben (Folge von Geschwüren etc.) als auch angeboren sein kann.

Nachdem man dann auch noch die Farbe der Wandungen (gewöhnlich röthlichgrau, hellgelblich bei Fettdegeneration, grauweiss, homogen bei chronischer fibröser Entzündung, sowie ihre

Consistenz (auffällig morsch, leicht schneidbar bei Fettentartung, sehr derb, beim Schneiden knirschend bei chron. fibröser Entzündung) untersucht hat, betrachtet man die Schleimhaut in Bezug auf Grösse resp. Dicke (vermehrt bei acuten Entzündungen und den proliferirenden chronischen, vermindert bei chron. fibröser Entzündung), auf Farbe (gewöhnlich grau oder grauroth, dunkelroth bei hämorrhagischer Entzündung, schiefrig bei chron. hämorrhagischer Entzündung, grauweiss bei chron. fibröser etc.) und auf Consistenz (weich bei Schwellung, hart, fibrös bei chron. fibröser Entzündung). Besonders wichtig ist die Erkennung des menstruellen oder puerperalen Zustandes des Uterus. Während der Menstruation ist der Uterus vergrössert (bis hühnereigross), seine Substanz weich, saftreich, die Schleimhaut geschwollen, succulent, durch starke Füllung der Blutgefässe geröthet und mit einer je nach dem Zeitpunkte grösseren oder geringeren Menge reinen oder mehr wässerigen Blutes bedeckt. Das menstruale Blut gerinnt schwer, aber es entbehrt der Gerinnungsfähigkeit durchaus nicht. Der puerperale Uterus wird selbstverständlich je nach der Zeit, die seit der Geburt verflossen ist, sehr verschiedenes Aussehen haben, ebenso ein verschiedenes, je nachdem die Schwangerschaft ihr normales Ende erreicht hatte oder vorher unterbrochen wurde (Abortus). In der ersten Zeit nach der Geburt sind die Grösse des Uterus (faust- bis gänseeigross), die deutlich durch ihre warzigen Wucherungen erkennbare Placentarstelle, sowie die Einrisse am äusseren Muttermunde in Verbindung mit dem Vorhandensein grosser weiter Gefässe in der Wandung leicht erkennbare Zeichen; später schwinden dieselben immer mehr, die Placentarstelle bleibt kaum noch von der Umgebung verschieden, die Einrisse heilen und es kann dann der puerperale mit dem menstrualen nicht mehr jungfräulichen Uterus grosse Aehnlichkeit erhalten, vor Verwechselungen wird dann aber die Untersuchung der Eierstöcke schützen, in welchen man im ersteren Falle ein altes, kleineres Corpus luteum, im letzteren ein frisches, sehr grosses Corpus haemorrhagicum findet. Werthvolle Anhaltspunkte für die Diagnose einer kürzlich stattgehabten rechtzeitigen oder auch vorzeitigen Entbinduug bilden auch die häufig vorhandenen orangegelben Färbungen der Schleimhaut des Collum uteri, sowie Weite des Orificium internum, welches bei der Reconstruction des Uterus wieder eng wird und auch bei chro-

nischen Entzündungen in der Regel sogar enger als gewöhnlich ist.

b) Die einzelnen Erkrankungen.

Den meisten Erkrankungen ist der puerperale Uterus unterworfen und sie haben für den secirenden Anatomen jedenfalls das meiste Interesse und die grösste Wichtigkeit, weil sie so häufig Ursache des Todes sind, während z. B. die entzündlichen Erkrankungen des nicht puerperalen Uterus nur gelegentlich und die acuten Formen überhaupt selten bei Sectionen gefunden werden.

1. Als einfachste Beeinträchtigung des Uterus in Folge der Geburt erscheinen die rein mechanischen **Verletzungen**, deren schon vorher als Einrisse des Cervix, besonders am äusseren Muttermunde (die oft auch noch in die Scheide hineinreichen) Erwähnung gethan worden ist. Zu den grossen Seltenheiten gehören eigentliche Rupturen, sei es des Uteruskörpers oder des Halses. Die Einrisse sitzen im Körper meistens quer und können zum Durchtritte des ganzen Eies oder einzelner Theile Veranlassung geben. Von Heilung kann bei diesen kaum die Rede sein, während wie schon erwähnt das frühere Bestehen jener sich häufig aus vorhandenen Narben diagnosticiren lässt.

An diese einfachen mechanischen Verletzungen schliessen sich eng jene Veränderungen an, die auch schon bei der Scheide erwähnt wurden und die man früher in ihrer höchsten Ausbildung als Putrescentia uteri bezeichnete. Man findet in solchen Fällen die Oberfläche der Verwundungen, sowie die nächst anstossenden Theile, oft die ganze Innenfläche des Uterus bis in verschiedene Tiefe hinein in eine weiche pulpöse, stinkende, graugrünliche, manchmal, wenn Blutungen mitconcurrirten, auch etwas bräunliche Masse verwandelt, es ist also vollständige Gangrän eingetreten (Gangraena uteri, Endometritis gangraenosa, ichorosa). Es kann hier ebenso wie bei der Scheide die Zerstörung des Parenchyms verschieden tief reichen und besonders an dem Cervicaltheile, der ja am meisten mechanischen Insulten ausgesetzt ist, eine vollständige Necrose der gesammten Wandung mit Perforation und allen früher erwähnten Folgen sich anschliessen, nur dass hier durch die Nähe des Bauchfelles auch dieses noch in Mitleidenschaft gezogen werden kann.

2. Weniger mit mechanischen Insultationen direkt als mit einer nachträglichen Infection, hängen die eigentlich entzündlichen Veränderungen zusammen, welche bald die Schleimhaut, bald die muskulöse Wandung allein, bald beide zusammen umfassen. Die ersteren stellen sich dar als eine diphtherische Entzündung (Endometritis diphtherica), deren äussere Erscheinung in nichts von der gleichen Affection anderer Schleimhäute unterschieden ist. Sie bewirkt dieselbe graue, graugelbe oder grauweisse Färbung der Oberfläche, von der sich oft dicke graue Massen entfernen lassen, aber auch dieselbe Infiltration des Schleimhautgewebes selbst, wie man besonders gut auf senkrechten Einschnitten in die Wandung erkennen kann. Grade hierdurch wird man am sichersten vor Verwechselungen mit Resten der Decidua bewahrt, welche auch meistens eine graugelbe Farbe besitzen, aber nur der Oberfläche lose aufsitzen und sich mit Leichtigkeit, oft selbst schon durch einen Wasserstrahl entfernen lassen. Sie bestehen aus verfettetem Deciduagewebe, während in den diphtherischen Massen sich unter dem Mikroskope dieselben Micrococcenhaufen zeigen wie an anderen Schleimhäuten. Der Sitz und die Ausdehnung der Affection sowohl in die Breite wie in die Tiefe ist sehr verschieden; sie nimmt in der Regel ihren Ursprung an Einrissen des Cervicaltheiles oder an der Placentarstelle, die ja auch ganz besonders günstige Chancen für eine Infection darbietet. Nicht selten bleibt die Diphtherie auf die Placentarstelle beschränkt und die Schleimhaut der übrigen Theile nimmt nur in Form einer einfachen, mit Schwellung und stärkerer Röthung verbundenen Entzündung Theil. Manchmal lässt sich in solchen Fällen eine Beobachtung machen, die für die Weiterverbreitung der diphtherischen Entzündung von grosser Wichtigkeit ist, nämlich die, dass bei sonstiger Beschränkung der diphtherischen Veränderungen auf die Placentarstelle nur noch genau an der entsprechenden Stelle der gegenüberliegenden Wand die ersten Anfänge einer diphtherischen Infiltration sich zeigen. Uebrigens stellen sich auch im Uterus wie an der Scheide auf den vorspringenden Punkten die ersten diphtherischen Infiltrate ein und grade an der Placentarstelle tritt dieses Verhältniss in der Regel sehr deutlich hervor, ein Befund, der, wie leicht ersichtlich, für die Annahme einer von aussen kommenden Infection verwerthet werden kann.

Die Veränderungen der Uteruswand können verschieden sein, je nachdem sie die Blutgefässe oder die Lymphgefässe oder das Parenchym betreffen. Um den Zustand der Blutgefässe zu erkennen, müssen noch besondere senkrechte Schnitte durch die Placentarstelle gemacht werden, weil ja gerade hier die grössten und zahlreichsten und durch den Geburtsakt selbst stets eröffneten Gefässe liegen, die im Laufe der physiologischen Rückbildung des Uterus durch Thromben geschlossen werden müssen. Zuweilen sieht man (seltener nach normalen Geburten, häufiger nach Aborten) an der Placentarstelle ein pflaumen- bis wallnussgrosses und selbst noch grösseres, mehr oder weniger festes, in die Uterinhöhle hineinragendes und dieselbe manchmal ausfüllendes Blutcoagulum ansitzen (fibrinöser Placentar-Polyp, Haematoma polyposum Virchow), in welchem sich neben dem Blute an der Basis noch Placentarreste finden lassen. — In den Gefässen der Placentarstelle zeigen sich häufig genug anstatt der guten, festen Thromben, weiche, zerfallende, gelblichroth gefärbte, die von einer ebenfalls gelblich gefärbten, verdickten Wandung umgeben werden (Thrombophlebitis placentaris). Es kann eine solche Thrombophlebitis jedoch auch von anderen Stellen, so besonders von den Einrissen im Cervicaltheile ausgehen, weshalb auch hier stets längs gerichtete Einschnitte zu machen sind. Die Blutgefässe in den peripherischen Schichten der Uteruswand sollten der Norm gemäss leer sein resp. frisches Blut enthalten, aber auch in sie setzt sich häufig der thrombophlebitische Prozess fort und man kann dann eine schmutzig bräunliche oder gelbrothe Masse überall aus denselben ausdrücken.

Ebenso häufig, wenn nicht häufiger, sind die gleichen Affectionen der Lymphgefässe, die entweder mit oder ohne Veränderungen in den Venen einhergehen. Wegen des mangelnden Blutes sind dieselben dann aber gefüllt mit einer rein gelben, puriformen Masse und da ausserdem ihre Wandungen sich durch ihre Dünnheit auszeichnen, so kann man schon aus diesem Befunde allein ihre Natur diagnosticiren, abgesehen davon, dass die Blutgefässe sich stets daneben werden nachweisen lassen. Auch bei ihnen ist die Wandung oft entzündet, was man an ihrer gelben, von Eiterinfiltration herrührenden Farbe erkennt. Eine mit den beschriebenen Veränderungen auch bei den Blutgefässen sich documentirende Erweiterung ist bei den Lymphgefässen in der Regel sehr ausgesprochen vor-

handen, so dass bis kirschgrosse Höhlen durch sie gebildet sein können. Der Inhalt der Lymphgefässe ist ganz besonders geeignet für den Nachweis der Micrococcen; die ganze sie füllende Masse besteht in vielen Fällen fast lediglich aus Haufen dieser kleinen Körnchen.

Die dritte Form der Entzündung ist diejenige des Parenchyms, die Metritis phlegmonosa oder apostematosa. Sie ist charakterisirt durch das Auftreten kleinerer und grösserer, solitärer oder multipler Eiterherde, die sich von jenen Lymphgefässectasien durch den Mangel einer glattwandigen Begrenzung unterscheiden.

Sämmtliche Entzündungsformen des Uterusparenchyms stehen sehr häufig mit ähnlichen Veränderungen im Parametrium in Verbindung, von denen ebenso wie von den Entzündungen des serösen Ueberzuges (Perimetritis) später die Rede sein soll.

Nur wegen ihrer Abhängigkeit von dem Puerperium kann mit den seither besprochenen Affectionen die totale Fettdegeneration der Uteruswand in Zusammenhang gebracht werden, welche dadurch entsteht, dass nach der Geburt meist in Folge von allgemeinem Marasmus die normale Fettdegeneration der Muskulatur einen excessiven Grad erreicht und nicht durch Nachwuchs neuer Muskelfasern compensirt wird. Ein so verfetteter Uterus ist oft noch etwas vergrössert, hat eine mehr oder weniger gelbe Farbe und eine auffällige Weichheit, so dass er sich oft wie Butter schneiden lässt. Die Schleimhaut kann eine ähnliche Veränderung zeigen. Uebrigens kommt eine acute Fettdegeneration auch unabhängig vom Puerperium im Verlaufe schwerer Infectionskrankheiten (Typhus, Cholera etc.) sowie bei Phosphorvergiftung vor.

Acute Entzündungen am nicht puerperalen Uterus kommen in der Leiche selten zur Beobachtung. Dies gilt besonders für die schweren eiterigen Formen der Endometritis, die sich übrigens auch leicht werden diagnosticiren lassen. Nur ganz ausnahmsweise finden sich als selbstständige Erkrankungen phlegmonöse Prozesse im muskulösen Theile der Wandung. Den catarrhalischen Endometritiden begegnet man schon eher einmal. Sie zeichnen sich besonders durch die Menge des zähen, glasigen Schleimes aus, welcher den Cervicalkanal oft gänzlich ausfüllt. Das Secret der Schleimhaut der eigentlichen Uterushöhle ist in der Regel etwas flüssiger.

Als Endometritis haemorrhagica wird ein Zustand der Schleimhaut bezeichnet, wobei dieselbe nicht nur durch stärkere

Füllung der Blutgefässe dunkelroth gefärbt, sondern auch von zahlreichen punktförmigen Hämorrhagien durchsetzt ist. Es kann hierbei die Aehnlichkeit mit dem menstrualen Zustande sehr gross werden, doch schützt die Untersuchung der Ovarien leicht vor Verwechselungen.

Es gibt endlich auch eine Endometritis fibrinosa, bei welcher eine vollständige Haut, ähnlich der Membrana decidua dysmenorrhoica gebildet werden kann. Beide unterscheiden sich dadurch, dass letztere stets eine äussere rauhe, zottige Oberfläche besitzt und oft einen Sack darstellt, welchen man aufschneiden kann und an dessen Oberfläche zahlreiche kleine Löchelchen, die Mündungsstellen der Uterindrüsen erscheinen, während erstere an ihrer äusseren Oberfläche stets ganz glatt und ausserdem oft wenigstens durchaus solide ist. Mit dem Mikroskope ist die Unterscheidung begreiflicherweise sehr einfach.

Viel häufiger als den acuten begegnet der Anatom den chronischen Entzündungen des Uterus und zwar sowohl der Schleimhaut als auch der Muskelhaut. Wie bei allen Schleimhäuten so ist auch hier die Bezeichnung chronische Entzündung nicht immer ganz richtig, weil es sich in der Regel weniger um die Entzündung selbst, als um ihre Residuen handelt. Zu diesen gehören bei der Schleimhaut die schieferigen Färbungen, welche auf vorangegangene kleine Blutaustretungen hinweisen, dahin gehört die so häufige fibröse Induration, durch welche die ganze Haut in eine ganz glatte, derbe, nur sehr schwer schneidbare, mikroskopisch der Drüsenelemente fast gänzlich entbehrende Masse verwandelt ist (Endometritis chronica fibrosa). Dahin gehört die nach unten zu trichterförmige Erweiterung des Cervix, welche oft mit Verengerung des Orificium internum verbunden ist, und endlich jene unter dem Namen der Nabothseier (ovula Nabothi) bekannten, hirsekorn- bis halberbsengrossen, klaren wässerigen oder colloiden Inhalt beherbergenden Cystchen, welche besonders im Cervicaltheile fast stets in grösserer Anzahl vorkommen. Es sind durch Compression der Mündung aus Drüsenschläuchen hervorgegangene Retentionscysten, als welche man sie durch ihre Auskleidung mit flimmerndem Cylinderepithel erkennen kann.

Eine zweite Form der chronischen Endometritis ist mit partieller Wucherung der Schleimhaut verbunden, die zuerst in Form kleiner Buckel, dann in der von warzigen Bildungen und endlich

in Form von Polypen erscheint (Endometritis proliferans, polyposa). Da die Wucherung nicht nur einzelne Theile, sondern die gesammte Schleimhaut an den betreffenden Stellen umfasst, so vergrössern sich auch die Drüsen, und es kommt endlich auch in den Polypen zum Verschluss ihrer Mündung, Retention des Secretes und cystischer Erweiterung, so dass die Polypen unter Umständen fast ganz aus Cysten bestehen können (Polypus hydatidosus). Diese letzte Form hat meistens ihren Sitz im Cervix, während die Molluscumform (mit kleinen, mit breiter Basis aufsitzenden Wucherungen) im Corpus sich findet.

Die chronische Entzündung der Uteruswand (Metritis chronica) manifestirt sich durch eine weissgraue Farbe derselben verbunden mit grosser Härte, so dass sie beim Schneiden knirscht und oft nur mit Mühe geschnitten werden kann. Mit der fibrösen Entartung ist zugleich eine Vergrösserung des Organes verbunden (der früher sogenannte chron. Uterusinfarct), die jedoch später durch immer vollständigere Zerstörung der muskulösen Theile und durch Retraction des fibrösen Gewebes in eine oft extreme Atrophie übergehen kann. Die Hypertrophie betrifft nicht immer alle Theile gleichmässig, sondern häufiger den Cervicaltheil als den eigentlichen Körper. Sehr häufig zeigt die Uterushöhle dabei eine eigenthümliche sanduhrförmige Gestalt, indem der Cervix trichterförmig nach unten zu erweitert ist. Es ist fast stets eine chronische Endometritis mit der chronischen Metritis verbunden.

Noch ist bei dem Kapitel der Entzündungen eines Zustandes zu gedenken, der sich sehr häufig an der portio vaginalis des Halstheiles vorfindet, nämlich flacher, rundlicher, oft confluirender, mit einem gerötheten Grunde versehener Erosionen, die gewöhnlich sogenannten catarrhalischen Geschwüre des äusseren Muttermundes. Neben den Geschwüren kommen auch noch zuweilen stecknadelkopf- bis hirsekorngrosse, in der Substanz gelegene Eiterbläschen vor, die zum Theil durch Vereiterung von Nabothseiern, zum Theil direct aus vereiterten, an der Mündung verschlossenen Drüsen hervorgegangen sind. Durch Platzen derselben entstehen die sogen. Follicular-Geschwüre. Durch Verbindung der genannten Veränderungen mit allgemeinen oder partiellen Hyperplasien der Schleimhaut entstehen acneartige Bildungen, so dass der Cervix die grösste Aehnlichkeit mit einer „Burgundernase“ zeigt (Virchow).

3. An die entzündlichen Processe schliessen sich die zugleich den Uebergang zu den reinen **Geschwülsten** bildenden Veränderungen des Uterus durch **Tuberculose** an. Die Tuberculose des Uterus gehört zu den seltenen Affectionen und wird insbesondere an Häufigkeit von der Tuberculose der männlichen Geschlechtsorgane übertroffen. Sie tritt in zwei Formen auf, als (seltenere) disseminirte, reine sog. Miliartuberculose und in Form der käsigen Degeneration, die man als Phthisis uterina bezeichnen könnte. Beide Formen haben ihren Sitz resp. Ausgangspunkt in der Schleimhaut, während aber die erste auf sie beschränkt bleibt, dringt die letztere verschieden weit in das Uterusparenchym hinein. Die Diagnose der ersteren ist durch das Auftreten der grauen, durchscheinenden, submiliaren, an der Oberfläche leichte Prominenzen bildenden Knötchen sehr leicht gegeben, ebensowenig Schwierigkeit macht aber auch die zweite Form, bei welcher die Oberfläche der Schleimhaut in eine bröckelige, gelbe, käsige Masse verwandelt ist, die verschieden weit in die Tiefe dringt und sich schliesslich an ihren frischesten Theilen in kleine gelbe, dann graue Knötchen auflösen lässt. Würde der käsigen Masse ein Abfluss gegeben sein, wie z. B. bei der Niere, so würde es sicherlich auch hier zur Höhlenbildung resp. ulcerativer Erweiterung der Uterushöhle kommen, so aber bleibt die ganze käsige Masse am Orte ihrer Bildung liegen und häuft sich immer mehr an, so dass schliesslich die ganze Uterushöhle durch den Käse gänzlich ausgefüllt wird. Querschnitte mit dem Doppelmesser durch die trotz der inneren Zerstörung verbreiterte Uteruswand zeigen die Knötchen am äusseren Rande der käsigen Masse deutlich.

Von den zu den eigentlichen Geschwülsten gehörenden Neubildungen schliessen sich an die Tuberculose zunächst die **carcinomatösen** an, welche selten von dem Uteruskörper, um so häufiger von dem Cervicaltheile und speciell vom äusseren Muttermunde ihren Ausgang nehmen. Sie kommen in zwei wesentlich verschiedenen Formen vor. Die eine, seltenere, ist eine wirkliche Geschwulst, die von dem äusseren Muttermunde ausgeht, im weiteren Wachsthum die ganze Portio vaginalis durchsetzt und als dicke, kugelige Masse das Scheidengewölbe ausfüllt. Die Geschwulst stellt nicht eine compacte Masse mit glatter Oberfläche dar, sondern besteht aus einzelnen Papillen, durch deren Nebeneinanderlagerung

ein Aussehen zu Stande kommt, wie es der Blumenkohl hat, weshalb man auch gerade auf diese Bildungen den Namen der Blumenkohlgewächse angewandt hat. Im weiteren Fortschreiten greift die Neubildung auf die Scheide sowie auf den Uteruskörper über, dessen Wandungen sich verdicken und auf Druck an den Schnittflächen wie kleine Würmchen die bekannten Krebszellenhaufen, Krebskörper, hervortreten lassen, welche sich mikroskopisch aus verhornten und vielfach zu Schichtungskugeln aneinandergelagerten grossen, platten Epithelzellen zusammengesetzt erweisen, Befunde, welche die Geschwülste als zu den Cancroiden gehörig ausweisen.

An der Oberfläche der Blumenkohlgewächse tritt sehr leicht ein jauchiger Zerfall des Gewebes ein, wodurch dasselbe in eine stinkende, fetzige, in aufgegossenem Wasser flottirende und schmutzig grünlich grau gefärbte Masse verwandelt wird.

Noch viel häufiger findet sich dieser Zustand bei der zweiten Form, die sich im Gegensatze zu der ersten durch den Mangel jeglicher eigentlicher geschwulstartiger Neubildung auszeichnet, dagegen als Geschwür erscheint, dem man den Geschwulstcharakter oft gar nicht ansehen kann. In dieser Richtung sind die Processe mit jenem als Ulcus rodens von der Nase her bekannten zu vergleichen, denn auch hier ist das Geschwür durch den fressenden Charakter ausgezeichnet; die Portio vaginalis, der ganze Cervix uteri, ein grosser Theil der Scheide und endlich auch der Uteruskörper selbst können auf diese Weise vollständig zerstört werden und gerade bei diesen Geschwüren sind Perforationen nach der Blase, dem Mastdarme und selbst in die Bauchhöhle relativ häufig. Durch den so selten fehlenden gangränösen Charakter des Geschwüres gehören diese Zustände zu dem Scheusslichsten, was der Anatom überhaupt zu sehen und zu riechen bekommt. Um sich über den eigentlichen Charakter des Geschwüres Sicherheit zu verschaffen, muss man nach allen Richtungen hin Schnitte durch die Ränder und den Grund desselben legen und man wird dann noch die frischen Geschwulstmassen antreffen. Uebrigens geben auch meistens die carcinomatös degenerirten parametrischen oder auch sacralen Lymphdrüsen über das Wesen der Affection schnell Aufschluss.

Die seltenen primären Carcinome des Uteruskörpers bewirken eine Verdickung der Wandung desselben, die wie bei den secun-

dären meist beträchtlich verbreitert ist und auf dem Durchschnitte ein reticulirtes Aussehen hat, mit grauen Balkenzügen, welche weisse oder weissgelbe als Krebsmilch ausdrückbare Massen umschliessen. Die Oberfläche der Uterushöhle kann dabei ganz intact (nicht ulcerös) sein. Die Zellen dieser Carcinome, welche meist medulläre sind, zeigen oft entsprechend den Epithelzellen ihres Ursprungsortes (Utriculardrüsen) eine deutlich cylinderförmige Gestalt.

Von den übrigen Tumoren sind die gewöhnlich sog. Fibroide am wichtigsten, weil sie alle anderen bei weitem an Häufigkeit übertreffen und einen sehr gewöhnlichen Befund, besonders bei alten Frauen, bilden. Virchow hat nachgewiesen, dass diese Geschwülste nicht sowohl reine Fibrome als vielmehr **Fibromyome** resp. Myome sind, dass sie also als Hyperplasien der Bestandtheile der Uteruswandungen anzusehen sind. Je nachdem das fibröse Gewebe oder die glatte Muskulatur überwiegt ist die Consistenz eine weichere oder derbere und die Farbe des Durchschnitts im ersteren Falle mehr röthlich, im letzteren mehr weisslich; die Schnittfläche hat stets ein streifiges Aussehen in Folge der Durchflechtung der Muskelbündel resp. Faserbündel, es treten aber die Streifen schärfer hervor, wenn neben dem röthlichen Muskelgewebe die weissen, fibrösen Faserzüge vorhanden sind. Bei den kleineren und bei den reinen Myomen zeigt die Schnittfläche ein einfaches System von Streifen, während die grösseren Tumoren, besonders die Fibroide, mehrfache Schichtungssysteme besitzen, so dass sie aus mehreren Lappen zusammengesetzt erscheinen.

Die Grösse dieser Geschwülste wechselt von der einer Erbse bis über Mannskopfgrösse; ihr Hauptsitz ist am Körper des Uterus und hier wieder am Fundus und der hinteren Wand, die ja auch schon normal etwas dicker ist, als die vordere. Je nach ihrem Sitze in der Wandung unterscheidet man subseröse, submucöse und intraparietale. Es ist leicht erklärlich, dass intraparietale bei zunehmender Grösse leicht submucöse oder subseröse werden können, doch giebt es auch kopfgrosse noch allerseits von Uteruswand umgebene Geschwülste, was natürlich nur möglich ist bei einer enormen allgemeinen Hyperplasie der Uteruswand. Besonders die weichen Formen sind von ihrer Umgebung nicht scharf abgegrenzt, während allerdings die harten, fibrösen oft auf dem Durchschnitte förmlich über ihre Umgebung vorspringen. Die subserösen sind

meistens multipel und können ebenfalls sehr beträchtliche Grösse erreichen. Gerade bei den grösseren ist es oft schwer, ihren Zusammenhang mit der Uterusmuskulatur, aus der auch sie hervorgegangen sind, nachzuweisen, da der Stiel leicht atrophirt und die Geschwülste dann getrennt neben der Uteruswand zu liegen scheinen. Die submucösen Formen erreichen im Allgemeinen nicht die enorme Grösse der bis jetzt genannten und gehören mehr den weichen Formen an. Sie hängen polypenartig, oft mit einem ganz dünnen Stiele, in die entsprechend erweiterte Uterushöhle hinein. Da sie immer von Schleimhaut überzogen sind, so könnten sie mit den früher beschriebenen Schleimpolypen verwechselt werden, von denen sie durch ihre grössere Härte, das streifige Aussehen der Schnittfläche und den Mangel der Cysten zu unterscheiden sind. Gerade neben diesen Formen ist oft eine weiche Schwellung der gesammten Uteruswand mit Hyperplasie der Muskelbündel, ähnlich wie beim schwangeren Uterus, vorhanden. Durch grosse myomatöse Polypen kann eine Inversion des Uterus erzeugt werden; die subserösen bedingen besonders Verschiebungen, Flexionen und sonstige Verlagerungen des Uteruskörpers.

Die mikroskopische Untersuchung, welche leicht an Schnitten des frischen Gewebes ausgeführt werden kann, zeigt die sich durchflechtenden fibrösen und muskulösen Faserzüge, welche letztere besonders nach Essigsäurezusatz mit ihren langen, stäbchenförmigen Kernen schön hervortreten. Hübsche Bilder liefert die Färbung mit Anilinviolett und Hämatoxylin. Isolation der contractilen Faserzellen kann durch die gewöhnlichen Mittel (20 pCt. Salpetersäure, 33 pCt. Kalilauge etc.) bewirkt werden.

Die Uterusmyome können mannichfache secundäre Umwandlungen erleiden, die bald progressiver, bald regressiver Natur sind. Erstere bestehen in einer partiellen oder totalen Vereiterung, letztere in fettiger Degeneration, verbunden mit Erweichung, in partieller schleimiger Erweichung (Cystenbildung) und endlich (besonders bei den subserösen und intraparietalen) in Verkalkung (Petrification), die schliesslich das ganze Gewächs in eine höckerige steinharte Masse verwandeln kann, aus welcher sich jedoch durch Behandlung mit Salzsäure die glatten Muskelzellen wieder darstellen lassen.

Als eine besondere Unterabtheilung der intraparietalen Myome sind die telangiectatischen oder cavernösen Fibromyome

zu erwähnen, welche sich, wie ihr Name sagt, durch die enorme Weite und Reichhaltigkeit ihrer Bluträume auszeichnen, die selbst den grössten Theil der Gesammtgeschwulst ausmachen können und zuweilen Thromben enthalten. Weitere Unterabtheilungen können durch Combination anderer Geschwulstgewebe mit dem Myomgewebe entstehen, so besonders Myxomyome, auch Myosarcome. Andere Geschwülste des Uterus, so Sarcome, von denen Virchow nur „infiltrirte" Sarcome der Schleimhaut erwähnt, und Gummata sind sehr selten.

4. Als angeborene **Bildungsanomalien** sind ausser der Persistenz des kindlichen Zustandes des Uterus (Uterus infantilis) und der bei Hermaphroditismus vorkommenden besonders noch die als Hemmungsbildungen zu betrachtenden Duplicitäten zu erwähnen, die bald vollständige sind (Uterus duplex), bald nur partielle, wobei die unten gemeinsame Höhle sich nach oben in zwei Hörner fortsetzt (Uterus bicornis) — Missbildungen, die sich, wie früher schon erwähnt wurde, auch in der äusseren Gestalt des Uterus markiren, welche dagegen nicht wesentlich bei jener Form verändert ist, wo nur die Höhle durch ein längsverlaufendes Septum verdoppelt ist (Uterus septus, bicameratus).

k. Untersuchung der Parametrien und breiten Mutterbänder.

An die Untersuchung des Uterus schliesst sich am besten sogleich diejenige der Parametrien und der breiten Mutterbänder an, deren Affectionen in vielfacher Relation zu denjenigen des Uterus stehen resp. oft nur als einfache Fortleitungen dieser erscheinen, während andererseits auch wieder Veränderungen an den Ligamenten solche des Uterus nach sich ziehen können. Es sind dieses vor allem Veränderungen resp. Unregelmässigkeiten in der Länge eines Mutterbandes, die eine Lateroflexion oder -version des Uterus bedingen und entweder schon angeboren oder durch Schrumpfung in Folge von chronischer Entzündung entstanden sind. Jene sind im Wesentlichen puerperale Affectionen, welche, wenn sie acut verlaufen, wie in der Uteruswand in dreierlei Form auftreten können, als Thrombophlebitis, als Lymphangitis und als phlegmonöse resp. apostematöse Entzündung. Die Thrombophlebitis lässt sich entweder direkt bis in den Uterus verfolgen oder

sie ist anscheinend unvermittelt erst in einiger Entfernung von demselben aufzufinden; sie ist charakterisirt durch die Verdickung und gelbliche oder gelb-grünliche Färbung der Wandung, durch Erweiterung des Lumens und Anfüllung desselben mit einer mehr oder weniger rothbraunen puriformen Masse. Den Hauptsitz hat dieselbe in den grösseren venösen Gefässen, welche in der Nähe der Tube verlaufen und sich direkt in die Vena spermatica fortsetzen, in welche hinein auch die Thrombose und Phlebitis (oft bis an die Einmündungsstelle in die Vena cava resp. Vena lienal. sin.) reicht.

Die lymphangitische Erkrankungsform ist an dem Auftreten puriformer Massen (Lymphthromben mit zahlreichen Körnchen) innerhalb von dünnwandigen, varicösen, hier meist abnorm erweiterten Gefässen zu erkennen. Die phlegmonöse Parametritis führt bald zum Auftreten von Abscessen in dem Bindegewebe um den Uterus herum, bald ist sie nur auf eine ödematöse Schwellung und sulzige Infiltration des Bindegewebes beschränkt. Dieses infiltrirte Gewebe zeigt eine gelbliche Farbe und speckiges Aussehen und hat oft eine recht derbe Consistenz. Ist der Verlauf dieser Parametritis nicht acut, sondern chronisch, so bildet sich eine Verdickung und fibröse Umwandlung des Bindegewebes, welches allmählich immer mehr zusammenschrumpft und, wenn der Process einseitig ist, zu einer Verlagerung des Uterus führt. Dieselbe Veränderung kommt übrigens auch unabhängig von puerperalen Zuständen bei allen möglichen anderen Affectionen (Geschwülsten, syphilitischen Geschwüren des Mastdarms etc.) vor.

Ebenfalls aus verschiedenen Ursachen kann die jauchige Entzündung und Gangrän der Ligg. lata sowie des gesammten Beckenbindegewebes entstehen, wobei dasselbe in eine schmierige, stinkende, bräunliche oder grünlich-schieferige Masse verwandelt ist, in welcher noch Reste der dickeren Bindegewebsbalken flottiren. Perforationen des Uterus, der Scheide und Harnblase, des Mastdarms etc. können die Veranlassung geben.

Die venösen Gefässe um den Uterus herum (Plexus uterinus) bedürfen stets auch bei nicht Puerperen einer genauen Beachtung, da marantische Thrombosen gerade hier, wie an der entsprechenden Stelle beim Manne, sehr leicht zu Stande kommen und von hier aus secundäre Störungen an weit entfernten Organen

(Embolie der Art. pulmon.) entstehen können. Wie dort kommen auch hier zuweilen Venensteine vor.

Häufig finden sich kleinere oder grössere Cysten an oder in den Mutterbändern, besonders in der Nähe der Ovarien und der abdominalen Tubenenden. Die meisten dieser Cysten, welche, wenn sie klein sind, einen gallertigen Inhalt besitzen, gehen von dem Parovarium aus, was man an ihrer Lage zwischen den beiden Blättern der Ligamente und an ihrer Auskleidung mit Flimmern tragendem Cylinderepithel erkennt, welches nur in den grösseren sich oft in Plattenepithel umgewandelt hat. Sehr häufig enthalten die Parametrien Krebsknoten bei krebsigsr Erkrankung des Uterus.

Von den in das Parametrium eingeschlossenen Lymphdrüsen ist schon vorher die Wichtigkeit ihrer Betheiligung bei den carcinomatösen Processen hervorgehoben worden; in gleicher Weise nehmen sie durch Schwellung, Röthung etc. an den entzündlichen Vorgängen Theil.

I. Untersuchung der Tuben.

Veränderungen der Grösse und Gestalt der Tuben gehören bei älteren Frauen zu den häufigsten Vorkommnissen. Wenn man von den Verlängerungen, Knickungen etc. absieht, welche die Tuben durch Geschwülste oder sonstige Veränderungen des Uterus erleiden, so sind hier zu erwähnen Knickungen im Verlaufe der Tuben, meistens durch Pseudomembranen erzeugt, und cystische Erweiterungen, besonders des abdominalen Theiles, welche bei Verschluss der abdominalen Oeffnung (durch Verwachsungen etc.) durch das retinirte Secret bewirkt werden.

Bevor man zur Untersuchung der Schleimhaut übergeht, betrachtet man (besonders bei Puerperen) die Fimbrien, welche bei Entzündungen der Schleimhaut anschwellen und sich dunkelroth färben, und übt einen Druck auf das Infundibulum aus, um zu sehen, ob etwa Secret (catarrhalisches, Eiter) sich leicht entleeren lässt, da möglicherweise von hier aus eine Peritonitis erzeugt sein könnte. Doch ist zu beachten, dass das Umgekehrte häufiger ist und dass die Tubenschleimhaut oft nur einfache catarrhalische Entzündung zeigt, während eine eiterige Peritonitis vorhanden ist.

Hierauf schlitzt man von den Fimbrien aus die Tube der Länge nach auf, um die Schleimhaut einer genauen Inspection zu unterwerfen. Es kommen hier einfache Catarrhe (Salpingitis) mit Schwellung und Röthung und vermehrter Secretion vor (epithelreiches Secret), ferner eiterige Entzündungen und endlich auch tuberkulöse, letztere meistens als Theilerscheinung allgemeiner Tuberkulose des Urogenitalapparates und mit denselben Formen wie diese im Uterus erscheint. In der Tube ist die tuberkulöse Zerstörung immer weiter fortgeschritten als im Uterus. Auch die chronische Entzündung mit Induration sowohl der Schleimhaut wie der Gesammtwandung wird nicht vermisst.

Bei den cystischen Erweiterungen fehlt niemals eine Auskleidung durch Schleimhaut, welche sich in verschiedener Weise an der Affection betheiligt, indem sie bald (am häufigsten) eine wässerige, aber immer zahlreiche zellige Elemente (Schleimkörperchen) enthaltende (Hydrops tubae oder Hydrosalpinx), bald eine eiterige Flüssigkeit secernirt (Pyosalpinx). Es ist ein ganz gewöhnliches Ereigniss, dass Blutungen in das Lumen der erweiterten Tube stattfinden, wodurch die beim sog. Hydrops vorhandene Flüssigkeit in den meisten Fällen eine bräunliche Färbung erhält (Hydrops t. sanguinolentus).

Rupturen der Tuben finden sich bei Tubarschwangerschaft, worüber bei Besprechung der Extrauterinschwangerschaften überhaupt noch einiges Ausführlichere mitgetheilt werden soll.

m. Untersuchung der Ovarien.

a) Aeussere Untersuchung.

Die Lage der Eierstöcke unterliegt nur geringen primären Veränderungen, die sich wesentlich auf ein Näherrücken zum Uterus oder ein Anlegen an irgend eine Stelle der Excavatio recto-uterina beschränken, dagegen nehmen sie sehr häufig an den Veränderungen in der Lage des Uterus Theil, wie sich leicht aus der Betrachtung jener ergiebt.

Ihre Grösse, die im Mittel derjenigen eines halben Taubeneies gleicht, erleidet sowohl nach der einen wie nach der anderen Richtung Veränderungen; sie können bis zu bohnengrossen Körpern einschrumpfen, andererseits aber auch, von Geschwulstbildungen ab-

gesehen, Hühnereigrösse erreichen, durch Geschwülste aber bekanntlich so gross werden, dass sie den grössten Theil der sehr ausgedehnten Bauchhöhle erfüllen. Bei Betrachtung der Gestalt, welche durch Geschwülste in der mannigfachsten Weise verändert werden kann, hat weniger Wichtigkeit die Form im Grossen und Ganzen (platt oval) als die Bildung der Oberfläche, welche im Beginne der Pubertät ganz glatt und eben ist, mit der Dauer der Ovulation zunehmende Unregelmässigkeiten in Form kleiner unregelmässiger Gruben, den Narben geplatzter Follikel, erhält, die sich noch vermehren, wenn Schwangerschaften folgen, deren corpora lutea vera grössere und tiefere narbige Einziehungen an der Oberfläche zurücklassen. Bei alten Frauen, welche viel geboren haben, hat daher die Oberfläche ein ganz unebenes, hügeliges Aussehen.

Die graue Farbe des jugendlichen Ovariums erleidet, entsprechend den Gestaltsveränderungen, ebenfalls Veränderungen durch die physiologische Thätigkeit des Organes, indem die Narben der geplatzten Follikel durch umgewandelten Blutfarbstoff schiefrig gefärbt erscheinen. Eine Aenderung in Weissgrau wird durch eine Verdickung der sog. Albuginea hervorgerufen, während entzündliche Processe verschiedene rothe Nüancen bewirken.

Die Consistenz ist, abgesehen von pathologischen Zuständen, abhängig von der Menge und Grösse der vorhandenen Graaf'schen Follikel. Das Gewebe an sich ist derb, kann durch chronisch fibröse Entzündung noch derber und schwer schneidbar werden, dagegen aber auch durch entzündliche Vorgänge erschlaffen bis fast zur Zerfliesslichkeit.

b) Innere Untersuchung.

Zur inneren Untersuchung legt man einen Schnitt durch den Eierstock, entsprechend der grössten Durchschnittsebene, bis zum Hilus hin, so dass die beiden Seitenhälften ganz auseinanderklappen.

Der Blutgehalt des Parenchyms ist sehr verschieden je nach dem physiologischen Zustande, in welchem sich die Organe befinden; zur Zeit der Menstruation ist derselbe sehr bedeutend, die Schnittfläche ist daher von intensiv rother Farbe und es sind besonders am Hilus die dicken, geschlängelten Gefässe zu sehen; ähnlich während der Schwangerschaft. Auch sonst ist die Farbe

des Durchschnitts keine gleichmässige, da die graue des Stromas vielfach unterbrochen wird durch die weisslichen Thecae noch bestehender und die schiefrigen Narben geplatzter Follikel.

Bei der Untersuchung der Einzelheiten muss man die Zustände der Follikel von denjenigen des Stromas wohl trennen, da beide unabhängig von einander verändert sein können.

1. Was zunächst die **Follikel** anlangt, so ist in vielen Fällen wünschenswerth und wichtig, sowohl für Beurtheilung des ganzen Falles als auch für die Beurtheilung einzelner Veränderungen am Uterus, zu wissen, ob frisch geplatzte Follikel (Corp. haemorrhag.) oder Corpora lutea vera vorhanden sind und man muss zur Erledigung dieser Frage oft zahlreiche in der Richtung des ersten Schnittes liegende kleinere Einschnitte vornehmen. Die Corpora haemorrhagica stellen kirschgrosse, je nach ihrer Frische dunkelrothe oder braunrothe weiche Massen dar, während die frischen gelben Körper etwas kleiner (haselnuss- bis kirschkerngross) sind und sich durch einen 1—2 Mm. breiten, in der Regel etwas zackigen (krausen) gelblichen Rand und eine bräunliche oder graubräunliche Mitte auszeichnen. In ersterem finden sich an Zupfpräparaten massenhaft Körnchenzellen und freie Fettkörnchen, in letzterem Haematoidinpigment, mitunter in Form prächtiger rhombischer Krystalle. Im Verlaufe der normalen Rückbildung wird das Fett resorbirt und es schwindet der Körper zu einer kleinen strahligen, durch das Blutpigment schwarzgefärbten Narbe ein. Zuweilen jedoch entsteht an Stelle des gelben Körpers durch Wucherung von Seiten der Theca folliculi ein bis kirschgrosser, sehr derber, grauweisser Körper, der an seiner Peripherie aus einer mehrere Mm. breiten, halskrausenartig gewundenen fibrösen Masse und einem auf den Schnittflächen etwas tiefer liegenden, weicheren, grauen oder graubraunen Centrum besteht, in welchem Haematoidinkrystalle den eigentlichen Charakter dieses Fibroma folliculi (Corpus fibrosum) erkennen lassen.

Die Veränderungen der noch nicht geplatzten Follikel beziehen sich wesentlich auf den Inhalt derselben. Durch eine Vermehrung des liquor folliculi entstehen die so häufigen cystischen Erweiterungen derselben, die sich bald auf einzelne beschränken, bald eine grössere Anzahl betreffen. Die Erweiterungen halten sich oft in bescheidenen Grenzen, aber es kommen auch Blasen von Wall-

nuss- bis Kopfgrösse vor (Hydrops folliculorum). Die in ihnen enthaltene Flüssigkeit ist dünnflüssig und enthält nur spärliche morphologische Elemente; bei den kleineren Blasen gelingt es noch zuweilen durch vorsichtiges Herausschneiden und Oeffnen der Blase auf einem Objektträger das Eichen zu finden. Kleinere hydropische Erweiterungen von Follikeln finden sich schon bei neugeborenen Kindern. Als Begleiterscheinung von Puerperalerkrankungen findet man nicht selten neben oder ohne ähnliche Veränderungen in dem Stroma eine Anfüllung der Follikel mit Eiter (Oophoritis apostematosa follicularis), so dass sie wie kleine Abscesse erscheinen, die sich aber durch ihre Wandung als aus Follikeln hervorgegangen erweisen. Blutungen in die Follikel, ohne dass dieselben platzen, kommen ebenfalls zur Beobachtung, besonders bei Verdickung der Wandung durch chronische Entzündung.

2. Unter den Veränderungen des **Stroma** sind zuerst die ödematösen Schwellungen zu erwähnen, durch welche sich die Ovarien so oft an entzündlichen Erkrankungen des Uterus und seiner Adnexa sowie des Peritoneums betheiligen. Sodann sind wichtig die acuten Entzündungen, von denen man drei unterscheiden kann, die phlegmonöse, die thrombophlebitische und die lymphangitische. Alle haben ihren Ausgang und Hauptsitz am Hilus und in der sog. Marksubstanz, die beiden letzteren sind durch die schon beim Uterus besprochenen Veränderungen der entsprechenden Gefässe, erstere (Oophoritis phlegmonosa) in geringen Graden durch eine Infiltration des Gewebes mit gelblich gallertiger Masse, in höheren Graden durch eine Infiltration mit Eiter charakterisirt. In manchen Fällen hat die Entzündung einen jauchigen Charakter und grade dann ist die Schwellung und Erweichung des Gewebes am stärksten und Perforationen mit folgender Peritonitis am häufigsten.

Den acuten, fast nur puerperalen Entzündungen, stehen die unendlich häufigen chronischen gegenüber, die bald nur auf die oberflächlichen Schichten der sog. Albuginea beschränkt sind und zur Bildung einer äusserst derben, weissen, oft einige Millimeter dicken Rinde führen, bald das ganze Organ betreffen und dann zu einer allgemeinen fibrösen Degeneration und Atrophie Veranlassung geben (Oophoritis chron. fibrosa).

3. Von den **Geschwülsten** der Ovarien nehmen die Cystome eine hervorragende Bedeutung in Anspruch. Einer Form von

Cystenbildung, des Hydrops folliculorum, ist bei Betrachtung der Erkrankung der Follikel schon Erwähnung gethan, es bleiben also hier noch die eigentlichen sog. Colloidcysten (Myxoidcystome) zu erwähnen, welche sich durch ihre zähe, dickliche, oft etwas gelblich oder bräunlich (blutig) gefärbte, gallertige Inhaltsmasse auszeichnen. Die Cysten sind ursprünglich immer multipel (multiloculäre Cysten) und meistens in enormer Menge vorhanden; in älteren Fällen zeigen einzelne oder nur eine Cyste oft eine besondere Grösse, ja es kann endlich überhaupt nur eine einzige vorhanden sein (uniloculäre Cyste), die aber aus der Confluenz vieler kleinerer entstanden ist, wie man oft noch an den vorspringenden Leisten der Wandung und an gewissen regelmässigen, durch verfettete Epithelzellen erzeugten, netzförmigen Streifen im Inhalt der Cyste — den fettig degenerirten Zellen der zu Grunde gegangenen Wandungen der kleineren Cysten — erkennen kann.

Die innere Oberfläche der Cysten ist mit Cylinderepithel bekleidet, von welchem aus Drüsenschläuchen ähnliche Zapfen in die Wandung eindringen, aus deren Abtrennung dann wieder kleine Cystchen hervorgehen, die also ursprünglich in der Wandung der grösseren liegen, aber bald mit zunehmendem Wachsthum in das Lumen derselben hineinragen und dann den Eindruck machen, als seien sie an der Oberfläche entstanden. Da die ganze Bildungsweise der Cysten mit der normalen Bildung Graaf'scher Follikel die grösste Aehnlichkeit hat, so hat man diese Geschwülste auch als Adenome bezeichnet. Durch eine Umwandlung der colloiden Inhaltsmassen in eine flüssigere Substanz und durch immer neue Secretion solcher flüssiger Massen von der Wandung aus, an der die Epithelzellen oft zu Grunde gehen, entsteht der sog. multiloculäre Hydrops ovarii. An der inneren Oberfläche der Cysten sieht man grade in diesen Fällen oft polypöse Wucherungen in das Lumen hineinragen, welche gewöhnlich klein sind, aber in manchen Fällen eine solche Grösse erreichen können, dass sie das ganze Lumen der Cyste ausfüllen, ja deren Wand noch durchbrechen.

Als secundäre Veränderungen an den Cysten sind die hämorrhagischen Beimengungen des Inhalts, welche diesem eine bräunliche Färbung ertheilen, die Vereiterungen und Verjauchungen derselben, welche meist nach operativen Eingriffen (Punktionen) entstehen und endlich die bei grossen Cysten fast nie fehlenden

peritonitischen Verwachsungen mit der Bauchwand, Darmschlingen etc. zu erwähnen.

An diese reinen (Adeno-) Cystome schliessen sich dann noch eine ganze Anzahl von cystischen Geschwülsten verschiedener Natur — die meisten Eierstockgeschwülste haben die Neigung cystisch zu werden. So gibt es ein Cystofibrom, Cystocarcinom u. s. w. Die überhaupt seltenen Fibrome sind bald reine Formen, bald Fibromyome wie beim Uterus, doch sind reine Myome seltener und die fibromatösen Bestandtheile in der Regel vorwiegend, weshalb die Geschwülste meist hart sind. Wie am Uterus, so gibt es auch hier Mischformen dieser Geschwülste mit Sarcomen (Fibrosarcome, Myosarcome), während reine Sarcome sehr selten sind.

Häufiger sind Carcinome, welche in härteren und weicheren Formen vorkommen. Eine eigenthümliche Form der carcinomatösen Gewächse, welche sonst nur an Schleimhäuten vorkommt, wird auch gerade am Ovarium relativ oft gesehen, das ist der Zottenkrebs, Carcinoma papillosum, welcher seltener an der Oberfläche der Eierstöcke, gewöhnlich in Cysten vorkommt und seine charakteristischen Eigenthümlichkeiten auch in seinen Metastasen nicht verliert. Durch Zerzupfen und Auspinseln kann man die baumförmig verzweigten Bindegewebspapillen, welche das Stroma darstellen und mit Cylinderepithel besetzt sind, leicht nachweisen.

Als bevorzugter Standort erscheint dann endlich das Ovarium noch für die sogen. organoiden oder teratoiden Geschwülste, d. h. solche, in welchen ganze Organe oder Skelettheile reproducirt werden. Am häufigsten erscheint das Hautorgan in den sogen. Dermoidgeschwülsten oder Dermoidcysten, deren Wandung nach aussen zu aus Bindegewebe, nach innen zu aus Epidermis besteht, von der aus sowohl drüsige, als Horngebilde (Haare) ihren Ursprung nehmen. Die Höhle der Cysten wird meistens gefüllt durch einen schmierigen, gelblichen mehr oder weniger mit Haaren vermischten Brei, in dem man mikroskopisch Talgdrüsensecret, Epidermiszellen, Cholestearin etc. nachweisen kann. In anderen Fällen geht die Reproduction normaler Organe und Gewebsgruppen noch weiter, man findet Knochen, Zähne, Muskeln, Nerven u. s. f. Zuweilen sind die Dermoidcystome mit gewöhnliche Cystome combinirt, entweder so, dass auf der einen Seite die eine, auf der anderen die andere Form sitzt

oder so, dass in demselben Ovarium beide Formen zugleich vorhanden sind.

Sehr häufig kommen Ovarientumoren, besonders die Cystome, doppelseitig vor, jedoch meistens so, dass der Process auf der einen Seite weiter vorgeschritten ist als auf der anderen; doppelseitige Ovarientumoren von ziemlich gleicher Grösse erregen, wenn sie maligner Natur sind, immer den Verdacht, secundär zu sein (z. B. bei Magenkrebs).

n. Untersuchung des Becken-Peritoneums.

Es erübrigt nun noch der Veränderungen zu gedenken, welche die abdominalen Oberflächen des Uterus, der Tuben und Ovarien, sowie die peritoneale Auskleidung der Excavatio recto-uterina erleiden.

Die häufigste ist die durch chronische adhäsive Entzündung (Perimetritis, Perioophoritis chron. adhaesiva) bedingte Veränderung. Dünnere oder derbere Pseudomembranen spannen sich von der hinteren Fläche des Uterus zur vorderen des Mastdarms oder zu den Seitenwandungen des kleinen Beckens hinüber, andere verbinden die Tuben und die Ovarien mit dem Mastdarm und den Seitenwänden oder mit dem Uterus und es werden auf diese Weise die Tuben oft vielfach geknickt, verschlossen, die Ovarien verlagert und oft so von Pseudomembranen eingepackt, dass sie kaum herauszufinden sind. Diese Veränderungen gehen meistens vom Uterus aus, können aber auch als secundäre Erscheinungen bei Mastdarmkrankheiten und anderen auftreten. Durch dieselbe Entzündungsform kommen auch Adhäsionen zwischen der Uterusoberfläche und Darmschlingen (Dick- und Dünndarmschlingen) zu Stande, wodurch dann oft die Excavatio recto-uterina von der übrigen Bauchhöhle derartig abgeschlossen wird, dass selbst die malignesten Processe sich hier abspielen können, ohne auf die anderen Abschnitte des Bauchfells überzugreifen.

Die früher erwähnte, der Pachymeningitis haemorrhagica ähnliche chronische Entzündungsform des Peritoneums kommt gerade in dem kleinen Becken relativ häufig vor und durch die Hämorrhagien innerhalb der neugebildeten Bindegewebsschichten entsteht dann bei Frauen die sogen. Haematocele retro-uterina, das Haematoma retro-uterinum nach Virchow, eine Blutgeschwulst, welche auch bei Männern in der Excavatio recto-vesicalis

ganz ebenso vorkommt. Von der Blutung aus kann eine eiterige Entzündung entstehen, welche Durchbrüche in die Scheide, den Mastdarm etc. bewirken kann.

Eiterige Entzündungen, welche auf das Peritoneum des kleinen Beckens beschränkt sind (Pelveoperitonitis), kommen zwar vor, aber, wenn nicht jene, eben erwähnten Verwachsungen vorher eingetreten sind, dann ist die Verbreitung auf das gesammte Peritoneum die Regel. Dasselbe gilt für die durch Perforation des Mastdarms, der Scheide etc. entstehenden jauchigen Entzündungen.

Eine ganz besondere und in vielen Beziehungen interessante Stellung nimmt die jetzt besprochene Region bei den tuberculösen und carcinomatösen Entzündungen des Peritoneums ein, besonders bei der disseminirten Form der genannten Geschwulstbildungen. Während nämlich in der Umgebung oft nur sehr wenige Tuberkel und Krebsknötchen sich finden, sitzt in der Regel in der Excavatio recto-uterina eines am anderen, so dass es den Eindruck macht, als sei hier an der tiefsten Stelle der Bauchhöhle am meisten Samen hingefallen, aus welchem jene Tuberkel oder Carcinome aufgeschossen seien. Illustrirt wird diese Anschauung durch das häufige Vorkommen von Echinococcusblasen an derselben Stelle bei multipler Echinococcenbildung in der Bauchhöhle.

Alles hier für die Excavatio recto-uterina Gesagte gilt mutatis mutandis auch für die Excav. recto-vesicalis.

Bei der Betrachtung der Affectionen der kleinen Beckenhöhle darf auch der **Extrauterinschwangerschaften** nicht vergessen werden. Die durch sie bedingten Veränderungen stellen sich natürlich sehr verschieden dar, je nach der Dauer derselben, also je nach der Grösse des Eies und der Menge und Grösse der secundären Veränderungen, welche durch sein Wachsthum das Peritoneum und die von ihm überzogenen Organe erleiden. Da die Extrauterinschwangerschaften in der Regel zu Ruptur und innerer Blutung führen und so direct zur Todesursache werden, so stösst man bei der Section zunächst auf eine verschieden grosse Menge coagulirten Blutes, welches entweder frei in der Bauchhöhle oder mehr oder weniger vollständig von peritonitischen Verwachsungen umschlossen liegt. Dicke Massen füllen die ganze Excavatio recto-uterina aus, so dass es wohl scheinen könnte, als habe man es mit einer einfachen Blutung aus den neugebildeten Gefässen peritonitischer

Adhäsionen, einer sogenannten Hämatocele retrouterina zu thun, mit welcher Affection auch in der That diese Schwangerschaften im Leben oft genug verwechselt werden. Man muss deshalb stets solche Blutmassen sorgfältig durchmustern und wird bei älteren Fällen natürlich sehr leicht, bei jüngeren dagegen oft nur nach sorgfältigem Suchen einen Fötus finden, dessen Nabelschnur zu dem Sitze des Eies hinleitet, welches durch chronisch entzündliche Veränderungen, besonders Verwachsungen mit der Nachbarschaft, oft so verändert ist, dass man es nur schwer zu erkennen vermag. Bekanntlich unterscheidet man je nach dem Sitze der Placenta verschiedene Formen von extrauteriner Schwangerschaft, die abdominale, welche übrigens von manchen Autoren geleugnet wird, wenn das Ei sich an irgend einer Stelle der Beckenhöhle festgesetzt hat; die tubare, wenn es in der Tube gesessen und durch Perforation dieser erst in die Bauchhöhle gelangt ist, endlich die ovariale, wenn es die Stelle seiner Bildung gar nicht verlassen, sondern sich direct weiter entwickelt hat. In diesem Falle würde man natürlich kein Corpus luteum auffinden können, weshalb man in allen Fällen, wo das Ei einem Ovarium ansitzt und wo es sich also um Ovarialschwangerschaft handeln könnte, gerade nach einem solchen sorgfältig suchen muss. Um sich vor der Verkennung einer Tubarschwangerschaft, welche man wieder in eine tubo-uterina oder interstitialis, eine rein tubare und eine tubo-ovarica resp. tubo-abdominalis unterschieden hat, zu hüten, muss man beide Tuben in ihrem ganzen Verlaufe verfolgen, um sich von ihrer Integrität zu überzeugen. Oft wird das sehr schwer sein, weil Tube, Ovarium, Uterus, Mastdarm und Ei zu einer einzigen unentwirrbaren Masse durch Pseudomembranen verbunden sind. Das Ei selbst und vor allen Dingen die Placenta werden in der Regel auch nicht mehr in normalem Zustande gefunden; an der inneren Oberfläche der letzteren springen kleinere oder grössere Knoten vor, die bald dunkelrothe, bald helle graurothe oder graugelbe Farbe zeigen und sich auf dem Durchschnitte als frischere oder ältere, bereits entfärbte massige Blutherde erweisen.

Nicht alle Extrauterinschwangerschaften führen so plötzlich durch Ruptur und Verblutung zum Tode; in sehr seltenen Fällen stirbt der Fötus ab, incrustirt sich mit Kalksalzen und wird zum Steinkinde (Lithopaedion), welches dann nur zufällig bei der

Section gefunden wird, eingebettet in zahlreiche schieferige Pseudomembranen; in anderen, etwas häufigeren, gesellen sich zu der Schwangerschaft entzündliche Processe, der Fötus vereitert, es bildet sich eine Perforation nach irgend einer Seite, meistens dem Mastdarme, durch welche dann Theile des Fötus sich entleeren können. Andermal entsteht eine Perforation irgend einer angewachsenen Darmschlinge, wodurch eine jauchige Entzündung um das Ei herum sich bildet, welche ebenfalls wieder nach verschiedenen Richtungen hin Durchbrüche erzeugen kann.

c. Untersuchung des Mastdarms.

Den Mastdarm schneidet man vom Anus an in der Mitte seiner hinteren Wand auf, nachdem man die gesammten Beckeneingeweide umgekehrt hat, so dass die Harnblase nach unten, der Mastdarm nach oben zu liegen kommt.

a) Allgemeines.

Unter den Veränderungen in der Grösse des Mastdarms ist neben dem angeborenen vollständigen Verschluss (Atresia ani) die Verengerung des Lumens (Mastdarmstenose) durch Narben (besonders syphilitische oder dysenterische) oder Geschwülste zu nennen. Erweiterungen zeigt derselbe durch starke Kothanhäufungen und in den seltensten Fällen, wo Invaginationen höher gelegener Darmtheile zu einem Vorfall dieser geführt haben. Man darf diese Veränderung nicht mit dem durch eine Lageveränderung des Mastdarms selbst bedingten Prolapsus ani verwechseln, von dem sie dadurch zu unterscheiden ist, dass bei letzterem die äussere Haut sich direct in den schleimhäutigen Ueberzug der aus dem Anus selbst vorragenden Geschwulst fortsetzt.

Die Veränderungen des Mastdarms betreffen vorzugsweise die Schleimhaut, doch nimmt auch die Muskelhaut an vielen Veränderungen secundär Theil, so durch Verdickung bei chronischen ulcerativen Processen (syphilitische, diphtherische Entzündungen, Geschwulstbildungen) oder durch ähnliche Veränderungen wie sie an der Schleimhaut sich etablirt haben (Verschwärung, Geschwulstbildung etc.).

Die Schleimhaut zeigt nicht selten Vergrösserung resp. Anschwellung, theils einfach ödematöse, theils entzündliche. Da die

Unterlage (Muskularis) sich nicht mit vergrössert, so muss nothwendigerweise dem Bedürfnisse der Ausdehnung durch Faltenbildung entsprochen werden. Vollständiger Mangel der Schleimhaut findet sich nur nach den syphilitischen Geschwüren; die diphtherischen, welche ja auch zu grossen Zerstörungen führen, lassen gerade an dem Mastdarme und besonders am unteren Theile eine noch relativ intacte Schleimhaut stehen.

Die Farbe ist für gewöhnlich eine graue, die in der Nähe des Anus durch die zahlreichen weiten venösen Gefässe häufig eine rothe oder blaurothe wird. Durch acute entzündliche Processe wird sie heller oder dunkler roth, nach chronischen Entzündungen schiefrig, eine Farbe die mit Weisslichgrau gemischt auch meistens dann an der Oberfläche vorhanden ist, wenn die Schleimhaut gänzlich zerstört ist, so besonders bei den syphilitischen und diphtherischen Narben.

Die Consistenz wird bei starken ödematösen Schwellungen entsprechend weich, schwappend; bei den chronischen ulcerösen Processen eine feste, fibröse.

b) Die einzelnen Erkrankungen.

Von den einzelnen Erkrankungen des Mastdarms seien zuerst die varicösen Erweiterungen der hämorrhoidalen Venen am untersten Theile, dicht über und am After erwähnt (sogenannte Hämorrhoiden). Dicke, blaue, varicöse Wülste springen an der Schleimhaut vor; in höheren Graden bilden sich Knoten, die auf dem Durchschnitte grosse weite Bluträume erkennen lassen, welche nur durch dünne bindegewebige Septa von einander getrennt werden. Diese schon in das Gebiet der eigentlichen Geschwülste und zwar zu den cavernösen Blutgeschwülsten gehörigen Tumoren können Erbsen- bis Kirschen- und selbst Pflaumengrösse erreichen und springen dann am Anus weit über die äussere Haut vor. Unter Umständen wird man Thrombosen mit festen und guten oder zerfallenden Gerinnseln vorfinden, obgleich das letztere seltener vorkommt als a priori erwartet werden könnte. Häufiger haben sich die Thromben organisirt und es bestehen die Knoten lediglich aus einem fasrigen, gefässhaltigen Bindegewebe. Solche Knoten können jedoch auch neben den varicösen Gefässen durch Hyperplasie des mucösen Bindegewebes entstehen.

Die einfachen Entzündungen des Mastdarmes (Proctitis) sind acute und chronische. Die ersteren ausgezeichnet durch Schwellung und starke Röthung der Schleimhaut, welche mit schleimigem Secret oder mit puriformen Massen bedeckt ist, die letzteren an der schieferigen, oft fast schwarzen Färbung der Schleimhaut kenntlich.

Sehr charakteristisch für den Mastdarm sind die syphilitischen Affectionen, von denen im übrigen Darm Analoga nur selten vorkommen. Es gehören hierher zuerst die Condylome, welche am und um den After sitzen, in der Regel hervorgerufen durch Herabfliessen von Secret von den mit ähnlichen Veränderungen versehenen weiblichen Geschlechtsorganen, und welche dieselbe Beschaffenheit wie jene zeigen. Am eigentlichen Mastdarme bekommt man die syphilitischen Geschwüre kaum frisch zu sehen, die Regel ist, dass sie schon grösstentheils als Narben vorgefunden werden. Sie sind bisjetzt nur von weiblichen Leichen beschrieben worden und haben, was für die differentielle Diagnose wichtig ist, ihren Lieblingssitz dicht über dem Anus und in der unteren Hälfte des Mastdarms, können aber unter Umständen auch weiter nach oben reichen. Die Schleimhaut erscheint an den betreffenden Stellen durch ein ziemlich gleichmässiges, derbes, fibröses, narbenartiges Gewebe ersetzt, welches auf Durchschnitten bis zu der stets sehr verdickten Muskularis reicht. Gegen das Gesunde hin ist die veränderte Stelle scharf begrenzt, so dass die Schleimhaut wie abgeschnitten endigt. Das Lumen des afficirten Darmtheiles ist stets beeinträchtigt, manchmal sehr beträchtlich verengt. Perforationen der Geschwüre mit Entzündung um den Mastdarm herum (Periproctitis), auch Perforationen in die Excavatio recto-uterina mit Bildung abgesackter jauchiger Exsudate, die wiederum in die Bauchhöhle perforiren und zu schnell tödtlicher allgemeiner Peritonitis führen können, werden gelegentlich beobachtet.

Grosse Aehnlichkeit in Bezug auf die Veränderungen des Darmes haben mit den syphilitischen die diphtherischen verheilten Geschwüre. Sie differiren aber charakteristischer Weise durch ihren Sitz, indem sie fast stets am Anfangstheile des Mastdarmes (an der Uebergangsstelle der Flex. sigmoides in denselben) sitzen oder doch wenigstens hier die grösste Ausdehnung erreicht haben, so dass vom Anus an die Affection nach oben zu immer

mehr an Ausdehnung und Intensität gewinnt. Ferner erscheint gegenüber der mehr gleichmässigen flachen Verschwärung bei Syphilis diejenige der Diphtherie nach Virchow mehr zerfressen und sowohl in der Fläche als nach der Tiefe mehr unregelmässig. Sehr prägnante Erscheinungen macht die frische Diphtherie. Sie ergreift immer zuerst die hervorragendsten Punkte, also die Höhen der Falten, die freilich im Mastdarme nicht so beträchtlich sind, wie in den höheren Theilen des Dickdarms. Anfänglich erscheinen diese Stellen stark geröthet und wie mit Kleien bestreut, später zeigen sich graue oder durch Koth bräunlich gefärbte Infiltrate, die nun auch auf die zwischen den Falten gelegenen Theile überzugreifen anfangen; dann bilden sich Substanzverluste (Geschwüre), die immer weiter und tiefer um sich greifen, bis schliesslich die an ihrer parallelen Querstreifung kenntliche, sehr verdickte Muscularis in grösster Ausdehnung bloss liegt und nur noch kleinste, inselförmige Reste von Schleimhaut übrig sind, welche noch die frischen Entzündungsformen (Röthung mit Hämorrhagien, kleienförmigen Belag) zeigen und leicht fälschlicherweise nicht als die am wenigsten, sondern als die am meisten veränderten Theile angesehen werden könnten.

Den diphtherischen Geschwüren sehr ähnliche findet man in dem Rectum zuweilen nach Application von Klystieren mit sehr reizenden Stoffen z. B. Essig. Es sind dann auch die Faltenhöhen entweder mit Substanzverlusten versehen oder mit einer grauen, wie infiltrirt erscheinenden Schleimhaut bedeckt, deren Umgebung sehr stark geröthet und geschwollen ist. Die Begrenzung einer solchen Affection auf eine kleine Strecke und das Freisein der übrigen Theile des Darmes wird stets den Verdacht einer chemischen Ursache erregen müssen.

Ebenfalls den Verdacht auf künstliche Entstehung müssen alle in der Nähe des Anus liegenden, besonders längsverlaufenden, mitten in sonst normaler Schleimhaut gelegenen Wunden und Geschwüre erregen, die in der Regel Verletzungen mittelst der Spitzen von Klystierspritzen ihre Entstehung verdanken.

Einige Besonderheiten der Diphtherie, sowie die Follikularentzündungen, die tuberkulösen und typhösen Veränderungen werden ihre genauere Besprechung beim Colon finden, es mag deshalb hier genügen, ihr Vorkommen auch im Mastdarm zu erwähnen.

Einer Besprechung bedürfen nur noch die geschwulstartigen

Neubildungen der Mastdarmschleimhaut. Von der Reihe der histioiden Geschwülste findet man hier kleinere oder grössere Polypen, manchmal multipel, so dass man von einer Proctitis polyposa s. proliferans reden kann, anderemal solitär und von respectabler Grösse. Es gilt für sie alles beim Uterus Gesagte in gleicher Weise, besonders der entzündliche Ursprung derselben.

Wichtiger sind die carcinomatösen Formen, von denen vorzugsweise zwei vorkommen, das Cylinderepithelialcarcinom und der Gallert- oder Colloidkrebs (Carcinoma colloides s. mucosum), welcher ausser im Magen gerade im Mastdarm häufiger gefunden wird. Grössere Geschwulstmassen kommen im Allgemeinen seltener hier vor, es überwiegt in der Regel die Ulceration, so dass man also eine meist jauchige, in der Regel im mittleren Drittel oder in der oberen Hälfte gelegene, unebene, höckerige Geschwürsfläche sieht, an der bei dem Gallertkrebs die stecknadelkopf- bis hirsekorngrossen durchscheinenden Gallertpfröpfchen oft sofort in die Augen fallen. Nur an den Grenzen des Geschwürs sitzt eine wallartig vorspringende Geschwulstmasse, die bald weicher (gewöhnlicher Krebs), bald härter ist (Gallertkrebs, Scirrhus) und an der man auf Einschnitten die markige Krebsmasse oder die Gallertmassen sieht. Dasselbe ist am Grunde des Geschwürs der Fall, wo die Wandung verschieden dick erscheint, theils durch Krebsmasse in der Submucosa, theils durch enorme Verbreiterung der Muscularis, zwischen deren Muskelbündeln man Krebsmasse in Form von weisslichen Strängen hindurchziehen sieht. Hier kann man auch leicht mit dem Doppelmesser hinreichend feine Schnitte zur mikroskopischen Untersuchung machen. Perforationen nach der Scheide oder dem Uterus, sowie nach der Beckenhöhle mit ihren verschiedenen Folgen kommen hierbei vor.

Grosse Seltenheit ist das Melanom des Mastdarms.

Eine wichtige angeborene Veränderung des Mastdarms ist die Atresia ani, bei welcher derselbe nicht an der Haut nach aussen mündet, sondern in grösserer oder geringerer Entfernung von dieser blind endet. An der äusseren Haut ist die Stelle, wo die Ausmündung stattfinden sollte, in der Regel durch ein kleines Grübchen angedeutet. Ausser bei vollständigen Missgeburten kommt die Atresie auch bei sonst wohlgebildeten Kindern vor.

6. Untersuchung des Duodenums und Magens.

a) Aeussere Untersuchung.

Die Untersuchung des Duodenums und Magens hat mit der äusseren Betrachtung zu beginnen, zu deren Ausführung man die vorher (wegen der Herausnahme der Beckenorgane) nach oben geschlagenen Dünndarmschlingen möglichst weit nach unten und links legt und besonders das Quercolon straff nach unten zieht, vor allen Dingen in der Gegend des absteigenden Astes des Duodenums, wo man nöthigenfalls die häufigen Adhäsionen zwischen Colon und Leber resp. Gallenblase mit dem Messer trennt, bis man den Magen mitsammt dem queren und absteigenden Theile des Duodenums vollständig überblicken kann. — Die äussere Betrachtung hat sich wesentlich mit dem Magen zu beschäftigen.

1. Allgemeine Verhältnisse.

Die Grösse resp. Ausdehnung des Magens ist selbstverständlich in erster Reihe abhängig von der Menge der etwa vorhandenen Speisen, doch schwankt diese immerhin nur in gewissen engen Grenzen. Abnorme Erweiterungen sind häufig, zum Theil nur acute (Ausdehnung durch Gase), zum Theil chronische (die eigentliche sog. Magenerweiterung), welche eine solche Höhe erreichen können, dass die grosse Curvatur bis zum kleinen Becken herunterreicht. Diese Form ist in der Regel die Folge von Stenosirungen in den tieferliegenden Theilen des Verdauungskanals, vor allem am Pylorus selbst durch Geschwülste etc., sie kann aber auch eine idiopathische, durch lange Zeit hindurch fortgesetzte Ueberfüllung mit schliesslicher Lähmung der Muskulatur hervorgerufene, sein. Auch partielle Erweiterungen des Fundus und cardialen Theiles kommen vor, besonders bei Stenosirungen des Magens in der Mitte durch Narbencontraction (grosse chronische Magengeschwüre etc.). Bei den grossen Ectasien zeigt die Muscularis zuweilen ähnliche Diastasen wie das Cutisgewebe bei Ausdehnung der Bauchhöhle. — Viel seltener als die Erweiterungen sind Verkleinerungen des Magens; sie sind relativ häufig bei dem sogen. atrophirenden Krebs, dem Scirrhus, welcher die gesammte Magenschleimhaut ergreifen und zu sehr bedeutenden

Verkleinerungen des Lumens durch Retraction der Wandungen führen kann.

Veränderungen in der Gestalt kommen als angeborene Anomalien vor, in der Weise, dass mehr oder weniger nach der Mitte zu eine Verschmälerung (Furche) vorhanden ist, wodurch der Magen eine sanduhrförmige Gestalt erhält. Häufiger ist die gleiche Gestaltsveränderung eine erworbene, bewirkt durch narbige Retraction sei es eines chronischen Geschwüres, sei es eines hier sitzenden Krebses. Secundäre Gestaltsveränderungen der verschiedensten Art in Folge von äusseren mechanischen Einwirkungen (Verwachsungen, Geschwülsten etc.) sind natürlich ebenfalls zu beobachten.

Mit oder auch ohne wesentliche Gestaltsveränderungen beobachtet man Lageveränderungen des Magens, die meistens darin bestehen, dass der Pylorus weiter nach unten liegt als gewöhnlich und also der Magen mehr oder weniger seine fötale Stellung (von oben nach unten) besitzt.

Die Farbe des Magens an seiner äusseren Oberfläche ist gewöhnlich ein Grau, welches bei chronischen Veränderungen der verschiedensten Art in Folge von Verdickung der Serosa eine mehr weisse Nüance erhält, dem fibrösen Gewebe ähnlich. Durchscheinend grau, gallertig erscheint die Magenwand bei Erweichung durch sauren Inhalt, schwärzlich nach Einwirkung von Schwefelsäure etc.

Die Consistenz ist verringert bis zum Schleimigweichen bei den sogen. Erweichungen, seien sie Folge von saurem Mageninhalt oder von eingeführten Giften; sie ist vermehrt bei allen mit Verdickung der Serosa und besonders der Muscularis einhergehenden Affectionen, besonders bei dem diffusen Scirrhus des Magens, der eine brettartige Härte bewirken kann (daher früher oft als Magenverhärtung bezeichnet).

2. Veränderungen der Serosa.

Die Serosa des Magens nimmt an vielen Erkrankungen sowohl der Magenschleimhaut wie des Peritoneums Theil. Die Perigastritis chronica, häufig eine adhäsive, macht sich erkennbar an der Verdickung und mehr weisslichen Färbung des serösen Ueberzuges und an den Verwachsungen mit der Leber, dem Quercolon, der Milz, dem Diaphragma etc., die durch sie bewirkt werden.

Sie ist seltener eine über den ganzen Magen oder grössere Strecken verbreitete, häufiger eine partielle über Herderkrankungen (Geschwüren, Tumoren) der Schleimhaut gelegene mit nach den Seiten zu abnehmender Intensität. Die acute eiterige Entzündung ist in der grössten Mehrzahl der Fälle Theilerscheinung einer allgemeinen eiterigen Peritonitis. Dagegen giebt es aber eine besondere Form eiteriger Entzündung, die auf den Magen beschränkt vorkommt und von Erkrankung seiner Schleimhaut (Geschwulstbildung) abhängt, es ist das die eiterige Lymphangitis. Man sieht in solchen Fällen varicöse (klappentragende) feinere und bis 1 Mm. Durchmesser haltende mit gelber eiteriger Masse gefüllte Gefässe unter der Serosa hinziehen und meist von einem Punkte ausgehen, der Stelle entsprechend, wo in der Schleimhaut die Geschwulstbildung ihren Sitz hat. Zuweilen geht die Affection auf das Zwerchfell und auf die Lungenpleura über, wodurch dann die früher erwähnte Lymphangitis purulenta pleuralis und selbst pulmonalis hervorgerufen wird.

Wie an der eiterigen so nimmt auch die Magenserosa an der allgemeinen tuberkulösen Peritonitis Theil, oft in ungleichmässiger Weise so, dass die vordere Wand, welche gleichsam dem in die Bauchhöhle gelangenden Tuberkelsamen leichter zugänglich ist, stärker afficirt ist, als die geschütztere hintere Wand. Manchmal findet man die vordere Wand dicht besetzt mit Tuberkeln, während sie an der hinteren nur streckenweise und zwar oft dem Verlaufe der Gefässe folgend gesehen werden.

Die carcinomatöse Perigastritis kann Theilerscheinung einer allgemeinen Carcinose des Bauchfells sein, sie kann aber auch für sich allein bestehen, als secundäre Affection bei Magencarcinomen und zwar ist diese Form die häufigere. An der in der Regel durch eine Einziehung und besondere Verdickung der Serosa, oft auch durch Adhäsionen bezeichneten Stelle, wo in der Schleimhaut der Krebs sitzt, bemerkt man kleinere und grössere, meist zu Haufen vereinigte Geschwulstknötchen, an die sich nach der Peripherie zu immer kleinere und immer mehr isolirte Knötchen anschliessen. Es kann diese secundäre Carcinombildung mit Lymphangitis purulenta zusammen vorkommen. Ausser der Serosa werden auch die Lymphdrüsen, welche besonders an der kleinen Curvatur des Magens liegen, in Mitleidenschaft gezogen und zeigen carcinomatöse Degeneration.

Einer ganz besonders sorgfältigen Untersuchung bedürfen jene Fälle, wo eine Perforation des Magens vermuthet wird.

Man muss unterscheiden zwischen der postmortalen und der im Leben eingetretenen Zerreissung der Magenwandungen. Bei den ersteren findet man verschieden grosse Mengen von Mageninhalt frei in der Bauchhöhle, ohne dass sich irgend welche Erscheinungen von entzündlicher Reaction zeigen. Die Magenwände und speciell die des Fundus sind dann in grosser Ausdehnung erweicht, oft in eine glasig-durchscheinende, schleimige Masse verwandelt. Als Ursache dieser Veränderungen findet man entweder, besonders bei Kindern, die viel Milch genossen haben, reichlichen, stark sauren (gährenden) Speisebrei, oder das Vorhandensein giftiger Substanzen (z. B. Schwefelsäure) die auch in ähnlicher Weise wirken. Bei den während des Lebens zustandegekommenen Perforationen kommt es in Bezug auf ihren Effect darauf an, ob die Perforation frei in die Bauchhöhle oder in eine durch chron. entzündliche Processe abgesackte Höhle erfolgte, oder ob gar das Loch in den Magenwänden durch angelöthete andere Organe verlegt wurde. Im ersten Falle wird eine schnell tödtliche allgemeine Peritonitis, im anderen eine oft lange bestehende, umschriebene, eiterige oder jauchige Entzündung, im letzten in der Regel nur ein langsam fortschreitendes Geschwür die Folge sein. Gerade in solchen Fällen muss dann oft von dem gewöhnlichen Gange der Section abgewichen und der Magen im Zusammenhange mit den übrigen Organen, am häufigsten Pancreas und Leber, herausgenommen werden. In den beiden erstgenannten Fällen sind die Oeffnungen in der Magenwand relativ klein und besonders in dem ersten oft nur von 1—3 Mm. Durchmesser, aber in der Regel wie mit einem Locheisen ausgeschlagen. Das letztere rührt davon her, dass die Löcher, ähnlich wie die Perforationslöcher an der Pleura, durch die Zerreissung eines vorher necrotisch gewordenen Stückes der Serosa entstehen. Häufig sind solche Löcher nur durch ganz dünne Adhäsionen noch verschlossen, die bei etwas unvorsichtiger Behandlung einreissen, so dass man dann in Zweifel gerathen kann, ob die Perforation schon vor dem Tode vollständig bestand, oder erst künstlich erzeugt wurde. Seltener als am Magen kommen auch am Duodenum ähnliche Durchbohrungen der Wandung zu Stande, hier wie dort ist die häufigste Ursache das sog. Ulcus chronicum rotundum s. perforans, seltener Carcinome.

b) Innere Untersuchung.

Zur inneren Untersuchung wird der absteigende Theil des Duodenums, nachdem man mit der Scheere einen kleinen Querschnitt hineingemacht hat, von seinem unteren Ende angefangen in der Mitte der vorderen Wand aufgeschnitten; dann wendet man sich, indem man stets den oberen Schnittrand in die Höhe zieht, nach dem queren Anfangstheile, in welchem man schon die Richtung nach der vorderen Wand nehmen muss, weil der Magen hier, also an der grossen Curvatur, aufgeschnitten wird. An der Uebergangsstelle des Magens in das Duodenum muss das vorangehende Scheerenblatt möglichst in der Axe des Kanales vorgeschoben werden, weil es sich sonst leicht in der durch den vorspringenden Sphincter pylori gebildeten Furche fängt. Die Eröffnung des Magens wird anfänglich nur bis in die Nähe des Fundus fortgesetzt, bis man bequem dem an diesem Theile sich sammelnden Inhalt mit einem Schöpfgefässe herausnehmen kann.

1. Untersuchung des Inhaltes.

Schon während der Eröffnung des Duodenums muss der Inhalt desselben nach seiner Menge und Beschaffenheit betrachtet werden, wobei besonders auf etwaige Verschiedenheiten desselben oberhalb und unterhalb der Papille des Choledochus, auf das Vorhandensein galliger Färbung im unteren Theile oder in beiden zu achten ist. Im Uebrigen wird auf das Folgende verwiesen.

Die Untersuchung des Mageninhaltes hat seine Menge, Farbe, Consistenz, Reaction und Geruch, sowie seine Zusammensetzung und besonders die etwa in ihm enthaltenen morphologischen Bestandtheile in's Auge zu fassen und ist von Wichtigkeit nicht nur an und für sich, sondern auch zur Beurtheilung des Zustandes der Magenschleimhaut, welche durch gewisse Eigenschaften des Inhaltes eigenthümlichen postmortalen Veränderungen unterliegt. So ist z. B. eine reichliche Menge von Inhalt geeignet durch seine saure Beschaffenheit eine Art von Verdauung an der Schleimhaut hervorzubringen, die mit krankhaften Veränderungen natürlich gar nichts zu thun hat, eine Veränderung, welche über die Schleimhaut hinausreichen und schliesslich die gesammte Wandung betreffen kann (Magenerweichung), wenn die eingeführten Nahrungsmittel zu saurer

Gährung besonders geneigt sind, wie z. B. die Milch. Die Reaction des Mageninhaltes kann oft schon durch den Geruch erkannt werden, zur genaueren Feststellung dient Lakmuspapier resp. weitere chemische Untersuchung.

Besondere Beachtung verdient eine blutige Beschaffenheit des Inhaltes, welche entweder durch direkte Beimengung von Blut im Magen oder durch Verschlucken desselben hervorgerufen wird. Verschlucktes aus der Lunge stammendes Blut ist mit Luftblasen gemischt, schaumig, aus dem Magen stammendes dagegen ohne Beimengung von Luftblasen und entweder in grösseren, compakten schwarzrothen Klumpen (Blutung aus einem grösseren Gefässe) oder als gleichmässige blutige Beimischung zu dem Schleime (Blutung durch Diapedese bei Cirrhose der Leber, Entzündung etc.) oder in Form kleiner, schwarzbrauner, kaffesatzähnlicher Massen (ältere Blutung aus vielen kleineren Gefässchen, Krebs) vorhanden. Gelbliche oder grünliche Färbung rührt von Gallenfarbstoff her, lauchgrüne Farbe zeigt oft der Mageninhalt bei Verschluss des Verdauungskanals (Ileus) und bei allgemeiner Peritonitis.

Von gröberen morphologischen Beimengungen sind ausser den verschiedensten oft schon makroskopisch leicht erkennbaren Speiseresten und durch Zufall oder absichtlich verschluckten ungenissbaren Dingen (Münzen, Stückchen Holz, Zeuge, Nadeln, Steine u. s. w.) besonders eine Anzahl von Parasiten zu nennen. In Bezug auf Speisereste ist zu erwähnen, dass bei kleinen Kindern zuweilen eigenthümliche rundliche, weissliche oder weisslichgelbe, bröckliche Klumpen im Magen gefunden werden, die ganz aus geronnener Milch bestehen, wie man durch die mikroskopische Untersuchung leicht feststellen kann. Seltener kommen bei Erwachsenen ähnliche aus Fett (Hammels- oder Rindstalg) bestehende Massen vor. — Von den Parasiten sind thierische seltener (nur eine verirrte Ascaride wird manchmal gefunden), dagegen pflanzliche sehr häufig, welche natürlich erst bei der mikroskopischen Untersuchung genauer erkannt werden können. Viel seltener wie in der Mundhöhle und dem Oesophagus kommt im Magen der früher bei diesen Theilen beschriebene Soorpilz vor und dann weniger frei in dem Mageninhalt als auf der Oberfläche selbst haftend. Dagegen findet man sehr häufig eine dem Leptothrix der Mundhöhle ähnliche Pilzform auch im Mageninhalt. Die reichste Ausbeute liefern die-

jenigen Fälle, bei welchen Gährung im Magensaft vorhanden ist, besonders in den Fällen von Magenectasie. Ausser Leptothrix finden sich dann stets in grösster Menge hefeartige Pilzformen, kleine ovale, oft mit glänzenden Oeltropfen versehene Körperchen, die oft in Ketten (auch verzweigten) aneinander liegen, oft auch in Haufen vorkommen, und endlich die sogen. Sarcina ventriculi. Diese besteht aus kleinen würfelförmigen Körperchen mit abgerundeten Ecken, welche auf jeder Fläche eine kreuzförmige Furche zeigen, wodurch vier gleich grosse Felder gebildet werden. Man hat das Gebilde treffend mit einem gut verschnürten Waarenballen verglichen. Solcher Körperchen liegen meistens eine grössere Anzahl in Haufen zusammen, die oft wiederum würfelförmige Gestalt besitzen. In dem Bodensatze des Inhalts ectatischer Mägen findet sie sich oft in ganz unglaublichen Mengen und die häufige bräunliche Farbe desselben rührt von der braunen Farbe der Sarcina her.

Ueber das Secret der Magenschleimhaut selbst wird nachher noch die Rede sein, weil man dasselbe am besten in Verbindung mit der Schleimhaut selbst untersucht.

2. Untersuchung der Duodenalschleimhaut.

Nach Entfernung des Inhaltes wird die Schleimhaut zunächst des Duodenums weiter untersucht. In Bezug auf die hier vorkommenden Veränderungen wird auf das bei dem übrigen Dünndarm resp. dem Magen zu Sagende verwiesen und hier nur erwähnt, dass das Duodenum weit seltener und in weit geringerem Grade als die tieferen Theile des Dünndarms von solchen Veränderungen betroffen wird, welche von den Lymphfollikeln ausgehen, wie Follikular-Abscesse und -Geschwüre, typhöse Veränderungen, tuberculöse Geschwüre (von denen die letzteren noch die relativ häufigsten sind) und dass es andererseits Veränderungen zeigt, welche in den übrigen Theilen des Darmes nicht vorkommen. Dahin gehören besonders die den sogen. runden Magengeschwüren gleichenden chronischen Duodenalgeschwüre, welche wie jene zu Perforation in die Bauchhöhle oder in andere Organe (auch Aorta) führen und dadurch den Tod bedingen können. Unter den Ursachen für die Entstehung dieser Geschwüre sind ausgedehntere Verbrennungen der Haut zu bemerken. Ebenfalls dem Duodenum eigenthümlich sind die Veränderungen (Ulcerationen), welche von den Gallenwegen aus

durch Gallensteine bewirkt werden können, ferner die an Carcinome des Pancreaskopfes sich anschliessenden Veränderungen. Endlich ist dasselbe, besonders in seinem unteren Theile, zuweilen Perforationen von Seiten eines Aneurysmas der Aorta oder eines ihrer grösseren Aeste ausgesetzt.

3. Untersuchung der Magenschleimhaut.

Zur genaueren Untersuchung der Magenschleimhaut wird der Magen am besten aus der Leiche entfernt — es sei denn, dass wegen besonderer Verhältnisse (Geschwüre mit Adhäsionen etc.) seine Entfernung im Zusammenhange mit anderen Organen wünschenswerth sei. Man fasst am besten die kleine Curvatur, zieht kräftig nach unten und bewerkstelligt von der Cardia an die Lostrennung von den Nachbartheilen, wobei man das untere Ende des Oesophagus sowie ein Stückchen des horizontalen Theiles des Duodenums mit entfernt.

a) Allgemeine Verhältnisse.

Nachdem man die noch an der Schleimhautoberfläche haftenden Reste des Inhaltes durch einen leichten Wasserstrahl entfernt hat, nimmt

1. das Secret der Schleimhaut die Aufmerksamkeit in Anspruch, welches man vorzugsweise im Pylorustheile findet. Für gewöhnlich ist nur eine ganz dünne Lage Schleimes vorhanden, die aber unter Umständen sehr beträchtlich vermehrt sein kann, so dass die gesammte Oberfläche mit einer dicken Lage davon bedeckt ist. Die Beschaffenheit dieser Massen ist eine sehr verschiedene, bald sind sie weich, trüb, grau, bald glasig durchscheinend und zäh, oft so zähe, dass man sie nur mit grösster Mühe durch kräftiges Abstreichen entfernen kann.

Diese letztere Beschaffenheit ist charakteristisch für den acuten Magenkatarrh, während die erstere mehr bei chronischen Affectionen vorkommt. Der Schleim kann ausserdem verschiedene Beimengungen enthalten wie Blut, Galle, wodurch seine Farbe Veränderungen erfährt. Es ist vorher schon erwähnt worden, dass eine gleichmässige blutige Beimengung auf einen Blutaustritt in kleinsten Mengen und aus vielen kleinen Gefässchen zu beziehen ist.

2. Die Grössenveränderungen der Schleimhaut sind meistentheils Verdickungen derselben, für deren Beurtheilung man einen guten Anhaltspunkt an dem Uebergange des Oesophagus in den

Magen hat. Das normal hier bestehende Verhältniss, dass die mit einem zackigen Rande endigende Oesophagusschleimhaut über diejenige des Magens prominirt, wird bei der Verdickung der letzteren derartig geändert, dass beide gleiches Niveau besitzen oder gar, dass umgekehrt die Magenschleimhaut prominirt. Sehr häufig macht sich eine stärkere Vergrösserung (chronischer Catarrh) durch Faltenbildungen bemerklich, indem die unveränderte Unterlage (Muscularis) für die vergrösserte Schleimhaut nicht mehr genügt und diese sich deshalb, um Raum zu gewinnen, in Falten legen muss. Man darf sich jedoch nicht verführen lassen, die Faltenbildung, welche die Magenschleimhaut in Folge von Contraction der Muscularis (aus einem ähnlichen Grunde) zeigt, mit dieser Veränderung zu verwechseln — ein Zug, in der Querrichtung der Falten ausgeübt, wird durch die Dehnung der Muscularis bald diese Falten wieder ausgleichen, während die ersteren bestehen bleiben. Es muss übrigens nicht jede Vergrösserung mit Faltenbildung einhergehen, es giebt auch mehr oder weniger ausgedehnte Schwellungen (Oedem), die nur zu einer Vermehrung der Dicke Veranlassung geben. Diese Dickenzunahme kann sehr bedeutend werden; mit ihr erhält die Schleimhaut zugleich eine weiche, gallertige Consistenz. Partielle Vergrösserungen der Schleimhaut finden sich oft in Form von kleineren Granulis oder grösseren warzenähnlichen Bildungen, über welche ausführlicher beim chronischen Magenkatarrh, durch den sie bedingt werden, gesprochen werden soll.

3. Sehr wichtig ist der Blutgehalt und die Farbe der Schleimhaut. Die normale Schleimhaut besitzt eine graue durchscheinende Färbung und in der Regel nur in der Nähe der Cardia und am Fundus (Hypostase) einige mit Blut gefüllte venöse Gefässe. Eine verbreitete mehr oder weniger gleichmässige Röthung deutet in der Regel auf entzündliche Processe hin. Bei der Beurtheilung des Charakters der blutführenden Gefässe muss man sich daran erinnern, dass die Arterien sich schon in den tieferen Schichten der Magenschleimhaut in Capillaren auflösen, so dass an der Magenoberfläche nur venöse Capillaren und kleinste Venenstämmchen sich finden.

Ausser durch den verschiedenen Blutgehalt kann die Farbe der Magenschleimhaut durch verschiedene pathologische Vorgänge verändert werden. Wie schon von verschiedenen anderen Stellen erwähnt wurde, so ist auch hier eine schieferige Farbe, die während

des Lebens bräunlich war und erst durch die Einwirkung von schwefelhaltigen Gasen schwarz wurde, das Zeichen früher bestandener Hyperämien (Gastritis chronica); durch Gallenfarbstoff entstehen besonders beim Icterus neonatorum gallige Färbungen und endlich ist eine Trübung und gelbgraue Färbung als Folge von trüber Schwellung und Verfettung der Drüsenepithelien von Wichtigkeit.

4. Um die pathologischen Veränderungen der Magenschleimhaut richtig beurtheilen zu können, muss man eine genaue Kenntniss der zahlreichen postmortalen Veränderungen derselben besitzen. Es ist schon früher erwähnt worden, dass dieselben zum grössten Theile von der Menge und Beschaffenheit der vorhandenen Inhaltsmassen abhängen und abgesehen von der eigentlichen Fäulniss vorzugsweise auf der Einwirkung von Säuren beruhen. Entsprechend der gewöhnlichen Anhäufung der Inhaltsmassen im Fundus sind auch hier in der Regel die postmortalen Veränderungen am intensivsten. Der geringste Grad der Ansäuerung giebt sich in einer grauen Trübung kund; in höheren Graden erfolgt eine Art Verdauung der Schleimhaut selbst; sie wird in eine weiche, schleimige, glasig durchscheinende Masse verwandelt, die leicht durch Darüberwischen entfernt werden kann, so dass dann die Submucosa oder Muscularis blossliegt; endlich kann die Erweichung noch weiter gehen, die Muscularis und Serosa erfassen, wodurch dann der schon vorher ezwähnte Zustand der Magenerweichung erzeugt wird. Tritt diese an einem blutleeren Magen auf, so nennt man sie die weisse Erweichung; sind dagegen die Blutgefässe mit Blut gefüllt, so zeigt sich zunächst auch an diesen die Säurewirkung; es erhält das Blut eine bräunliche oder braunschwarze Farbe, der Farbstoff verbreitet sich in der Umgebung und es resultirt endlich eine weiche, mehr oder weniger bräunlich gefärbte Masse — die braune Erweichung der Magenschleimhaut. Der eigentlichen Fäulniss gehören schon die schmutzig grünen Färbungen an, welche am Magen, wie an den meisten Organen vorkommen.

b) Die einzelnen Erkrankungen.

1. Von **entzündlichen** Veränderungen findet man am Magen am häufigsten die acuten und chronischen Catarrhe.

Die acuten sind besonders charakterisirt durch die reiche Menge zähen glasigen Schleimes und durch die Röthung der Schleimhaut;

die chronischen durch reichliche weiche, graue Schleimmengen, durch Wulstung der Schleimhaut sowie durch schieferige Färbung, die besonders häufig in der Nähe des Pylorus gefunden wird. Neben dieser einfachen chronischen Entzündung kommt dann (besonders bei Säufern) noch eine zweite vor, welche sich durch partielle Wucherungen sämmtlicher Bestandtheile der Schleimhaut auszeichnet, (Gastritis proliferans), wodurch kleine warzige Erhebungen (G. verrucosa), später grössere polypenartige Bildungen entstehen (Gastritis polyposa). Unter diese Gruppe gehört auch der sogenannte Etat mamelonné, bei welchem die partiellen Wucherungen die Grösse und Gestalt der Brustwarze (Mamelon) besitzen. Aehnlich wie es früher von der Uterusschleimhaut beschrieben worden ist, so gesellt sich auch hier zu der Hypertrophie häufig eine Ectasie der Drüsen in Folge der Compression der Ausmündungsstellen, wodurch dann kleine Cystchen entstehen, die man besonders auf Durchschnitten der polypösen Wucherungen zu sehen bekommt. Um sich von der Betheiligung sämmtlicher Bestandtheile der Schleimhaut an dem Wucherungsprocesse zu überzeugen, genügt es vollkommen, dünne Scheerenabschnitte zu zerzupfen, doch kann man auch versuchen, mit dem Doppelmesser einen Schnitt zu erhalten. Die Anordnung des Pigmentes zwischen den Drüsenschläuchen bei den schieferigen Färbungen der Schleimhaut erkennt man am besten an einem flachen Scheerenabschnitte der Oberfläche.

Nächstdem ist die von Virchow sogenannte parenchymatöse Entzündung (Gastritis parenchymatosa s. glandularis s. Gastroadenitis), die häufigste, welche wie die entsprechenden an Niere, Leber etc. bei gewissen Vergiftungen (Phosphor, Arsenik), bei acuten Infectionskrankheiten und ähnlichen (acute Leberatrophie) vorkommenden Erkrankungen auf einer trüben Schwellung und in späteren Stadien auf einer Verfettung der Labdrüsenzellen beruht. Makroskopisch kennzeichnet sich diese Affection durch allgemeine Schwellung aber zugleich Trübung und in späteren Stadien gelbe Färbung der Schleimhaut. In früheren Stadien der Verfettung sieht man an dünnen, ganz gut mit der Scheere anzufertigenden Querschnitten die Drüsenzellen mit dunkelen Körnchen erfüllt, die auf Zusatz von dünner Kalilauge nicht wie die bei der normalen Bildung des Labsaftes auftretenden Körnchen verschwinden und sich dadurch als Fettkörnchen ausweisen. In höheren Graden sind die

Drüsenschläuche ganz mit den Fettkörnchen, die zugleich zu kleinen Fetttröpfchen geworden sind, angefüllt und auch im intertubulären Gewebe sind solche zu sehen. Für die allgemeine Auffassung der Phosphorwirkung ist der Umstand von Bedeutung, dass bei der Phosphorvergiftung die Veränderung der Epithelien am Fundus der Drüsen beginnt, woraus man schliessen kann, dass der Phosphor nicht direkt vom Magen aus, sondern vom Blute aus wirkt.

Die Entzündungen der Submucosa (Gastr. phlegmonosa), welche mit sehr starker Schwellung der Submucosa und der Schleimhaut selbst einhergehen, sind selten und finden sich fast nur bei gewissen Infectionskrankheiten z. B. dem Milzbrand, wo ganz carbunkelartige Veränderungen der Schleimhaut vorkommen können. Wirkliche Eiterungen der Submucosa gehören zu den grössten Seltenheiten.

2. **Hämorrhagien** in der Schleimhaut sind gerade am Magen sowohl bei einfachen Stauungen als bei entzündlichen Processen gewöhnliche Befunde. Sie kommen sehr häufig in der Nähe der Cardia und am Fundus vor und sind stets mit Vorliebe auf der Höhe der Falten gelegen. Dieselben sind entweder frisch und besitzen dann noch die hellere oder dunklere rothe Farbe des geronnenen Blutes, oder sie sind schon älter und haben dann eine mehr schwarze oder schwarzbraune Färbung angenommen. An diesen letzteren sieht man dann oft auch kleine Substanzverluste der Schleimhaut, von denen sogleich noch die Rede sein soll.

3. Eine besondere Eigenthümlichkeit des Magens sind die **einfachen Geschwüre** der Schleimhaut, welche besonders beim weiblichen Geschlechte in ihren verschiedenen Stadien so häufig gefunden werden. Die einfachste Art sind ganz flache oberflächliche Substanzverluste, meistens auf den Faltenhöhen gelegen, welche eine rundliche oder häufig auch längliche Gestalt haben, in welchem Falle ihre Längsrichtung mit derjenigen der Falten übereinstimmt, und in deren Grunde man häufig kleine schwärzliche und bräunliche krümelige Massen findet, die von Blut herrühren und sich meistens leicht abkratzen lassen. Da neben diesen Geschwüren auch noch unversehrte kleine Blutungen in der Schleimhaut oft genug bemerkt werden, so lag die Erklärung nahe, dass an der Stelle solcher Blutungen durch Einwirkung des Magensaftes die Schleimhaut aufgelöst worden und dadurch diese Substanzverluste entstanden seien, für die man deshalb die passende Bezeichnung

der hämorrhagischen Erosionen gewählt hat. Sie finden sich sehr häufig bei Stauungen in den Magenvenen durch Leber- oder Herz- resp. Lungenkrankheiten, desgleichen häufig nach heftigem Erbrechen.

Anscheinend ganz verschieden von diesen geringen Substanzverlusten sind die eigentlichen sogenannten einfachen, runden oder perforirenden Magengeschwüre (Ulcus ventriculi simplex, rotundum, perforans), welche die Grösse eines 20 Pfennigstückes bis eines 5 Markstückes und darüber erreichen und sich durch ihre scharf abgeschnittenen, wie mit dem Locheisen ausgeschlagenen Ränder auszeichnen. Dieselben haben fast stets ihren Sitz an der kleinen Curvatur oder doch in unmittelbarster Nähe derselben; sie besitzen im Grossen und Ganzen eine trichterförmige Gestalt, dringen aber nicht gleichmässig, sondern terrassenförmig in die Magenwandungen vor, so dass der Defekt in der Schleimhaut grösser ist als der in der Submucosa, dieser wieder grösser als in der Muscularis und endlich dieser grösser als derjenige in der Serosa — vorausgesetzt, dass das Geschwür so tief dringt, da es auch auf Mucosa und Submucosa beschränkt sein kann. Die Axe des Geschwürstrichters geht nicht senkrecht durch die Magenwandung, sondern schräg je nach der Richtung, in welcher die Aeste der Magenarterien in die Magenwandung eindringen, also in der Region der Art. coronaria super. sin. (Cardiagegend) von innen und unten nach aussen und oben, dagegen in der Region der Art. coron. sup. dext. (Pylorusgegend) in umgekehrter Richtung von innen und oben nach aussen und unten. Wenn man genau zusieht, kann man bei manchen dieser Geschwüre an der tiefsten Stelle einen kleinen Gefässstumpf entdecken, andere wieder sind mit ähnlichen braunschwarzen Massen bedeckt wie manche hämorrhagischen Erosionen, so dass es höchst wahrscheinlich ist, dass viele dieser Geschwüre nur im Grossen sind, was die hämorrhagischen Erosionen im Kleinen d. h. also hämorrhagische Geschwüre. Aus welchen Ursachen die Hämorrhagien oder hämorrhagischen Infiltrationen der Schleimhaut, welche den Ausgangspunkt für die Geschwürsbildung abgeben, entstehen, ob aus Embolie oder Thrombose (Virchow) oder spastischen Contractionen einzelner Arterien (Krebs) oder in Folge von Stauung in den Venen beim Brechen (Rindfleisch) oder bei cardialgischen Contractionen der Muskularis (Axel Key) oder in Folge von Traumen (Gerhardt) ist nicht ausgemacht. Jedenfalls ist in den

meisten Fällen eine Circulationsstörung mit nachfolgender Blutung der Beginn der Veränderung und die Wirkung des Magensaftes auf die ausser Circulation gesetzte Partie die Ursache des geschwürigen Zerfalls. Deshalb sieht man auch an mikroskopischen Präparaten nur eine schmale Gewebsschicht am Geschwürsgrunde von kleinen, dunkel contourirten Körnchen durchsetzt, es fehlt sowohl jegliche entzündliche Infiltration der Nachbarschaft, als auch jede eiterige Absonderung oder gröbere Necrose.

Die Ausgänge dieser Geschwüre können verschieden sein. Viele verheilen, nachdem ein grösserer oder geringerer Theil der Wandung zerstört ist und man findet an ihrer Stelle nur eine oft recht schwer zu entdeckende, weissliche strahlige Narbe; andere greifen immer tiefer und werden immer grösser und können auf zweierlei Weise den Tod herbeiführen: entweder sie bewirken eine Perforation in die Bauchhöhle und tödten durch eine acute Peritonitis, oder sie führen zu der Eröffnung eines grösseren Gefässes, worauf eine tödtliche Blutung entsteht. Will man in einem solchen Falle das geöffnete Gefäss suchen, so ist es am besten, sofort nach der Eröffnung des Magens und dem Abspülen der Schleimhaut von aussen her die entsprechende Kranzarterie aufzusuchen und Wasser zu injiciren, welches dann an dem arodirten Aste hervorspritzen wird.

Ein weiterer Ausgang ist der, dass zwar die Magenwände durchbrochen werden, dass aber die Perforation in die Bauchhöhle durch die Anlöthung eines Organes (des Pancreas, der Leber, Milz), verhindert wird. Das Fortschreiten des Geschwüres wird durch diesen Umstand nicht aufgehalten, es dringt vielmehr in die betreffenden Organe ein und kann gerade dann eine sehr beträchtliche Grösse erreichen. In solchen Fällen thut man gut, die sämmtlichen Organe, welche auch meistens durch derbe Adhäsionen mit einander verbunden sind, im Zusammenhange aus der Leiche zu entfernen, weil man dann bequemer von allen Seiten die Untersuchung vornehmen kann.

4. An diese gewöhnlich sogenannten Magengeschwüre reihen sich von den **geschwulstartigen** Processen zunächst die tuberculösen und carcinomatösen an, welche beide ebenfalls fast ausschliesslich unter dem Bilde von Geschwüren (Ulc. tubercul., carcinomat.) auftreten. Eine disseminirte Miliartuberculose kommt im Magen wohl kaum vor, es giebt aber eine nur bei einzelnen Individuen vorkommende Bildung, welche leicht zu Verwechselungen in

dieser Beziehung Veranlassung geben könnte, das ist die Bildung von Lymphfollikeln in der Schleimhaut. Sie haben genau dasselbe Aussehen und dieselbe Beschaffenheit wie diejenigen des Darmes; es sind graue, wenig prominirende, höchstens stecknadelkopfgrosse Körperchen, welche ziemlich regelmässig über die ganze Oberfläche oder mehr an der einen oder der anderen Seite vertheilt sitzen. Macht man mit einer Scheere einen feinen Querschnitt, so sieht man die Drüsenschläuche durch die zwischen sie eingeschobenen Follikel auseinandergedrängt, welche selbst aus dichtgedrängten lymphoiden Zellen bestehen und kleine Gefässchen enthalten, wodurch sie sich wohl am sichersten von Tuberkeln unterscheiden, abgesehen davon, dass eine centrale Verkäsung vollständig fehlt. Es können übrigens diese Follikel in ähnlicher Weise wie diejenigen des Darmes an entzündlichen Processen der Schleimhaut sich betheiligen.

Die ziemlich seltenen tuberculösen Geschwüre, welche in der Regel keine beträchtliche Grösse besitzen, weichen in ihrem Aussehen nicht von denselben Geschwüren des Darmes ab, welche einer genaueren Besprechung unterzogen werden sollen.

Die carcinomatösen Neubildungen haben ihren Hauptsitz an den beiden Endpunkten des Magens, der Cardia und dem Pylorus, es sind aber die Pyloruscarcinome bei weitem die häufigsten. Man kann 3 verschiedene Formen unterscheiden, 1. das weiche (medulläre) Drüsencarcinom, 2. das atrophische Carcinom (Scirrhus), 3. das Gallertcarcinom. Es gilt für alle 3 die frühere Bemerkung, dass sie in der Regel unter dem Bilde eines Geschwüres erscheinen, eine Eigenthümlichkeit, die offenbar auf die Einwirkung des Magensaftes zurück zu führen ist. Nur die erste Gruppe, die der einfachen Drüsencarcinome, erscheint in zweierlei Weise, als Ulcus carcinomatosum und als Carcinoma fungosum, welches letztere, wie der Name sagt, durch Bildung grösserer, pilzartig über die Magenfläche vorragender Geschwulstmassen charakterisirt ist. Freilich ist auch hier die Bildung von Ulcerationen an der Geschwulstoberfläche nicht ausgeschlossen, aber es überwiegt doch die Wucherung und a potiori fit denominatio.

Die Unterscheidung der 3 Formen ist in ausgeprägten Fällen nicht eben sehr schwierig; der einfache Drüsenkrebs ist in der Regel sehr weich, zellenreich und lässt daher mit Leichtigkeit an den Schnittflächen Krebsmilch ausdrücken, die besonders bei den

fungösen Formen deutliche Cylinderzellen enthält (daher auch Cylinderzellen-Epitheliom) während sie bei anderen, den eigentlichen medullären Drüsenkrebsen, unregelmässigere den Labzellen ähnliche Zellformen darbietet. Zugleich ist diese Form auch oft sehr blutreich, ja die fungösen Krebse oft so reichlich mit weiten Gefässen ausgestattet, dass die Bezeichnung telangiectodes gerechtfertigt erscheint. Diese Bildungen sind es dann auch, welche zu zahlreichen kleinen Blutungen und dem kaffesatzähnlichen Mageninhalt Veranlassung geben.

Der Scirrhus ist wie überall, so besonders auch am Magen durch die reichliche Bildung eines derben, weisslichen unter dem Messer knirschenden Bindegewebes ausgezeichnet, ja gerade am Magen kommen Formen vor, wo die Krebszellenentwickelung gänzlich dagegen in den Hintergrund tritt, von der Krebsmilch keine Spur zu entdecken ist, wo selbst die mikroskopische Untersuchung oft erst nach langem Bemühen die wahre Natur des Processes enthüllt. Wenn dann, wie es relativ häufig der Fall ist, die Neubildung über den ganzen Magen oder doch den grössten Theil desselben verbreitet ist, so entstehen jene Formen von sogenannter Magenverhärtung oder auch Magencirrhose, welche man lange nicht als carcinomatöse Neubildungen betrachten wollte. Hierbei kommen auch die früher erwähnten, durch die Retraction des neugebildeten fibrösen Gewebes bedingten Verkleinerungen des gesammten Magens vor.

Die Gallertkrebse endlich lassen sich an den kleinen durchsichtigen Gallertklümpchen erkennen, die in schönster Ausbildung an den ältesten Stellen zwischen dem grauen Netzwerke des Stromas hervortreten. Man darf jedoch nicht vergessen, dass nur die ausgeprägten Formen sich nach diesen Angaben makroskopisch von einander trennen lassen und dass es Fälle genug giebt, wo nur die mikroskopische Untersuchung Aufschluss geben kann. Es gilt dies besonders für jene Formen, wo die Geschwürsbildung das hervorragendste Merkmal ist und deshalb die Geschwulstmasse sich auf ein Minimum reducirt. Man muss in solchen Fällen an den Rändern der Geschwüre, besonders da, wo dieselben leicht aufgeworfen erscheinen, und am Boden derselben senkrechte Einschnitte machen, die bis zur Serosa vordringen. Es ist nämlich stets die Muscularis an der Neubildung betheiligt, sowohl activ, indem die Muskelmasse selbst sich verdickt, als auch passiv, indem die Geschwulstmassen den Zwischenräumen zwischen den Muskelbündeln

folgend in dieselbe hinein, ja durch dieselbe hindurchwachsen, um in der Subserosa dann oft wieder grössere zusammenhängende Geschwulstknoten zu bilden. Hier wird man am ehesten frische Stadien zu finden hoffen dürfen, weshalb auch zur mikroskopischen Untersuchung, die sich mit Hülfe eines Doppelmessers leicht ausführen lässt, von hier die Schnitte genommen werden sollten.

Die genaue Untersuchung der Geschwürsränder oder des Grundes auf Querschnitten ist auch in allen jenen Fällen entscheidend, wo es sich um die Differenzialdiagnose zwischen carcinomatösen und einfachen Geschwüren handelt. So sehr die kleineren charakteristisch gestalteten hämorrhagischen Geschwüre von wohl ausgebildeten Krebsen verschieden sind, so können doch grössere, bei denen jene charakteristischen Eigenthümlichkeiten mehr oder weniger verwischt sind, mit carcinomatösen Geschwüren, bei denen die Geschwulstbildung sehr zurücktritt, leicht verwechselt werden und oft kann auch hier nur die genaueste mikroskopische Untersuchung die Entscheidung geben. Sehr erleichtert wird die Diagnose durch die Untersuchung der epigastrischen Lymphdrüsen, welche sich fast stets an der carcinomatösen Degeneration betheiligen.

Von sonstigen Geschwulstbildungen am Magen ist wenig zu sagen. Es kommen gelegentlich einmal Sarcome hier vor, die von der Submucosa ausgehen und nach den bekannten allgemeinen Gesichtspunkten zu beurtheilen sind, ferner kleine (meist hirsekorn- bis bohnengrosse) Myome, die von der Muscularis ausgehen und über denen die Schleimhaut stets leicht verschieblich ist, ferner Verbindungen dieser beiden: Myosarcome, endlich Lipome etc.

5. Zum Schlusse ist nun noch der **amyloiden** Veränderung zu gedenken, welche bei hochgradiger amyloider Veränderung des Darmes selten zu fehlen pflegt. Es sind im Wesentlichen die Gefässwandungen, welche der genannten Veränderung unterliegen, obgleich auch die Tunicae propriae in schwereren Fällen nicht davon verschont bleiben. Bei der Untersuchung dieser Veränderung durch Jodzusatz ist man gerade hier sehr leicht der Gefahr ausgesetzt, sich durch Verunreinigungen der Oberfläche (besonders durch Amylon der Nahrungsmittel) täuschen zu lassen, es ist deshalb unbedingt nothwendig auf's sorgfältigste allen Schleim u. s. w. von der zu prüfenden Stelle durch Abstreichen und Abspülen zu entfernen. Auch muss man sich eine möglichst blutarme Stelle aussuchen, da

das Blut mit Jod eine ähnliche makroskopische Färbung wie das Amyloid giebt.

c) Untersuchung des Magens bei Vergiftungen.

Eine besondere Besprechung bedürfen sowohl ihrer Eigenthümlichkeit als ihrer gerichtsärztlichen Wichtigkeit wegen die Vergiftungsfälle, besonders da sie auch eine veränderte Technik erheischen.

1. Untersuchungsmethode.

Für den nicht gerichtlichen Arzt empfiehlt es sich bei Vergiftung mittelst ätzender Gifte, um an einem Präparate die Wirkung des Giftes an den verschiedenen Stellen des Verdauungskanales auf einmal zu überschauen, die Halsorgane und den Oesophagus erst mit dem Magen und Duodenum zusammen herauszuschneiden und den Eröffnungsschnitt des Oesophagus direkt längs der grossen Curvatur in den Magen fortzusetzen. Für gerichtliche Fälle ist in dem Regulativ vorgeschrieben, dass bei Verdacht einer Vergiftung die innere Besichtigung mit der Bauchhöhle zu beginnen habe und dass dabei vor jedem weiteren Eingriffe das äussere Aussehen der oberen Baucheingeweide, ihre Lage und Ausdehnung, die Füllung ihrer Gefässe und der etwaige Geruch zu ermitteln sei. „In Bezug auf die Gefässe ist hier, wie an anderen wichtigen Organen, stets festzustellen, ob es sich um Arterien oder Venen handelt, ob auch die kleineren Verzweigungen oder nur Stämme und Stämmchen bis zu einer gewissen Grösse gefüllt sind und ob die Ausdehnung der Gefässlichtung eine beträchtliche ist oder nicht.“ Alsdann hebt man den linken Leberlappen in die Höhe und zieht zugleich an der Leber das Zwerchfell möglichst weit nach abwärts, um dicht über dem Magenmunde unterhalb des Zwerchfells den Oesophagus doppelt zu unterbinden. Die Ablösung des Oesophagus von seiner Umgebung darf man dabei nicht mit einem schneidenden Instrumente machen, weil dadurch zu leicht Verletzungen desselben herbeigeführt werden könnten; man umgeht denselben vielmehr wie bei Gefässunterbindung am Lebenden mittelst einer Hohlsonde, eines Skalpellstieles oder einer Pincette. In gleicher Weise wird das Duodenum unterhalb der Einmündung des Gallenganges, also am besten am Ende des absteigenden Theiles, doppelt unterbunden,

wobei man, ebenso wie am Oesophagus, darauf zu achten hat, dass die Ligaturen in einiger Entfernung (2—3 Cm.) von einander liegen, weil sie sonst leicht bei dem Durchschneiden der Theile zwischen denselben verletzt werden oder herausrutschen. „Hierauf wird der Magen mit dem Zwölffingerdarm im Zusammenhange herausgeschnitten, wobei jede Verletzung derselben sorgfältig zu vermeiden ist."

Die Eröffnung geschieht in der gewöhnlichen Weise. Der Inhalt wird, nachdem er nach den früher angegebenen Gesichtspunkten untersucht worden ist, in ein reines Gefäss von Glas oder Porzellan gethan, in welches auch der Magen und Zwölffingerdarm hineinkommt, nachdem sie weiter untersucht worden sind. Ueber diese Untersuchung gibt das Regulativ folgende ausführliche Anweisung: „Es wird die Schleimhaut abgespült und ihre Dicke, Farbe, Oberfläche, Zusammenhang untersucht, wobei sowohl dem Zustande der Blutgefässe als auch dem Gefüge der Schleimhaut besondere Aufmerksamkeit zuzuwenden und jeder Hauptabschnitt für sich zu behandeln ist. Ganz besonders ist festzustellen, ob das vorhandene Blut innerhalb von Gefässen enthalten oder aus den Gefässen ausgetreten ist, ob es frisch oder durch Fäulniss oder Erweichung (Gährung) verändert und in diesem Zustande in benachbarte Gewebe eingedrungen (imbibirt) ist. Ist es ausgetreten, so ist festzustellen, wo es liegt, ob auf der Oberfläche oder im Gewebe, ob es geronnen ist oder nicht u. s. w."

„Endlich ist besondere Sorgfalt zu verwenden auf die Untersuchung des Zusammenhanges der Oberfläche, namentlich darauf, ob Substanzverluste, Abschürfungen (Erosionen), Geschwüre vorhanden sind. Die Frage, ob gewisse Veränderungen möglicherweise durch den natürlichen Gang der Zersetzung nach dem Tode, namentlich unter Einwirkung gährenden Mageninhalts, zu Stande gekommen sind, ist stets im Auge zu behalten."

Der weitere Gang der Untersuchung erleidet nun keine weiteren Aenderungen mehr mit Ausnahme derjenigen des Oesophagus, welcher vor seiner Herausnahme „nahe am Halse" unterbunden und über der Ligatur durchschnitten wird und welcher ebenfalls zu dem Magen in das Gefäss zu legen ist. Nur in dem Falle, dass wenig Mageninhalt vorhanden ist, wird auch der Inhalt des Leerdarmes in dasselbe Gefäss gebracht.

„Endlich sind auch andere Substanzen und Organtheile, wie Blut, Harn, Stücke Leber, Nieren etc. aus der Leiche zu entnehmen und dem Richter abgesondert zur weiteren Veranlassung zu übergeben. Der Harn ist für sich in einem Gefässe zu bewahren, Blut nur in dem Falle, dass von einer spectralanalytischen Untersuchung ein besonderer Aufschluss erwartet werden kann. Alle übrigen Theile sind zusammen in ein Gefäss zu bringen."

2. Die durch Gifte erzeugten Veränderungen.

Die Substanzen, welche für gewöhnlich Ursachen von Vergiftungen werden, lassen sich in zwei Rubriken unterbringen, je nachdem sie mit Aetzung der Oberflächen verbunden sind oder nicht. Beide sind danach auch in ihren Wirkungen verschieden, indem die ersteren durch die direkte Läsion der Schleimhäute, die zweiten durch die Verunreinigungen des Blutes und die davon abhängigen Organveränderungen, also erst secundär schädlich sind. Zu der ersten Gruppe gehören die Alkalien, ferner eine grosse Zahl von Mineralsäuren, als Schwefelsäure, Salzsäure, Salpetersäure, ferner einige Pflanzensäuren, wie die Oxalsäure (Zuckersäure) etc., als Repräsentanten der zweiten Gruppe sind Phosphor und Arsenik zu nennen, als solche, welche sehr ausgesprochene anatomische Veränderungen in den Organen bewirken, während die ebenfalls hierher gehörenden Alcaloide, die Blausäure etc. meist keinerlei auffälligere Veränderungen bedingen (Tod durch Einwirkung auf die Nerven).

a) Die Veränderungen, welche durch Substanzen der ersten Gruppe bedingt werden, sind etwas verschieden je nach der Natur der Stoffe, aber doch sind die Verschiedenheiten, besonders wenn grosse Quantitäten zur Wirkung gelangten, nicht so bedeutend, wie man früher wohl glaubte. Die Alkalien bewirken sofort ein starkes Aufquellen der Schleimhaut, später auch der Submucosa und Muscularis und verwandeln dieselbe in eine weiche, schmierige bräunliche oder schwärzliche Masse; die Säuren dagegen, von den Mineralsäuren besonders die Salpetersäure, bewirken bei schwächerer Einwirkung zuerst eine pergamentartige Verhärtung der Schleimhautoberfläche mit gelblicher, bräunlicher oder schwärzlicher Farbe, die aber bei längerer Dauer oder grösserer Intensität der Einwirkung

ersetzt wird durch eine Umwandlung in eine braune oder schwarze, breiige Masse, ganz ähnlich der durch die Alkalien erzeugten. Die Muskelhaut des Oesophagus und Magens ist stets sehr stark contrahirt und dadurch das Lumen auffällig eng und die Schleimhaut in grosse Falten gelegt. Die Veränderungen sind, wie leicht verständlich, an denjenigen Stellen am intensivsten und ausgeprägtesten, wo die Stoffe am längsten mit der Oberfläche in Contact blieben und daher findet man im Munde und im Oesophagus stets nur schwächere Wirkung, ebenso an der kleinen Curvatur des Magens und zwischen den in Folge der starken Contraction der Muscularis sehr hohen Falten desselben, dagegen die intensivste am Fundus und auf der Höhe der Falten. Es ist nicht ungewöhnlich, dass am Fundus die Einwirkung so intensiv war, dass die gesammte Wandung erweicht und perforirt gefunden wird. Doch kommt es auch umgekehrt, besonders bei Aufnahmen geringer Mengen von Flüssigkeit vor, dass diese gerade längs der kleinen Curvatur bis zum Pylorus läuft, wo sie zurückgehalten wird und dadurch am intensivsten zur Wirkung gelangt. Entsprechend der geringeren Intensität der Vergiftung bleiben diese Individuen auch länger am Leben und man bekommt dann bei der Section nur Geschwüre oder sogar feste Narben zu Gesicht, welche stärkere oder geringere Stenosen bewirken. — Bei den intensiven Vergiftungen findet sich sehr häufig eine Veränderung des Blutes in den Magenvenen, indem dasselbe in eine schwarze (kohlige), oft ganz feste und die Gefässe prall erfüllende Masse verwandelt ist. Die Wirkung der Stoffe bleibt nicht auf die Speisewege beschränkt, sondern setzt sich von hier aus immer weiter nach den angrenzenden Organen fort, in welchen besonders das in den Gefässen vorhandene Blut in der eben erwähnten Weise verwandelt wird. Milz, Leber, Herz und linke Lunge werden am häufigsten in dieser Weise verändert gefunden.

b) Ganz anders gestalten sich die Befunde nach Vergiftungen mittelst Phosphor oder Arsenik. Hier ist keine Spur von grober Aetzung zu bemerken, selbst entzündliche Hyperämien und Hämorrhagien sind wenigstens bei den Phosphorvergiftungen nur dann zu finden, wenn der Tod bald eingetreten ist. Freilich soll nicht behauptet werden, dass keinerlei Geschwürsbildung dabei vorkommen könne, aber sie ist niemals durch die Gifte als solche bedingt,

sondern immer durch Nebenumstände (z. B. mitverschluckte Zündholzstückchen, Erbrechen etc.) hervorgerufen. Die durch die Gifte selbst bedingten Veränderungen sind die parenchymatösen Entzündungen der Leber, Nieren, des Herzens und des Magens, welche alle an den entsprechenden Stellen ihre Besprechung gefunden haben oder noch finden werden. Die Vergiftungen durch Arsenik lassen sich häufig an den als weissliche Auflagerung auf die Schleimhaut erscheinenden und unter dem Mikroskop als schöne octaedrische Krystalle erkennbaren Resten des Giftes diagnosticiren.

7. Untersuchung des Ligamentum hepato-duodenale.

Es erübrigt jetzt noch, bevor die Leber aus der Leiche entfernt wird, das Ligamentum hepato-duodenale mit dem Ductus choledochus und der Pfortader in situ zu untersuchen.

a) Untersuchung des Ductus choledochus.

Der Ductus choledochus mündet mit dem Ductus pancreaticus vereinigt an der hinteren Wand des Duodenum auf einem kleinen Vorsprunge (Längsfalte), der Papilla choledochi. Um die Mündungsstelle schnell zu finden sucht man sich den leicht zu fühlenden Kopf des Pancreas auf und wird dann, indem man den Darm in der Querrichtung anspannt, etwas nach unten von der Mitte des Pancreaskopfes die Papille leicht erkennen. Die nächste Aufgabe ist nun die Durchgängigkeit des Ductus zu prüfen und zwar sowohl im Ganzen, als besonders in seinem duodenalen Theile, durch dessen Verstopfung durch catarrhalisches Secret der sogen. catarrhalische Icterus entsteht. Man darf zu diesem letzteren Zwecke nicht auf die Gallenblase drücken, weil die dadurch erzeugte Gewalt zu stark ist und über die Verhältnisse intra vitam keine Aufschlüsse geben kann, sondern man muss auf den Ductus selbst in seinem Verlaufe in der Richtung nach dem Darme zu einen Druck ausüben, um zu sehen, ob sich Galle hindurchtreiben lässt. Während des Drückens muss man die Papille genau im Auge behalten, da der den Ductus verschliessende, grösstentheils aus abgestossenen Epithelien bestehende Pfropf oft nur sehr klein ist und deshalb leicht übersehen werden kann. Erst wenn diese Prüfung beendet ist, drückt man auch auf die Gallenblase, um die Durchgängigkeit

des Ductus in seinem ganzen Verlaufe zu untersuchen und führt dann eine Leitsonde in den Gallengang ein (wobei man sich hüten muss die Sonde in den Ductus pancreaticus einzuführen) und schneidet denselben mit einer Scheere auf.

Beachtung verdient die Weite des Ganges, die Färbung der Oberfläche und die sonstige Beschaffenheit derselben. Die normale Weite entspricht etwa einem dünnen Gänsefederkiel, unter pathologischen Verhältnissen kann dieselbe aber die Dicke eines kräftigen Fingers erreichen. Die gewöhnliche Ursache dieser Erweiterung ist die Anwesenheit von Gallensteinen und man kann deshalb mit einiger Sicherheit aus ihrem Vorhandensein schliessen, dass Gallensteine hier längere Zeit vorhanden waren, auch wenn sie bei der Section nicht mehr gefunden werden. Die Färbung der Oberfläche ist sehr wichtig für die Beantwortung der Frage, ob im Leben noch Galle durch den Gang hindurchgeflossen ist, respective wie weit die Galle in dem Gange vordringen konnte. Wenn ein Hinderniss an irgend einer Stelle vorhanden war, so werden nur die rückwärts gelegenen Theile gallige Färbung zeigen, die unteren nicht; besonders wichtig ist in dieser Beziehung der Mangel der galligen Färbung an dem schräg durch die Darmwand hindurchgehenden Endstücke des Ganges, der portio duodenalis, bei dem einfachen katarrhalischen Icterus.

Unter den sonstigen Veränderungen der Oberfläche sind besonders die Geschwürsbildungen zu nennen, wie sie ebenfalls am häufigsten durch Gallensteine hervorgerufen werden. Die Geschwüre sitzen gewöhnlich an der Stelle, wo die Steine sich einkeilen d. h. an der Eintrittsstelle des Ductus in den Darm, also vor der portio duodenalis. Hier kann durch die Geschwürsbildung eine Perforation der Gallengangs- und Darmwandung herbeigeführt werden, so dass nun zwei Oeffnungen in den Dünndarm führen, eine grössere durch Ulceration erzeugte, senkrecht durch die Darmwandung hindurchgehende und eine kleinere, schräg die Darmwand durchsetzende — die physiologische portio duodenalis. Jene erste Oeffnung kann, nachdem der oder die Gallensteine entleert worden sind, wieder zuheilen, man vermag dann aber noch aus der Erweiterung des Ductus sowie aus den vorhandenen narbigen Veränderungen der Wandung an der oben erwähnten Stelle auf die früheren Vorgänge zurückzuschliessen. Durch geschwürige Processe

oder vielmehr durch die aus denselben hervorgehenden Narben können vollständige Verschliessungen des Ductus choledochus entstehen, welche ebenfalls wieder ihren gewöhnlichen Sitz an der pars duodenalis haben. Eiterige und diphtherische Entzündungen sind sehr selten (zuweilen bei diphtherischer Dysenterie, Typhus etc.) ebenso Geschwulstbildungen, von denen kleine papillöse Schleimhautwucherungen nahe der Mündung beobachtet sind.

b) Untersuchung der Pfortader.

Ausser dem Gallengange liegt in dem lig. hepatoduodenale als ein sehr wichtiger Bestandtheil die Pfortader, welche man leicht hinter dem Choledochus auffinden wird. Man hat zuerst die Oberfläche und die Umgebung des Gefässes zu untersuchen, wo sich zuweilen sehr wichtige entzündliche Veränderungen (Periphlebitis portalis) vorfinden. Diese sind entweder acute, eiterige (Periphlebitis apostematosa) oder chronische, mit Bildung von fibrösem Gewebe und Schrumpfung einhergehende Processe (Periphlebitis chron. fibrosa). Besonders die ersteren sind meist von der Nachbarschaft fortgeleitet, welche deshalb nöthigenfalls sofort weiter untersucht werden muss. Dann schneidet man den Stamm des Gefässes der Länge nach auf, um die Beschaffenheit des Inhaltes und der Wand zu untersuchen. Die Wandung kann durch chronische Periphlebitis partiell geschrumpft sein, so dass eine Beeinträchtigung des Lumens dadurch erzeugt ist, welche ihrerseits wieder eine Erweiterung und Verdünnung der peripherischen Abschnitte bewirkt haben kann. Am wichtigsten ist die Beschaffenheit des Inhaltes, der aus flüssigem oder geronnenem und in verschiedener Weise verändertem Blute, auch aus Eiter oder Geschwulstmasse bestehen kann.

Einfache Thrombose findet man zuweilen nach Lebercirrhose (s. da), bei Compression durch Geschwülste u. s. w. Zerfallende Thrombusmassen oder solche, die mit Eiter gemengt sind, entstehen zugleich mit Entzündung der Wandung (Thrombophlebitis) meistens durch Fortleitung aus dem Wurzelgebiete der Pfortader, so besonders bei Neugeborenen von einer Thrombophlebitis der Nabelvene, bei Erwachsenen relativ häufig vom Darme her, besonders von einer Perityphlitis aus; doch kann auch eine eiterige Periphlebitis zu secundärer Thrombose und Perforation des Eiters

in das Lumen führen, wo er sich mit den erweichten Thrombusmassen mischt. Krebsmasse, die von aussen her die Wandung durchbrochen hatte und in dem Lumen, wo sie weitergewachsen war, sich mit Thrombenbildung verband, ist zuweilen beobachtet worden.

8. Untersuchung der Gallenblase und Leber.

Nachdem die Untersuchung des gemeinsamen Gallengangs und der Pfortader so weit hinauf, als es in situ möglich ist, vorgenommen worden ist, wird, soweit es nicht schon vorher geschehen ist, das Verhalten der Leber und Gallenblase zu ihren Nachbartheilen untersucht und sofern durch diese (Adhäsionen bei Magengeschwüren, Pericystitis fellea mit Perforation, Fistelbildung u. s. w.) nicht eine andere, aus dem einzelnen Falle sich leicht ergebende weitere Untersuchungsmethode bedingt wird, die Leber zu genauerer Durchmusterung aus der Leiche entfernt. Ihre Herausnahme wird am besten in der Weise bewirkt, dass man den rechten Lappen von der Seite her in die Höhe hebt und alle Befestigungen bis zur Mitte der Wirbelsäule lostrennt, dass man dann denselben Lappen über den rechten Rippenrand herüberlegt und, indem man nunmehr den linken Lappen in die Höhe zieht, den Rest der vorhandenen Befestigungen durchschneidet. Man hat dabei nicht nöthig ängstlich zu schneiden, weil ja keine ununtersuchten wichtigen Organe mehr hier vorhanden sind. Sollten ausgedehntere abnorme Verwachsungen zwischen Leber und Diaphragma bestehen, so muss dieses mit herausgeschnitten werden, was auch in allen den Fällen gut ist, wo Tuberkel oder Carcinomknoten auf seinem Peritoneum sitzen, weil diese in der Regel in wichtigen Beziehungen zu der Leberoberfläche stehen.

a) Untersuchung der Gallenblase.

Es wird nun zunächst die Gallenblase zuerst von aussen, dann von innen untersucht.

1. Aeussere Untersuchung.

a) Allgemeine Verhältnisse.

Ihre Grösse (Ausdehnung) ist wesentlich von der Menge des vorhandenen Inhalts bedingt und hat daher einen ziemlich weiten

normalen Spielraum; sie kann aber auch pathologisch sowohl vermehrt wie vermindert sein. Die Vergrösserung rührt von Vermehrung des Inhaltes her, ist deshalb stets eine Folge von Verschluss des Ausführungsganges. Die Verkleinerungen, welche oft eine excessive Höhe erreichen, haben viel mannichfaltigere Ursachen: chronische fibröse Entzündung mit Retraction, carcinomatöse Degeneration (Scirrhus) u. s. w.

Die Farbe der äusseren Oberfläche ist für gewöhnlich ein helleres oder dunkleres Gelb, Rothgelb oder Grünlichgelb; Grau, selbst Weiss ist die Folge von Verdickung der Kapsel oder von Veränderung des Inhalts (Hydrops), im letzteren Falle ist die Blase zugleich vergrössert, im ersteren meist verkleinert. Blutgefässe sieht man gewöhnlich nur in sehr spärlicher Zahl, hauptsächlich da, wo die Blase an die Leber angrenzt; in grosser Zahl sieht man sie bei entzündlichen Zuständen besonders des serösen Ueberzuges (Pericystitis), wodurch dann die Farbe eine mehr oder weniger rothe wird.

Die Consistenz ist abhängig von dem Füllungsgrade und von der Beschaffenheit der Wandungen. Der höchste Grad der Spannung findet sich bei Verschluss des Ausführungsganges; derbe Consistenz bei nicht praller Füllung rührt von fibröser Verdickung der Wandung her.

b) Veränderungen der Serosa der Gallenblase.

Die Veränderungen des serösen Ueberzuges sind meistens entzündlicher Natur. Am häufigsten sind die chronischen, theils einfach fibrösen, theils adhäsiven Entzündungen (Pericystitis chron. fibrosa und adhaesiva). Verwachsungen zwischen Colon und Fundus der Gallenblase sind ungemein häufig; es kommen aber auch solche mit der vorderen Bauchwand und anderen Theilen vor. Acut entzündliche Processe an der Serosa und der nächsten Umgebung (abgesehen von den allgemeinen peritonitischen Processen) gehen bald von der Gallenblase, bald von der Umgebung, besonders dem Quercolon aus, bald entstehen sie ohne nachweisbare anatomische Ursache. Da sie häufig mit Perforationen, sei es des Darmes oder der Gallenblase verbunden sind, so haben sie meist einen jauchigen Character (Pericystitis ichorosa oder gangraenosa). Im Colon sind es gewöhnlich dysenterische Processe oder Carcinome, welche durch

Perforation die Pericystitis bewirken, in der Gallenblase sind es entweder Gallensteine, welche zu Ulceration und Perforation führten oder andere Ulcera (Typhus etc.). Es sind jedoch nicht alle Perforationen der Gallenblase von innen nach aussen zu Stande gekommen, sondern es kann auch umgekehrt durch Pericystitis eine Perforation von aussen nach innen bewirkt sein. Es wird hier, wie an anderen Orten, die grössere Ausdehnung der Ulceration auf der Schleimhaut der Blase oder an der Serosa die Perforation von innen oder von aussen erkennen lassen. Wenn eine Perforation von innen entstanden ist, bevor Adhäsionen mit der Umgebung sich gebildet hatten, so ist eine allgemeine Peritonitis die Folge; war durch eine ausgedehnte adhäsive Pericystitis die Blase mit dem Colon oder der Bauchwand schon vor der Perforation verwachsen, so entsteht natürlich keine weitere Pericystitis, sondern die Galle entleert sich direkt in den Darm oder durch einen Gang in der Bauchwand nach aussen, da eine Perforation der Haut in diesen Fällen meistens eintritt.

Um in gegebenem Falle die eben erörterten Verhältnisse genau untersuchen zu können, darf natürlich die Leber vorerst noch nicht herausgeschnitten werden, oder man muss sie zusammen mit den afficirten Theilen herausnehmen.

2. Innere Untersuchung.

a) Untersuchung des Inhalts.

Nachdem die äussere Betrachtung vollendet ist, wird die Gallenblase durch einen Längsschnitt eröffnet, um zunächst ihren Inhalt zu untersuchen, der nach Menge, Farbe und Aggregatzustand vielfachen im Bereiche des Normalen liegenden Schwankungen unterliegt. Die Farbe ist ein helleres oder dunkleres Gelb, Gelbroth, Grüngelb, manchmal fast Schwarz. Die Galle ist immer fadenziehend, bald dick-, bald dünnflüssig. Grössere Mengen ganz schwach gallig oder gar nicht gefärbter Flüssigkeit findet man bei dem Hydrops cystidis felleae (bei Verschluss des Ausführungsganges).

Als häufigste pathologische Befunde sind die Concretionen (Cholelithiasis) zu nennen, welche entweder als kleine Krümelchen erscheinen, die dem Inhalte eine breiartige Beschaffenheit geben oder als compakte grössere Steine, welche im extremsten Falle die Grösse

der Gallenblase selbst erreichen können, so dass ein Stein vollständig das Lumen ausfüllt. Die Zahl der Steine ist oft eine sehr beträchtliche und steht natürlich im Allgemeinen in umgekehrtem Verhältnisse zu der Grösse. Wenn mehrere Steine vorhanden sind, so haben sie eine eckige Gestalt mit scharfen Kanten und graden Flächen, mittelst deren sie aneinander liegen. Diese Flächen sind weder Schliff-, noch Krystallisationsflächen, sondern die eckige Gestalt der Steine ist dadurch bedingt, dass der Ansatz neuer Concremente nur da geschehen konnte, wo benachbarte Steine nicht aneinanderlagen. Je nach ihrer chemischen Constitution haben die Steine ein verschiedenes Aussehen. Zwei Bestandtheile bilden bald für sich allein, bald in verschiedener Combination die Mehrzahl der Steine, nämlich der Pigmentkalk und das Cholestearin. Ersterer wechselt sehr in seiner Färbung vom gelbbraunen bis fast schwarzen und ist stets sehr weich, so dass die reinen Pigmentkalksteine schon in der Blase zerbrechen können. Die Cholestearinsteine sind dagegen sehr hart und haben ein krystallinisches Gefüge, welches eine radiäre Anordnung zeigt, sind farblos und durchscheinend. Betrachtet man kleine Stückchen davon bei stärkerer Vergrösserung, so sieht man die charakteristischen, excentrisch über einander gelagerten Krystalltafeln, die nach der Behandlung mit Jod auf Zusatz conc. Schwefelsäure eine meergrüne Farbe annehmen. Der Combinationen beider Substanzen gibt es natürlich eine grosse Zahl; bald liegt um einen Kern von Pigmentkalk eine Schicht von Cholestearin, bald ist umgekehrt das Cholestearin von Kalk bedeckt, bald wechseln dieselben schichtenweise, rein oder miteinander gemischt, ab und grade diese Zusammensetzung zeigen die meisten (sog. geschichteten) Gallensteine.

Die Gallensteine befinden sich nicht immer frei in der Blasenhöhle, manchmal liegt der eine oder der andere in kleinen Ausbuchtungen (Divertikeln) der Wandung und es kann dann wohl einmal vorkommen, dass durch nachträgliche entzündliche Verwachsung die Communicationsöffnung des Divertikels mit der Blase geschlossen wird, so dass dann der Stein ganz ausserhalb derselben zu liegen scheint.

Meistens sind es wohl Gallensteine, welche durch Einkeilung in den Ductus cysticus (der bei mangelhafter Durchgängigkeit immer aufgeschnitten werden muss) einen Verschluss desselben zu Stande

bringen, der übrigens auch auf andere Weise, z. B. durch Druck von Geschwülsten, durch entzündliche Pseudomembranen, ja, wie es besonders bei Kindern manchmal beobachtet wird, durch einfache Knickung (Verlagerung) bewirkt werden kann. Die Folge davon ist, dass die Galle nicht entleert werden kann, dass die Gallenbestandtheile allmählich immer mehr verschwinden und dass schliesslich nur noch eine ganz wasserklare, leicht fadenziehende Flüssigkeit die Höhle erfüllt (Hydrops vesicae felleae). Dass diese Flüssigkeit nicht etwa bloss aus der in der Galle vorhandenen Flüssigkeit besteht, sondern von der Blasenschleimhaut selbst erzeugt wird, geht daraus hervor, dass mit der Dauer des Verschlusses die Ausdehnung der Blase immer mehr zugenommen hat, so dass sie selbst das Doppelte und Dreifache ihres normalen Verhältnisses betragen kann.

b) Untersuchung der Wandung.

Die Untersuchung der Wandung beginnt mit der Betrachtung der Oberfläche, welche durch die eigenthümliche bienenwabenähnliche Faltenbildung ausgezeichnet ist. Die Falten verschwinden in Folge der Ausdehnung der Blase bei Hydrops, ferner bei chronischer fibröser Entzündung, wie sie sich häufig bei lange bestehender Cholelithiasis einfindet, bei Carcinombildung etc.

Von entzündlichen Veränderungen ist die eben erwähnte chronisch-fibröse wohl die häufigste. Man erkennt sie an der weisslichen Farbe und derben Consistenz der Mucosa. Am wichtigsten sind die ulcerösen Entzündungen, welche theils durch Gallensteine hervorgerufen werden, theils bei gewissen Krankheiten z. B. schweren Typhusfällen auftreten (Diphtherie) und gern zu Perforationen führen, von denen vorher das Nöthige gesagt wurde. Nach ulceröser Zerstörung der Schleimhaut kann die Submucosa sich entzünden, welche man daher in solchen Fällen noch durch einige längs gerichtete Einschnitte blosslegt. Ihre Entzündung hat meist einen necrotischen Charakter; das Gewebe ist von schmutzig gelbbrauner Farbe, mit einer trüben graubraunen Flüssigkeit erfüllt, wodurch diese Schicht und mit ihr die ganze Wandung verdickt ist. Das Bindegewebe ist oft ganz morsch, leicht zerreisslich.

Die Geschwülste der Gallenblase beschränken sich fast ganz auf die Gruppe der Carcinome. Seltener findet sich der sogenannte

Zottenkrebs, der immer mit einer Erweiterung des Lumens verbunden ist, in welches die zottigen Massen hineinragen, deren Spitzen ähnlich wie in der Harnblase mit Harnconcrementen, so hier zuweilen mit Gallenniederschlägen incrustirt erscheinen.

Viel häufiger ist der Scirrhus der Gallenblase, welcher in den meisten Fällen, wenigstens in demjenigen Stadium, in welchem sie zur Section kommen, mit einer Verengerung des Lumens verbunden ist, welches ausserdem oft noch durch Gallensteine ganz eingenommen wird. Der Scirrhus der Gallenblase greift fast stets auf die Leber und das Bauchfell über und es sind die secundären Eruptionen oft so vorherrschend, dass die Gallenblase, welche wie der Magen sehr häufig beträchtlich einschrumpft, leicht übersehen werden kann. Man muss deshalb besonders in den Fällen von allgemeiner scirrhöser Synechie der Baucheingeweide gerade sie genau prüfen.

b) Untersuchung der Porta hepatis besonders der portalen Lymphdrüsen.

An die Untersuchung der Gallenblase und ihres Ausführungsganges schliesst sich naturgemäss noch diejenige der Porta hepatis an. Es ist hier die Untersuchung der Gallengänge und der ersten Theiläste der Pfortader zu vervollständigen, dann aber sind die portalen Lymphdrüsen nachzusehen, welche nicht bloss selbst erkranken (carcinomatöse und käsige Degeneration etc.), sondern auch durch Druck auf die Nachbartheile secundäre Störungen hervorbringen können. So wird z. B. bei Kindern mit allgemeiner Verkäsung der abdominalen Lymphdrüsen zuweilen lediglich durch den Druck der portalen Drüsen auf die Gallengänge bedeutender Stauungs-Icterus erzeugt.

c) Untersuchung der Leber.

Nachdem alle genannten Theile untersucht sind, wird nun die Leber selbst zunächst von aussen nach dem bekannten Schema geprüft.

1. Aeussere Untersuchung.

a) Allgemeine Verhältnisse.

Die normalen Masse sind bei einem Gewicht von 2000 bis 3000 Gr. bei Erwachsenen folgende: Die Gesammtbreite beträgt

25—30 Cm., diejenige des rechten Lappens 18—20 Cm., des linken 8—10 Cm.; die Höhe des rechten Lappens 20—22 Cm., des linken 15—16 Cm.; die grösste Dicke 6—9 Cm.

Diese normale Grösse wird in den verschiedensten Affectionen und oft beträchtlich überschritten. Wollte man eine Stufenleiter aufstellen, so würde etwa zuerst die parenchymatöse Entzündung, dann die fettige Infiltration und die Amyloidentartung, dann die krebsige, leukämische und adenomatöse Leber zu rubriciren sein (Rindfleisch). Die Verkleinerung, im Ganzen seltener als die Vergrösserung, ist bei der einfachen Altersatrophie, bei der braunen Atrophie geringer, höhere Grade erreicht sie bei der sogenannten Cirrhose (interstitielle Entzündung), bei der syphilitischen Atrophie und endlich den höchsten Grad bei der sogenannten acuten Leberatrophie, bei welcher die Grösse des Organes oft kaum die Hälfte der normalen beträgt.

Partielle Grössenveränderungen sind sehr häufig, vor allen Dingen die partiellen Atrophien, welche durch Druck (Schnüratrophie etc.) erzeugt werden. Partielle Vergrösserungen kommen als vicariirende neben partiellen Atrophien vor, am häufigsten in syphilitischen Lebern.

Die Gestalt der Leber zeigt öfter angeborene Veränderungen, von denen besonders einfache oder mehrfache Furchen zu erwähnen sind, welche an der convexesten Stelle des rechten Lappens in der Richtung der Körperachse hinziehen (Exspirationsfurchen Liebermeisters). Die überall gleich dünne und unveränderte Kapsel beweist, dass diese Eigenthümlichkeit eine angeborene ist.

Ebenfalls angeboren sind die zuweilen beobachteten Verlängerungen und Abplattungen des linken Lappens, der dadurch eine zungenförmige Gestalt erhält und bis zur Milz hinreicht, mit der er nicht selten sogar durch Pseudomembranen verbunden ist.

Von pathologischen Zuständen abhängig sind dagegen alle jene Furchen und Einschnitte, an denen die Kapsel eine Verdickung und weissliche Trübung zeigt. Die gewöhnlichste hierhergehörige Veränderung ist eine breite und verschieden tiefe Furche, welche in einiger Entfernung vom unteren Rande quer über den rechten, seltener auch über einen Theil des linken Lappens herüberläuft und durch Anpressen des Rippenrandes hervorgerufen wird, wie das besonders beim festen Schnüren geschieht, daher der Name Schnür-

furche. Diese Furche kann in seltenen Fällen so tief gehen, dass der grösste Theil des Gewebes atrophirt und dadurch die untere Hälfte des rechten Lappens von der oberen abgeschnürt ist, so dass sie sich unter Umständen umklappen kann. Kleinere unregelmässige narbige Einziehungen an der Oberfläche, welche wohl als geheilte Rupturen der Leber aufzufassen sind, findet man häufiger als man von vornherein erwarten sollte. Unregelmässige Furchen und Einschnitte, meist aber solche, die nach dem Lig. suspens. gerichtet sind, werden durch syphilitische Affectionen hervorgerufen und endlich können durch die interstitielle Hepatitis mancherlei Gestaltsveränderungen, besonders an den Rändern bewirkt werden, so dass die Leber zuweilen selbst das Aussehen einer traubigen Drüse erhält. Ueberhaupt ist die Gestaltung der Ränder, besonders die des vorderen manchem Wechsel unterworfen, was um so mehr Beachtung verdient, als ja grade dieser Theil des Organes schon während des Lebens der Betastung zugänglich ist. Die Ränder sind verdickt und abgerundet bei allen Processen, welche mit Grössenvermehrung der Zellen verbunden sind, also vorzugsweise bei der Fettleber und Amyloidleber, dagegen verdünnt und zugespitzt (durch Schwund der Leberzellen) bei atrophischen Processen, z. B. manchen Fällen von Cirrhose, von Schnüratrophie etc.

Sehr häufig sind auch Gestaltveränderungen bei Verbiegungen der Wirbelsäule und dadurch des ganzen Thorax, sowie endlich bei Bauchfellentzündungen, besonders perforativen mit Eintritt von Gas in die Bauchhöhle. Es ist schon aus den klinischen Erscheinungen bekannt, dass die Gasblase sich zwischen Leber und Bauchwand festsetzt (Verschwinden der Leberdämpfung) und so findet man dann auch meistens die äussere und obere Fläche des rechten Lappens bis verschieden weit an das Lig. suspensorium heran mit einem flachen Eindrucke versehen, entsprechend der Stelle, wo sich Exsudat und Luft zwischen Leber und Bauchwand angesammelt hatte. — Des zapfenförmigen Hineinragens kleiner Leberportionen in ein Loch des Diaphragma (Hernia diaphragmatica) ist schon früher gedacht worden.

Die Farbe der Oberfläche ist wie bei allen mit fibröser Kapsel versehenen Organen wesentlich von dem Zustande dieser Kapsel abhängig. Dieselbe aber als normal d. h. ganz dünn und durchsichtig vorausgesetzt, so sind doch eine ganze Anzahl von Verän-

derungen des Parenchyms an der veränderten Farbe der Oberfläche schon von aussen zu erkennen. Die normale braune oder braunrothe Farbe ist in ein mehr oder weniger reines Hellgelb verwandelt bei den höheren Graden der Fettinfiltration, bei den geringeren bemerkt man nur einzelne gelbe Einsprengungen. Ist das helle Gelb mit einzelnen galligen Nüancen versehen, so deutet dies auf bestehenden Lebericterus; sehr intensiv gallige Flecken mit rothen Zwischenräumen finden sich bei der acuten Leberatrophie; ein dunkeles Braun zeigt die braune Atrophie an etc.

Die Fäulniss bewirkt eine schmutzig grünlich schieferige Färbung, die sich in gleicher Weise manchmal bei frischen Leichen zeigt, wenn eine jauchige Bauchfellentzündung bestand. Sie ist dann oft nur auf den rechten Lappen beschränkt, entsprechend der Stelle der hauptsächlichsten Ansammlung von Exsudat resp. Gas und dann oft mit der eben erwähnten Gestaltveränderung (durch Druck) verbunden. Beide sind oft ganz scharf gegen diejenigen Stellen abgegrenzt, welche dem seitlichen Peritoneum fest anlagen und deshalb nicht wesentlich verändert sind.

Diesen mehr allgemein oder doch gleichmässig auf grössere Strecken sich beziehenden Farbenveränderungen stehen einige auf kleinere Stellen beschränkte gegenüber, von denen ich zuerst partielle gelbe Flecken als Ausdruck partieller Fettinfiltration hervorhebe. Nicht zu verwechseln mit diesen sind blasse Flecken, welche weniger intensiv gelb, sondern mehr graugelb aussehen und die besonders in der Richtung der Rippen gelegen sind: rein anämische Flecken, wie man sie leicht durch festes Aufdrücken des Fingernagels erzeugen kann. Herdweise eitergelbe Färbung wird bedingt durch Abscesse oder die seltenen embolischen Herde, kleine linsen- bis Silbergroschengrosse blauschwarze Flecke rühren von kleinen Blutgeschwülsten (Cavernomen) her. Oberflächlich gelegene Carcinome etc. machen natürlich auch entsprechende Farbenveränderungen.

Die Consistenz der normalen Leber ist im Vergleich zu anderen Organen eine ziemlich derbe; Fingereindrücke gleichen sich schnell wieder aus. Durch die Fettinfiltration wird die Consistenz noch vermehrt, die Elasticität dagegen etwas vermindert, Fingereindrücke gleichen sich nur langsam aus; noch mehr ist dieses der Fall bei der Amyloidleber, welche sehr fest ist, aber Fingereindrücke

stehen bleiben lässt. Auch die braune atrophische Leber erhält eine festere Consistenz, wenn sie auch nicht so fest wird wie die amyloide oder gar die cirrhotische Leber, welche alle anderen an Derbheit übertrifft und oft sogar beim Durchschneiden knirscht.

Eine Erweichung findet vorzugsweise bei der parenchymatösen Entzündung statt. Das Organ verliert in den höheren Graden alle Elasticität und ist im höchsten Grade welk, ein Zustand, der bei der acuten Atrophie seinen Höhepunkt erreicht, wo das Organ eine Consistenz hat wie ein „Waschlappen". Wirkliche Fluctuation tritt nur partiell auf, wenn grössere Abscesse oder Blasenwürmer (Echinococcen) unter der Oberfläche gelegen sind.

b) Veränderungen der Kapsel der Leber.

Die Kapsel der Leber nimmt vielfach sowohl an den Erkrankungen des Leberparenchyms, als an denen des gesammten Bauchfelles Theil, besonders sind chronisch entzündliche Verdickungen (Perihepatitis chron. fibrosa), meist auf kleinere Strecken beschränkt, ein häufiger Befund. Manchmal kann man in solchen Fällen recht hübsch die subcapsulären Lymphgefässe verfolgen, an deren Wandungen sich wie bei der Lunge die Verdickung oft zuerst bemerkbar macht. Eine adhäsive Perihepatitis kann Verwachsungen der Leber mit dem Zwerchfell, dem Magen, Darm, der Milz u. s. w. bedingen. Bei eiterigen Bauchfellentzündungen sammelt sich in der Regel über und neben dem rechten Leberlappen eine grössere Eitermenge an. Tuberkel und Carcinome sind nicht selten, doch sind erstere seltener als diejenigen im Parenchym, welche man oft durch die Kapsel hindurchscheinen sieht.

2. Innere Untersuchung der Leber.

Um das Innere der Leber zur Anschauung zu bringen, genügt für gewöhnlich ein einziger langer Schnitt, der in der Querrichtung vom linken zum rechten Lappen das ganze Parenchym durchdringt. Vermuthet man Herderkrankungen oder hat man bei der äusseren Betrachtung schon solche entdeckt, so kann die Menge der Schnitte natürlich beliebig vermehrt werden, man soll aber immer dieselbe Richtung beibehalten, weil sonst das Organ leicht zu sehr zerfetzt und dadurch die spätere Orientirung erschwert wird.

a) Allgemeine Verhältnisse.

1. Des Parenchyms im Ganzen.

Die erste Beachtung erfordert der Blutgehalt, sowohl derjenige der grösseren Gefässe wie derjenige der kleineren, welcher auch hier zum grossen Theile die Farbe des Parenchyms bedingt.

Es ist in der Leber sehr leicht die Aeste der beiden Venensysteme, auf die es im Wesentlichen allein ankommt, von einander zu unterscheiden. Die Lebervenen besitzen nur eine ganz dünne schmale Wandung, welche allerseits direkt an das Leberparenchym anstösst und fest mit demselben zusammen hängt, so dass diese Gefässe auf Durchschnitten nicht collabiren können, sondern mit weitklaffendem Lumen offenstehen. Ausserdem liegen dieselben stets allein d. h. man findet keine anderen grösseren Blut- oder Gallengefässe mit ihnen verlaufen. Umgekehrt werden die Pfortaderäste fast stets von Gallengängen und Leberarterienästen begleitet, welche sämmtlich mit ihnen zusammen von einer, mit dem Caliber der Gefässe abnehmenden Menge von Bindegewebe (der Glisson'schen Kapsel) umschlossen sind, was zur Folge hat, dass die Lumina der Pfortaderäste niemals so klaffend offen stehen, wie diejenigen der Lebervenen.

Zur Beurtheilung des Blutgehaltes dieser Gefässe genügt es nicht, bloss das auf der Schnittfläche hervortretende Blut zu beachten, sondern man muss auch noch einen Druck auf das Parenchym ausüben, um zu sehen, wie viel Blut sich dadurch noch gewinnen lässt.

Was die Beschaffenheit des Inhaltes der Lebergefässe angeht, so wird über die partielle thrombotische (sei es einfache oder krebsige) Verschliessung derselben noch später die Rede sein; für gewöhnlich ist das Blut von sehr dunkler Farbe und fast immer flüssig, so dass ein etwa vorgefundenes grösseres Gerinnsel, stets den Verdacht einer pathologischen Entstehung erregen muss. Schaumiges Blut ist ein Zeugniss von Fäulniss, welche in der Leber ziemlich frühe auftritt. Das Blut zeigt dann zugleich die bekannte verwaschen rothe oder auch grünliche Farbe.

Der Blutgehalt des Parenchyms wechselt sehr und ist am stärksten bei allen mit Stauung im rechten Herzen verbundenen Affectionen. Er ist seltener gleichmässig vertheilt und die Blutfarbe

wird häufig durch die Eigenfarbe des Gewebes modificirt. Diese ist für gewöhnlich eine rothbraune; Weiss- oder Graugelb rührt immer von Fett (meistens Fettinfiltration) her; Orangegelb oder Grüngelb, selbst rein Grün deutet auf Icterus, viel Grau wird durch Vermehrung des Bindegewebes (interstitielle fibröse Hepatitis), ein glasig durchscheinendes Grau durch Amyloid hervorgerufen, Dunkelbraun durch Ablagerung von braunem Pigment in den Zellen (braune Atrophie), schieferige oder selbst schwärzliche Färbung kommt bei Melanaemie vor. Eine trübe, matte, meistens graubraune Farbe charakterisirt die frische parenchymatöse Entzündung. Die Fäulniss bewirkt, wie in den meisten Organen, so auch an der Leber eine schmutzig rothe, grünliche oder schwärzliche Färbung, welche auch partiell an der Oberfläche (3—5 Mm. weit) unter jauchigen peritonitischen Exsudaten oder im Parenchym um Gefässe oder Gallengänge herum vorkommt, als Beweiss, dass unter Umständen die Fäulniss von hier ausgehen kann. Sehr schnell treten diese Fäulnissfärbungen im Umkreise der Gefässe bei allen septischen Krankheiten auf.

Die Consistenz des Lebergewebes ist auch auf dem Durchschnitte zu prüfen. Im Allgemeinen gilt das bei der äusseren Untersuchung Gesagte. Sehr charakteristisch ist das körnige Gefühl, welches häufig die cirrhotische Leber, in geringerem Grade jede stärkere Fettleber darbietet. Durch die Fäulniss wird die Consistenz stets beträchtlich vermindert, das Gewebe brüchig und leicht zerdrückbar, ein Zustand, der besonders dann vorhanden ist, wenn (in den höheren Graden der Fäulniss) sich auch in dem Parenchyme Gasblasen entwickelt haben.

2. Allgemeine Verhältnisse der einzelnen Acini.

Nach diesen allgemeinen Betrachtungen werden die einzelnen Leberläppchen (Acini oder Lobuli) noch einer besonderen Untersuchung in Bezug auf Grösse, Gestalt und Farbe unterzogen, die deswegen ganz besonders wichtig ist, weil die meisten Lebererkrankungen in ganz besonderen Beziehungen zu den Acinis stehen.

Die Grösse der Acini, über deren Erkennung sogleich bei Besprechung der Farbe noch Einiges mitgetheilt werden soll, ist bekanntlich sehr verschieden je nach der Richtung, in welcher der Schnitt durch das längliche und vieleckige Körperchen hindurch-

gegangen ist. Die normale Grösse beträgt im Querdurchmesser etwa 1 Mm., im Längsdurchmesser 1—2 Mm., doch bestimmt man sie gewöhnlich nur nach dem allgemeinen Eindruck. Eine Vergrösserung der Läppchen, die nicht nothwendig mit allen Vergrösserungen der ganzen Leber oder einzelner Abschnitte derselben verbunden ist, findet man sowohl ohne pathologische Veränderungen der es zusammensetzenden Theile, besonders der Zellen, bei verschiedenen Hypertrophien resp. Hyperplasien der Leber (vicariirende, einfache H.) als auch bei einer grossen Zahl von Krankheiten, die zugleich Veränderungen in den Zellen bewirken (parenchym. Hepat., Fettleber, Amyloidleber); Verkleinerung bei der einfachen Atrophie, der braunen, der bindegewebigen Atrophie u. s. w.

Die Gestalt der Acini erleidet insofern öfter Veränderungen, als die mehr oder weniger scharfe Grenze, welche sie gewöhnlich und besonders bei gewissen pathologischen Veränderungen (Fettinfiltrationen) besitzen, mehr oder weniger verschwindet, so dass man sie nicht mehr von einander unterscheiden kann. Dies ist z. B. in vielen Fällen von parenchymatöser Hepatitis der Fall.

Am wichtigsten von allen Verhältnissen der Acini ist ihre Farbe, welche normal Differenzen zwischen den einzelnen Regionen derselben bedingt, die wesentlich von der Blutvertheilung abhängen. Es sammelt sich nämlich nach dem Tode das Blut vorzugsweise in den Lebervenen und dem nächstgelegenen Abschnitte des Capillarnetzes an, so dass die centralen Partien, wo bekanntlich die Capillaren sich zu der Lebervene (Vas centrale oder intralobulare, Vena hepatica) sammeln, blutreicher und daher von dunklerer (brauner oder braunrother) Färbung sind als die Peripherie, deren Capillaren aus den Pfortaderzweigen abstammen und leer sind. Es haben deswegen die Ränder der Acini schon normaler Weise eine von dem Centrum verschiedene hellere, mehr graue Farbe, die an jenen Stellen, wo Pfortadern d. h. also zugleich Bindegewebe (die dieselben begleitende Glisson'sche Kapsel) liegen, am deutlichsten hervortritt. Diese normalen Farbenunterschiede werden nun durch einzelne pathologische Veränderungen noch verstärkt, aber auch zum Theil wesentlich modificirt. Die centrale dunkle Färbung wird noch erhöht und intensiv dunkelroth bei Stauung in den Lebervenen, sie wird braun durch braune Atrophie der Zellen; die gelbe oder gelbrothe oder grünliche Farbe des Icterus tritt gleichfalls im Cen-

trum auf, dagegen rührt die so häufig in verschieden weiter Ausdehnung vorhandene hellgrau-gelbe oder rein gelbe Färbung der peripherischen Zone von Fettinfiltration her, während eine breite graue oder grauweisse Zone an der Peripherie der Acini und zwischen denselben auf eine Wucherung des Bindegewebes (interstitielle fibröse Hepatitis) hindeutet. Als kleine graue Flecken, meistens in den äusseren Abschnitten der Acini erscheinen oft die Tuberkel. Endlich finden sich ebenfalls vorzugsweise an den Rändern die von der Ablagerung schwärzlichen Pigmentes (Melanaemie) herrührenden schieferigen Farbentöne. Mehr der intermediären Zone (wenigstens bei geringerer Veränderung) gehört die gallertig durchscheinende graue Farbe des Amyloid an, welches zugleich den bekannten matten, wachsartigen Glanz besitzt.

Die mikroskopische Untersuchung der Leber ist im Allgemeinen einfach, da es zur Feststellung vieler Veränderungen genügt, ein Zupfpräparat anzufertigen, in welchem die Veränderungen der Leberzellen mit Bequemlichkeit erkannt werden können. Die weitere Untersuchung geschieht an Schnittpräparaten, welche entweder in der bei der Niere angegebenen Weise mit dem Rasirmesser oder noch einfacher mit dem Doppelmesser angefertigt werden. Indem ich wegen der Einzelheiten auf die folgende Uebersicht über die pathologischen Zustände der Leber verweise, will ich hier nur noch kurz einige, besonders die Unterscheidung der Acini betreffende, normale Verhältnisse, die bei der Untersuchung pathologischer Veränderungen von besonderer Wichtigkeit sind, erwähnen. Es gehört dahin besonders die Unterscheidung von Lebervenen (Vasa intralobularia) und Pfortadern (Vasa interlobularia). Die bei der makroskopischen Betrachtung hervorgehobenen Momente haben in gleicher Weise auch für die mikroskopische Geltung. Es sind also die Lebervenen durch ihre ganz dünne, fest mit dem umgebenden Parenchym zusammenhängende Wandung und das dadurch bewirkte Klaffen ihres Lumens ausgezeichnet; sie liegen ferner fast stets nur von Capillaren umgeben, niemals liegt ein anderes grösseres Gefäss, seien es Arterien, Gallengänge oder Pfortadern neben ihnen, während die an den Rändern verlaufenden (daher interlobularen) Pfortaderäste einmal stets eine gewisse Menge von Bindegewebe um sich haben und deshalb zusammenfallen können, dann aber auch fast stets noch andere Gefässe und zwar meistens Aeste der Leberarterie

und der Gallengänge von der Glisson'schen Kapsel umschlossen neben sich haben. Es ist die Kenntniss dieser Unterschiede für die Untersuchung der menschlichen Leber um so wichtiger, als hier nur auf dem eigenthümlichen Verlaufe der Gefässe die Eintheilung in Läppchen beruht, da eine vollständige Abgrenzung derselben durch Bindegewebe, wie sie beim Schweine besteht, nicht vorhanden ist, vielmehr überall da, wo nicht Glisson'sche Kapsel, also nicht Pfortader liegt, benachbarte Acini direkt in einander übergehen. Die Abgrenzung der einzelnen Acini, die für die Beurtheilung der Leberzustände nothwendig ist, weil verschiedene Erkrankungen in verschiedenen Regionen derselben ihre Veränderungen bewirken, wird dadurch natürlich sehr erschwert, um so mehr als der makroskopisch verwerthbare Farbenunterschied zwischen centralen und peripherischen Partien mikroskopisch um so weniger zur Orientirung benutzt werden kann, je stärker die Vergrösserung ist und als auf jedem Schnitte alle möglichen Durchschnitte von Läppchen (Quer-, Längs- und Schrägschnitte) nebeneinander vorhanden sind.

Der Einfachheit halber pflegt man sich bei der Beschreibung der Veränderungen stets einen Querschnitt des Acinus zu denken und so soll es auch im Folgenden gehalten werden.

b) Die einzelnen Erkrankungen.

Die Aufzählung der speciellen Krankheiten der Leber beginne ich

1. mit den **Atrophien** des Organes. Die einfachste Form der Zerstörung von Lebersubstanz ist die Druckatrophie, wie sie sowohl bei Druck von aussen (z. B. Schnüratrophie), als auch bei Druck von innen (sich retrahirendes fibröses Gewebe) entsteht. Die Zellen sind an solchen Stellen zum Theil gänzlich verschwunden und von der Lebersubstanz ist dann nur noch eine geringe bindegewebige Masse übrig.

Unter den mehr das ganze Organ betreffenden Atrophien ist zunächst diejenige zu nennen, welche sich in Verbindung mit allgemeiner Atrophie bei cachectischen Individuen, ferner als Altersveränderung vorfindet und die durch eine Verkleinerung sowohl der Leber im Ganzen wie der einzelnen Acini, sowie durch eine intensiv braune Färbung des Parenchyms (daher braune Atrophie, A. fusca) ausgezeichnet ist. Die Farbe wird bedingt durch eckige

bräunliche Pigmentkörner, die sich besonders in den Zellen der centralen Zone vorfinden. Da diese Lebern stets eine sehr feste Consistenz haben, so eignen sie sich besonders zur mikroskopischen Untersuchung auf Schnitten, um so mehr, als die Acini wegen ihrer Kleinheit leicht zu überschauen und ausserdem gewöhnlich sehr scharf von einander zu trennen sind.

Es schliesst sich an diese Form eine seltene zweite Pigmentatrophie an, die melanämische Atrophie, welche nach einer voraufgegangenen Vergrösserung eintritt. Die Leber zeigt eine schieferige, schwärzliche oder auch chocoladenartige Farbe, die oft nur in der Randzone der Acini deutlich ist und in der Ablagerung der schwarzen Pigmentschollen im Lumen der Pfortadercapillaren und selbst grösserer Pfortaderäste, sowie im umgebenden Gewebe ihre Ursache hat. Die Veränderung kommt nur bei schwerer Intermittens mit ähnlicher Pigmentirung der Milz zusammen vor.

Eine weitere Form von Atrophie ist an der dunkelrothen Färbung der Centra der Acini zu erkennen (rothe Atrophie Virchow, cyanotische A.). Sie beruht auf einer beträchtlichen Erweiterung der Lebervenen und der centralen Abschnitte des Capillarnetzes, welche ihrerseits wieder eine Atrophie der zwischenliegenden Leberzellen zur Folge hat, die immer kleiner werden und zugleich immer mehr Pigmentkörnchen erzeugen, so dass also sowohl die Zellen als die Gefässe zur Erzeugung einer centralen dunkelen braunrothen Färbung beitragen. Da die Atrophie der Zellen erst secundär zu der Ectasie der Capillaren hinzukommt, so erscheint die Leber in dem ersten Stadium der Veränderung nicht verkleinert, sondern im Gegentheil vergrössert (Stauungsleber), wie das überhaupt bei sehr vielen Atrophien dieses Organes der Fall ist.

Die cyanotische Atrophie tritt nicht immer gleichmässig an allen Theilen des Parenchyms auf, nicht einmal immer auf grössere Strecken hin, sondern ist oft auf kleinere Gebiete beschränkt, wo nun die Atrophie sich schliesslich über ganze Acini erstrecken kann, so dass dadurch dunkelrothbraune atrophische Streifen entstehen, denen, wenn sie bis zur Oberfläche reichen, hier kleine Furchen mit leichter Verdickung der Kapsel oder ebenfalls rothe Streifen und Flecken entsprechen können. Die sog. gelbe Atrophie wird bei der parenchymatösen Hepatitis, die cirrhotische (Granular-Atrophie) bei der interstitiellen Hepatitis betrachtet werden.

2. Die **Hypertrophien** der Leber, soweit sie als eigentliche Hypertrophien mit einer Vermehrung activer homologer Substanz verbunden sind, theilen sich in allgemeine und partielle. Es entspricht, wie schon früher erwähnt wurde, nicht immer eine Vergrösserung im Ganzen auch eine solche der einzelnen Acini und noch weniger eine solche der einzelnen Zellen, so dass man einfache Hypertrophien (Vergrösserung der Zellen), einfache Hyperplasien (Vermehrung der Zellen in den Acinis) und Hyperplasien von Acinis zu unterscheiden hat. Die allgemeinen Hypertrophien findet man bei vielen Infectionskrankheiten, zuweilen bei Leukaemie und Pseudoleukaemie, bei Diabetes mellitus, wo die Zellen mit Jod eine weinrothe Färbung zeigen (Glycogen). Interessanter sind die partiellen Hypertrophien, wie sie besonders als vicariirende, compensatorische bei Zerstörung von Lebersubstanz (besonders deutlich oft bei Syphilis im linken Lappen) beobachtet werden. Eine partielle Hypertrophie findet sich dann ferner zuweilen in Formen von erbsen- bis kirschgrossen Knoten, die selbst multipel in die Lebersubstanz eingesprengt erscheinen und sich ausser durch die Grösse ihrer Acini auch gewöhnlich durch ihre blassrothe Farbe vor der Umgebung auszeichnen.

An diese ächten, eigentlichen Hypertrophien schliessen sich einige Veränderungen an, welche zwar auch (wenigstens meistens) eine Vergrösserung der ganzen Leber und besonders der einzelnen Zellen bedingen, aber nicht durch homologes, sondern durch heterologes Material. Dahin gehört zunächst

3. die **Fettinfiltration** der Leber, welche zwar auch normal bei jeder Verdauung vorkommt, aber nur vorübergehend, während sie bei verschiedenen cachectischen Zuständen (Phthisis, Atrophie der Kinder etc.), bei Abusus spirituosorum etc. als stationäre pathologische Veränderung gefunden wird. Bei den geringsten Graden der Affection sieht man nur ein feines helles, noch nicht deutlich gelbes, sondern mehr weisslichgraues Säumchen an der Peripherie der Acini, ein Zustand, der unendlich häufig gefunden wird; je stärker die Affection, desto breiter und zugleich desto gelber ist dieser Saum, während die centrale dunklere Partie entsprechend kleiner ist, bis schliesslich in den höchsten Graden (der eigentlichen Fettleber, hepar adiposum, Strassburger Gänseleber) fast der gesammte Acinus eine buttergelbe Färbung angenommen hat, die damit natür-

lich auch die Farbe des Parenchyms überhaupt geworden ist. Wirklich rein tritt sie nur bei zu gleicher Zeit anämischen Lebern hervor, bei bluthaltigen kommt etwas Roth hinzu und bei hyperämischen kann das Roth so sehr das Gelb überdecken, dass schon ein genaues Zusehen erforderlich ist, um die Fettleber nicht zu übersehen. Die makroskopische Diagnose wird grade in diesen Fällen erleichtert durch die Beschaffenheit der Oberfläche des Messers, welches nach dem Schneiden mit einer Fettschicht bedeckt ist, die beim Aufgiessen von Wasser das Haftenbleiben und Auseinanderlaufen desselben verhindert.

Es beruht diese Affection auf einer Aufnahme von Fett in die Leberzellen und zwar zuerst in die peripherisch, später erst in die central gelegenen. Damit ist eine Volumenvermehrung der Zellen verbunden, die sich folgerichtig auch in einer mit dem Fortschreiten der Affection zunehmenden Gesammtvergrösserung der Acini und des ganzen Organes documentirt. Bei partieller Fettinfiltration sieht man in Folge dieser Vergrösserung der fetthaltigen Zellen auf Durchschnitten die gelbe Peripherie der Acini über die dunkelen Centra prominiren. Es ist leicht an durch Zerzupfen isolirten Zellen das Fett, welches stets in grossen, oft nur einfachen Tropfen vorhanden ist, zu erkennen; schwieriger ist es oft, die Zellkörper zu erkennen, da die Fetttropfen so gross werden können, dass das Zellprotoplasma nur noch als schmaler Ueberzug über dieselben vorhanden ist. Auf Schnitten, die besonders bei recht schwachen Vergrösserungen (bei geringeren Graden der Veränderung) hübsche Bilder gewähren, erscheint das makroskopische Bild grade umgekehrt, indem die kleinen dicht aneinandergelagerten dunkel contourirten Fetttropfen eine dunkel graue, an dicken Schnitten fast schwarze Färbung an den Rändern der Acini bedingen.

Nur ausnahmsweise, aber ohne dass sich eine Begründung der Ausnahme finden liesse, tritt diese Fettinfiltration nicht zuerst an den Rändern, sondern zuerst um die Vena centralis herum auf und erscheinen dann die gelben Färbungen nicht in Form von Ringen, sondern als kleine Flecken (an den Querschnitten), welche durch eine schmale bräunliche Zone von der grauen Randschicht getrennt sind.

Sehr häufig kommt die Fettinfiltration mit anderen Affectionen verbunden vor, die sie zum Theil selbst bedingt, wie z. B. in manchen Fällen von Icterus. Der Icterus der Leber tritt wie

das braune Pigment zuerst im Centrum der Acini auf und es giebt ein sehr zierliches Bild, wenn diese gallengelben Centra von weissgelben Ringen umgeben sind. An Isolationspräparaten sieht man die Zellen erfüllt, theils mit diffusem hellgelbem Farbstoffe, theils mit unregelmässigen heller oder dunkeler gelben, gelbrothen oder braunrothen Farbstoffkörnern, selten auch mit krystallinischem Pigment. Es lässt sich an solchen Präparaten leicht die bei der Niere beschriebene Gallenfarbstoffreaction ausführen. Um hier gleich den Icterus der Leber überhaupt vollständig zu besprechen, sei noch erwähnt, dass bei langer Dauer und grosser Intensität desselben die gelbe Farbe einer grünen Platz macht, wodurch der sogenannte Icterus viridis entsteht. In einzelnen Fällen z. B. bei der später genauer zu besprechenden acuten Leberatrophie, ferner bei totalem Verschlusse der Ausführungsgänge findet man den Gallenfarbstoff nicht bloss in den Leberzellen, sondern auch in den erweiterten Gallencapillaren, die man auf allen Schnitten als kleine mit olivengrünen Massen gefüllte, oft dichotomisch getheilte, varicöse Kanälchen erkennt.

Eine andere häufige Combination ist die von Fettleber und Stauungsleber. Da durch den einen Process die centralen Theile der Acini dunkelroth, durch den anderen die peripherischen hellgelb gefärbt werden, so giebt die Combination ein höchst charakteristisches Bild, welches einige Aehnlichkeit mit dem Durchschnitt von Muskatnüssen hat, daher der Name Muskatnussleber. Tritt die oben beschriebene cyanotische Atrophie hinzu, so entsteht die atrophische Muskatnussleber. Der Combinationen von Fettinfiltration mit parenchymatöser Hepatitis (die in ihren letzten Stadien die Fettdegeneration repräsentirt), mit der interstitiellen Hepatitis (Cirrhose) und der Amyloidentartung soll bei den genannten Affectionen gedacht werden.

4. Die Leber ist nächst der Milz am häufigsten der **Amyloidentartung** ausgesetzt, die selbst bei Kindern schon zuweilen beträchtliche Vergrösserungen des Organes bewirken kann. In den höchsten Graden der Affection, wo die Leber beträchtlich vergrössert und sehr derb geworden ist, ist auf der Schnittfläche die Zeichnung der Acini sehr verwischt, das Parenchym hat die dem Amyloid eigene glasig durchscheinende Beschaffenheit und den eigenthümlichen Glanz angenommen, nur einzelne Reste nicht amyloiden Parenchyms sind noch übrig, die sich oft durch ihre gelbe Farbe als fettig infiltrirte

erweisen. Durch Jod erhält der grösste Theil der Schnittfläche eine intensiv braune Farbe.

Durchmustert man in solchen Fällen die Acini, so sieht man schon makroskopisch, noch besser mikroskopisch, dass die Amyloidentartung über alle Theile derselben verbreitet ist. Hat man es dagegen mit einer geringeren Erkrankung zu thun, so ist es zuerst die mittlere (intermediäre) Zone (wenn man den ganzen Acinus in drei concentrische Zonen eintheilt), welche die Amyloidentartung zeigt, während die äussere für die Fettinfiltration, die innere für die Pigmentbildung disponirt sind. Es ist für das Verständniss der Amyloidentartung der Leber von Bedeutung, das gerade in dieser mittleren Zone sich vorzugsweise die Leberarterie mit ihren Capillaren zu den übrigen Capillaren hinzugesellt. Wenngleich also auch hier die Entartung von den kleinsten Arterien ausgeht, die immer zuerst erkrankt sind, so ergreift sie doch wenigstens in vielen Fällen, wie ich trotz neuerer gegentheiliger Angaben nach wie vor behaupten muss, auch die Leberzellen, welche sich allmählich in unförmliche, glasige Schollen umwandeln. Man kann sich hiervon sehr schön durch Methylanilin sowohl an Schnitt- wie besonders an Zupfpräparaten des frischen Organes überzeugen. Wenn auch seltener, so bilden doch zuweilen die interacinösen Pfortaderäste den Hauptsitz der Entartung.

Die geringeren amyloiden Veränderungen sind makroskopisch, oft selbst mit der Anwendung von Jod schwer zu erkennen, da die braune Jodamyloidfarbe durch die an sich schon braune Leberfarbe zu sehr verdeckt werden kann. Man thut in solchen Fällen gut, einen möglichst feinen und ausgedehnten Schnitt mit dem Skalpell zu entnehmen, denselben kurze Zeit in ein Schälchen mit Jod zu legen und ihn dann nach dem Auswaschen in Wasser auf eine weisse Unterlage zu bringen; man wird dann selbst kleine Amyloidmengen nicht leicht übersehen.

5. **Entzündungen.** Die seither besprochenen, die Leberzellen vorzugsweise berührenden Processe hatten mit entzündlichen Vorgängen nicht das mindeste gemein. Es giebt aber auch eine Veränderung derselben, welche wenigstens nach der Definition von Virchow als eine entzündliche aufzufassen ist und die deshalb als

a) **parenchymatöse Hepatitis** bezeichnet wird. Wie überall, so wird auch in der Leber die parenchymatöse Entzündungsform bald

in ihrem Höhestadium, demjenigen der „trüben Schwellung", bald in einem ihrer Ausgänge, demjenigen der fettigen Degeneration gefunden. Während die letztere an der Niere nicht so selten oder vielmehr sehr häufig beobachtet wird, ist sie dagegen bei der Leber viel seltener und im Allgemeinen nur auf ganz bestimmte Erkrankungsformen beschränkt; bei den für gewöhnlich von parenchymatösen Veränderungen begleiteten Krankheiten (acuten Infectionskrankheiten, acuten Exantheme etc.) erscheint die Leber in der Regel in dem Zustande der trüben Schwellung. Dieser ist charakterisirt durch grosse Welkheit des Organes, durch Vergrösserung sowohl der einzelnen Acini, wie der Leber im Ganzen, durch Undeutlichkeit der Läppchenzeichnung, sowie durch eine ziemlich gleichmässige opake graue Färbung der Schnittfläche, welche den Eindruck macht, als wäre sie mit kochendem Wasser gebrüht worden (Gerinnung von Eiweisskörpern). Die Erkennung geringerer Grade parenchymatöser Hepatitis gehört zu dem Schwierigsten, was die pathologische Anatomie bietet und es ist eine längere Uebung erforderlich, um in dieser Beziehung einige Sicherheit zu erlangen. Die Diagnose kann in diesen Fällen nicht viel durch genaue Betrachtung der Einzelheiten gefördert werden, man soll deshalb die Leber, wie auch die Niere, stets auch aus einiger Entfernung betrachten, weil dann die Opacität am leichtesten erkannt werden kann. Auch die mikroskopische Untersuchung erfordert, um von Nutzen für die Diagnose zu sein, grosse Erfahrung, da die Leberzellen an sich schon sehr körnigen Inhalt haben und deshalb ein Plus dieser Körner schwer zu erkennen ist. In den höheren Graden der Veränderung ist das Aussehen schon charakteristischer, die Zellen erscheinen dann trüb, wie mit Tusche bestrichen, der Kern verschwindet mehr oder weniger unter der Masse der dunkelen Körnchen und das Volumen der Zelle im Ganzen ist vermehrt. Durch Zusatz von Essigsäure oder Alkalilauge kann man den grössten Theil der Körnchen (Albuminate) zum Verschwinden bringen, nur wenn schon Fettkörnchen vorhanden sind, bleiben dieselben auch dann unverändert.

Die höheren Grade der parenchymatösen Entzündung, wobei die trübe Schwellung in fettige Degeneration übergeht, finden sich hauptsächlich in 2 Fällen, bei den Vergiftungen mit Phosphor (auch Arsenik u. a.) sowie bei der ätiologisch noch nicht aufge-

klärten acuten Leberatrophie. Bei den Phosphorvergiftungen liegt freilich die Sache nicht so einfach, denn man findet hier sehr häufig abnorm grosse, hellgelbe Lebern mit Icterus, die mit den einfachen icterischen Fettlebern die allergrösseste Aehnlichkeit haben, weshalb auch einzelne Autoren eine vollkommene Uebereinstimmung zwischen beiden statuirt haben und das Mitwirken parenchymatöser Entzündung leugnen, während Andere (Virchow, Rindfleisch) daran festhalten, dass das Wesen des Processes eine parenchymatöse Entzündung sei, bei der sich nur nach Rindfleisch auffallend grosse Fetttropfen bilden, während nach Virchow neben der Fettdegeneration auch Fettinfiltration vorkommt, die vielleicht ebenfalls im Phosphor ihre Ursache hat, in der Weise etwa, dass durch ihn die Zellen befähigter werden, Fett zu retiniren. Jedenfalls findet man bei der mikroskopischen Untersuchung neben Zellen mit grossen Fetttropfen, ganz ähnlich den bei der Fettinfiltration beobachteten, auch solche, die offenbar in Zerfall begriffen sind, was bei der Infiltration in der Regel nicht vorkommt. Es würde sich diese Frage mit Sicherheit sofort entscheiden lassen, wenn es zu einer Atrophie der Leber durch Resorption von fettigem Zellendetritus käme, allein die Vergiftung führt meistens so schnell zum Tode, dass noch gar keine Atrophie eintreten konnte. Nichtsdestoweniger kommen auch nach Phosphorvergiftung — und ich selbst habe einen sehr prägnanten Fall gesehen — dieselben Verkleinerungen und Gewebsveränderungen vor, wie sie als charakteristisch für die sog. acute gelbe Atrophie angesehen werden.

Diese wird auffallend häufiger bei Frauen als bei Männern beobachtet und vorzugsweise während der Gravidität und des Puerperiums. Selten bekommt man die jungen Formen zu Gesicht, welche mit der Phosphorleber grosse Aehnlichkeit haben, nur dass die Consistenz in der Regel geringer ist als bei jener und welche nicht eine Verkleinerung sondern im Gegentheile eine Vergrösserung (gelbe Hypertrophie) bedingen. In den gewöhnlichen, typischen Fällen erscheint die Leber oft bis auf die Hälfte ihres Volumens reducirt, ganz schlaff und welk, dabei aber doch etwas zähe; schon auf der Oberfläche, noch mehr auf der Schnittfläche sieht man icterische, gelbe, über die Schnittfläche polsterartig prominirende Herde von verschiedener Grösse in eine rothe, öfter von einzelnen grauen feinen Bälkchen durchzogene Grundmasse eingelagert; bald

prävaliren die gelben Massen, bald die rothen; zwischendurch sieht man eine wechselnde Menge von punktförmigen Hämorrhagien, die ähnlich wie bei der Phosphorvergiftung auch an vielen anderen Stellen besonders im Bindegewebe vorkommen. Die mikroskopische Untersuchung, welche freilich wegen der Weichheit des Organes frisch nur sehr mangelhaft auszuführen ist, ergiebt, dass die gelben Stellen die noch relativ normalen sind, denn es gelingt hier, noch Leberzellen, die kleinere und grössere Fetttropfen enthalten, nachzuweisen, ausserdem grosse Mengen von theils diffusem, theils körnigem, theils krystallinischem (Bilirubinkrystalle) Gallenfarbstoffe, sowie die schon früher erwähnten von olivengrüner Galle angefüllten Gallencapillaren. In den rothen Stellen dagegen ist keine Spur von Leberzellen mehr vorhanden, sondern nur ein Durcheinander von Fasern und zahlreiche Detrituskörnchen; an dem Uebergang beider kann man den allmählichen gänzlichen Zerfall der Leberzellen verfolgen. Es sind also die rothen Stellen die am meisten veränderten, an ihnen ist die Leberstructur gänzlich verloren gegangen (Rothe Atrophie, Klebs). Zuweilen finden sich hie und da, besonders an den Rändern der Acini in den gelben Stellen kleine Haufen von Granulationsgewebe (interstitielle Hepatitis), ferner in den rothen Partien Haufen von epithelialen Zellen, deren Natur noch nicht klargestellt ist (Wucherungen der Gallengangsepithelien?).

Von einigen Autoren sind zahlreiche Micrococcenhaufen in den atrophischen Lebern aufgefunden worden, ohne dass jedoch bis jetzt ein ätiologischer Zusammenhang hätte festgestellt werden können. —

Wenn parenchymatös entzündete Lebern, gleichgültig ob es sich um die einfache trübe Schwellung bei Infectionskrankheiten oder um eine Phosphorleber oder um die gewöhnliche gelbe Atrophie handelt, nach der Section eine Zeit lang an der Luft gelegen haben, so findet man in der Regel die Schnittflächen oder auch die Wandungen der Gefässe mit einem dünnen, weissen, reifähnlichen Belage versehen, der sich bei der mikroskopischen Untersuchung als aus Leucin und besonders Tyrosinkrystallen bestehend erweist. Das Leucin bildet rundliche Krystalldrusen, die sich oft zu mehreren an einander lagern, das Tyrosin dagegen Garben von geschwungenen nadelförmigen Krystallen, die, obwohl sie in der Regel grösser sind, doch manchmal Aehnlichkeit mit Fettsäurenadeln haben, von denen sie jedoch dadurch unterschieden werden können,

dass sie sich in warmem Wasser auflösen, während jene in Wasser vollständig unlöslich sind. Leucin ist sehr leicht löslich in Wasser und kann am einfachsten aus parenchymatösen Lebern dargestellt werden, wenn man etwas von den schmierigen Massen, welche die Schnittflächen bedecken, abschabt und auf einem Objektträger langsam eintrocknen lässt. Am Rande der Flüssigkeit zeigen sich dann die Leucinkugeln.

Es bleiben nun noch eine Anzahl von entzündlichen Affectionen zu erwähnen, welche erst secundär die Zellen in Mitleidenschaft ziehen. Dahin gehören zuerst

b) die **metastatischen** (embolischen) **Entzündungsherde,** welche zwar im Allgemeinen selten, aber doch bei gewissen Affectionen, der Endocarditis ulcerosa z. B., zu den nicht ungewöhnlichen Vorkommnissen gehören. Die Herde liegen meist unter der Kapsel, haben eine im Ganzen keilförmige Gestalt und sind durch ihre gelbe Farbe ausgezeichnet. Die Zeichnung der Acini ist an den jüngeren Formen noch deutlich, an den älteren verschwindet sie in der Mitte des Herdes, wo an ihre Stelle eine weiche, puriforme Masse tritt. Von dem normalen Gewebe bleibt aber dieser sogenannte metastatische Abscess stets durch eine Zone etwas vergrösserter, gelber Acini getrennt (parenchymatöse Entzündung). Auf Schnitten erkennt man besonders nach Anwendung von Essigsäure oder Alkalilauge zahlreiche Micrococcenhaufen, welche nicht nur in den grösseren interlobulären Gefässen sitzen, sondern auch auf ganze Strecken hin die Capillargefässe erfüllen. Eiterkörperchen sind nur wenige vorhanden; die Hauptmasse des Herdes wird von den zerfallenden Leberzellen gebildet.

Durchsucht man Schnitte aus makroskopisch noch unveränderten Stellen, so wird man solche Micrococcenhaufen, auch ohne weitere Veränderungen der Umgebung, selten vergeblich suchen, sowie solche, in deren Umgebung die ersten Spuren von Entzündung erkennbar sind und so weiter bis zu jenen makroskopisch sichtbaren Herden — Befunde, welche den Schluss rechtfertigen, dass die Micrococcen die Erreger der Processe sind.

c) Von den **interstitiellen Entzündungen** der Leber gehören bei uns

1. die eiterigen, welche unter der Form der Leberabscesse zur Beobachtung gelangen, zu den selteneren Befunden. Man kann

den acuten und chronischen Leberabscess unterscheiden; letzterer ist dadurch ausgezeichnet, dass mit der Eiterbildung zugleich die Bildung von derbem, fibrösem Gewebe verbunden ist, welches sowohl den Abscess umschliessen (incapsulirte Abscesse) als auch ihn in Form zahlreicher Septa durchsetzen kann. Die Abscesse können traumatischer Natur sein (ein grosser Theil der neben Kopfverletzungen gefundenen, wo von einer direkten metastatischen Uebertragung keine Rede sein kann) oder von dem Wurzelgebiete der Pfortader her ihren Ursprung nehmen (Milz, Magen, Darm [bes. Perityphlitis] auch von der Nabelvene) oder von den Gallengängen aus entstanden sein, sei es durch fortgeleitete Entzündung vom Darme (Typhus, Dysenterie) oder durch Bildung von Concrementen in den Lebergängen, oder durch hineingelangte Parasiten (Ascaris).

Die Abscesse können secundär, durch Fortschreiten der Entzündung Veränderungen sowohl in den Pfortadern (Pylephlebitis) wie in den Lebervenen (Hepatophlebitis) bewirken, welche dann selbst bis in die grössten Aeste hinein mit zerfallender, oft puriformer oder schmutzig graubräunlicher Thrombusmasse gefüllt sind, die von der Lebervene aus sogar Embolien in der Lunge bewirkt haben kann. Oft kann man sehen, wie das Weiterschreiten der Abscedirung im Verlaufe der entzündeten Gefässe erfolgt. Mikroskopisch findet man besonders in älteren Herden die Eiterkörperchen im Zerfalle begriffen. Es dürfen diese Abscesse nicht mit vereiterten Echinococcenblasen verwechselt werden, bei denen durch das Auffinden von Membranen oder von Hacken die Diagnose gesichert wird.

2. Sämmtliche seither erwähnten entzündlichen Processe hatten einen mehr oder weniger acuten Charakter; es bleibt jetzt einer wichtigen chronischen Entzündungsform zu gedenken, der chron. interstitiellen Hepatitis.

Je nach dem Stadium, in welchem der Process zur Beobachtung gelangt, ist, wie bei der parenchymatösen, das Volumen der Leber vergrössert oder verkleinert. Da der Process an sich in seinen Anfangsstadien das Leben nicht gefährdet, so wird man diese nur mehr zufällig zur Beobachtung bekommen. Die hauptsächlichste Veränderung, welche durch ihn in der Leber bewirkt wird, besteht in der Verbreiterung der Interlobularspatien und in dem Auftreten kleiner grauer Massen in der Peripherie der Acini.

Die Consistenz der Leber ist derber geworden. An mikroskopischen Schnitten erkennt man als Ursache dieser Veränderung eine granulationsähnliche Wucherung des Bindegewebes der Glisson'schen Kapsel, von der aus kleine Fortsätze von Granulationsgewebe in die Acini hineinreichen. Man erkennt aber schon an diesen frischeren Fällen die Neigung des neugebildeten Gewebes zu weiterer Organisation, denn neben Rundzellen sind schon zahlreiche Spindelzellen vorhanden. Mit dieser Eigenschaft hängt der weitere Ablauf des Processes zusammen.

Eine Leber aus den späteren Stadien der chronischen interstitiellen Entzündung ist mehr oder weniger verkleinert, in seltenen Fällen um die Hälfte, ihre Oberfläche ist uneben, zeigt hirsekorn- bis erbsengrosse Höcker (Granularatrophie), die meistens eine gelbe icterische Färbung besitzen; die Kapsel ist im Ganzen, besonders aber zwischen den Granulis verdickt, weisslich gefärbt; an den Rändern, besonders an dem vorderen scharfen, sind oft einzelne Granula gänzlich isolirt, indem die Kapsel sich von beiden Oberflächen her berührt. Auf dem Durchschnitte erscheinen alsbald ähnliche Zustände; zahlreiche hirsekorn- bis erbsengrosse Parenchyminseln mit fettiger Infiltration und Icterus (daher der alte Name Cirrhose von *χιῤῥος* blond, hellgelb) treten kugelig an der Schnittfläche hervor und sind getrennt von verschieden breiten Zügen eines sehr derben, unter dem Messer knirschenden, grauen Fasergewebes, innerhalb dessen man ebenfalls noch hie und da kleine gelbliche Einsprengungen sieht. — Zuweilen bewirkt der Process eine Thrombose in der Pfortader.

An mikroskopischen Schnitten sind in dem derben Zwischengewebe nur an wenigen Stellen noch runde Zellen zu sehen, häufiger schon Spindelzellen; der Hauptmasse nach ist dasselbe aber von derben, engdurchflochtenen Bindegewebsfasern zusammengesetzt, zwischen denen man oft weiten, von der Art. hepat. und der Pfortader aus injicirbaren Gefässen begegnet. Die vorspringenden Granula bestehen aus fettig infiltrirtem und icterischem Lebergewebe. Sie entsprechen nicht etwa immer einzelnen Leberläppchen oder Gruppen derselben, denn der Process geht zwar von dem interlobulären Bindegewebe aus, folgt aber in seinem Weiterschreiten durchaus nicht genau der Grenze der Acini, da diese ja keine zusammenhängende bindegewebige Hülle besitzen, sondern es sind oft nur

noch ganz kleine Reste von Acinis oder Gruppen derselben, die durch das unregelmässige Eindringen des Granulationsgewebes in die Acini abgetrennt worden sind.

Als die gewöhnlichste Ursache dieser über das ganze Organ mehr gleichmässig vertheilten Form wird gewöhnlich übermässiger Alkoholgenuss (Gin drinkers liver) angegeben, doch ist dieser Zusammenhang kein nothwendiger; die meisten Säufer haben keine cirrhotische, sondern eine Fett-Leber und viele mit Lebercirrhose Behafteten sind keine Säufer. Ihr steht eine andere Form gegenüber, bei der die Bildung des fibrösen Gewebes auf einzelne Regionen beschränkt ist, so dass nicht kleinere Granula, sondern grössere Lappen durch die Retraction des fibrösen Gewebes abgetrennt werden (gelappte Leber). Diese Form ist gewöhnlich aus einer specifischen Ursache, nämlich von Syphilis abzuleiten. Die Hauptmasse des fibrösen Gewebes findet sich meistens in der Nähe des Lig. suspensorium und von hier aus strahlen auch häufig die Faserzüge in das umgebende Parenchym aus. Die Missstaltungen, welche das Organ durch sie erleidet, sind oft sehr bedeutend. Es kann z. B. der rechte Lappen so sehr atrophiren, dass er vom linken, in dem dann freilich oft eine vicariirende Hypertrophie statthat, bei weitem an Grösse übertroffen wird.

5. Neben diesen rein interstitiellen syphilitischen Lebererkrankungen, die freilich für sich allein niemals mit Sicherheit als syphilitische diagnosticirt werden können, finden sich seltener, aber doch immerhin häufig genug, andere, bei welchen in die fibrösen Massen noch unregelmässige, rundliche, homogene, gelbe, derbelastische Massen (Gummata) eingesprengt sind (Hepatitis interstitialis gummosa), die in ihrer Zusammensetzung in nichts Wesentlichem von den beim Hoden und an anderen Orten ausführlich besprochenen ähnlichen Bildungen abweichen.

Es bilden diese Erkrankungen den Uebergang zu den

6. **Geschwülsten** der Leber. Zwar kommen

a) **Gummata** ohne interstitielle Entzündung bei Erwachsenen fast gar nicht zur Beobachtung, wohl aber giebt es bei hereditärer Syphilis Neugeborener Formen, wo wenigstens die interstitielle Entzündung mehr zurücktritt und die Affection dadurch auch mehr den Charakter eines wirklichen Neoplasma trägt. Hier sind die Gummata bald mehr in Form einzelner grösserer Geschwülste vor-

handen, bald ist die gesammte Leber, deren Acinuszeichnung fast verschwunden ist, von einer Unzahl verwaschener gelber Herdchen von unregelmässiger Form durchsetzt: kleinste Gummositäten.

b) Die **Tuberculose** tritt in der Leber für gewöhnlich in zwei Formen auf, als disseminirte sogenannte Miliartuberculose des Parenchyms und als Tuberculose der Gallengänge. Die disseminirte Tuberculose ist stets secundär und ungemein häufig; sie fehlt niemals, sobald nur wenige Organe von der secundären Tuberculose ergriffen sind. Die Tuberkel der Leber gehören zu den kleinsten, die es überhaupt gibt und sind deshalb sehr leicht zu übersehen. Wenn man ganz sicher gehen will, so sollte man in keinem Falle, wo auch nur eine entfernte Möglichkeit für Lebertuberculose vorhanden ist, die mikroskopische Untersuchung versäumen; man wird dann staunen, wie viel Tausende von Tuberkeln sich ohne das Mikroskop unserer Kenntniss entziehen würden. Die grösseren erkennt man mit blossem Auge als kleinste, bis höchstens stecknadelkopfgrosse graue Knötchen, die an der Peripherie der Acini liegen, aber, wie die mikroskopische Untersuchung sicher ergibt, nicht etwa bloss zwischen den Acinis, sondern auch innerhalb derselben, so dass ein Theil des Parenchyms durch das Tuberkelknötchen ersetzt wird. Ein Theil dieser Knötchen sitzt an kleinsten Gallengängen, woher ihre gelblichgrüne Farbe rührt, welche sie leichter kenntlich macht. Nur bei Kindern werden die Tuberkelknoten grösser, hirsekorn- bis erbsengross, sind dann aber aus kleinen Tuberkeln zusammengesetzt.

Bei der mikroskopischen Untersuchung zeigen die Tuberkel häufig das schon oft beschriebene Aussehen der reticulirten riesenzellenhaltigen Tuberkeln, oft aber auch fehlen sowohl Riesenzellen wie ein gröberes Reticulum.

Die zweite Form hat ihren wesentlichen Sitz in der Wandung der Gallenwege und zwar nicht der kleinen interlobulären, sondern der grösseren Gallengänge. Wie am Ureter führt der Zerfall der Tuberkel zu Ulcerationen der Oberfläche, die Höhle wird mit Käsemassen und Gallenbestandtheilen erfüllt und es zeigt sich dann auf Durchschnitten eine erbsen- bis bohnen- und selbst kirschgrosse Höhle, die von einer derberen Käsemasse begrenzt wird und im Inneren einen gallengelben oder grünlichen käsigen Brei enthält.

Wenn auch grössere Tuberkelknoten der Leber selten sind, so

muss man doch wissen, dass sie gelegentlich von der Grösse einer Wallnuss bis einer Faust beobachtet worden sind. Sie zeichnen sich durch ihre gleichmässig trockene, käsige Beschaffenheit und den Mangel jeglicher ausdrückbarer milchiger Flüssigkeit vor den Carcinomen aus, mit denen sie in ihrer Form die grösste Aehnlichkeit haben können. Mikroskopisch findet man an den frischesten Stellen noch einzelne submiliare Tuberkelknötchen, als Beweis, dass auch sie nur Conglomerate von kleinen Tuberkeln sind.

c) Den Tuberkeln am nächsten stehen die geschwulstartigen **lymphomatösen Wucherungen**, welche man gelegentlich bei Typhus, häufiger bei Leukämie in der Leber findet. Besonders im letzteren Falle kann dieselbe durch diese Wucherungen beträchtliche Vergrösserungen erfahren. Dieselben bestehen aus kleineren und grösseren grauen Knötchen, die ganz aus Granulationszellen zusammengesetzt sind. Auch wenn diese Lymphome fehlen, zeigt die Leber bei der Leukämie meist beträchtliche Vergrösserung und ihre Schnittflächen beziehen sich bald an der Luft mit einem weissen Belag, der aus Tyrosinkrystallen besteht. Daneben finden sich sowohl an den Schnittflächen, wie überall im Parenchym die schon bei der Milz erwähnten octaedrischen farblosen Krystalle in grosser Zahl.

d) Von den übrigen Geschwülsten der Leber nehmen die **Krebse** das bei weitem grösste Interesse in Anspruch. Es gibt primäre und secundäre Leberkrebse, welche letzteren wieder in fortgeleitete und eigentlich metastatische zerfallen. Die primären Krebse, welche sehr selten sind, gehen in der Regel von einem Punkte aus; man findet also einen grossen Mutterknoten, in dessen Umgebung nur kleinere accessorische Knoten sitzen, die sich allmählich bei zunehmender Grösse mit dem Mutterknoten vereinigen. Aehnliche Anordnung zeigen auch die fortgeleiteten Krebse, welche deshalb oft den Eindruck von primären machen, um so mehr, da in der Leber die Neubildung oft räumlich viel bedeutender als an dem Orte der ersten Entstehung ist. Man muss deshalb, ehe man einen primären Leberkrebs annimmt, immer erst die Nachbarorgane und ganz besonders die Gallenblase und den Magen genau durchmustern, wo man dann oft noch einen primären Geschwulstherd finden wird. Bei den metastatischen Krebsen sind in der Regel mehrere getrennte Geschwulstherde vorhanden, die nicht in dem Verhältnisse

von Mutter- und Tochterknoten zu einander stehen, die auch in ihrer Grösse nicht so variiren, dass man einen unbedingt als den Urheber der übrigen ansehen könnte. Die metastatischen Krebse hängen von verschiedenartigen Primärgeschwülsten ab. Am häufigsten sind dieselben Magencarcinome, aber auch nach Uteruscarcinomen, Mastdarmcarcinomen, nach Mammakrebs, nach Oesophaguskrebsen, kurz fast bei allen bekannten Krebsformen sind Metastasen in der Leber beobachtet worden. Es wird sich danach der mikroskopische Befund verschieden gestalten müssen, da die secundären Geschwulsteruptionen denselben Charakter der Krebszellen und oft auch des ganzen Aufbaues wie die primären darbieten. So werden also die metastatischen Knoten von manchen Magencarcinomen, von Uterus-, Mastdarm- und Ovarialcarcinomen cylinderförmige Zellen besitzen, so werden die Metastasen von Oesophaguskrebsen, Krebsen der Portio cervicalis uteri etc. sogen. Cancroide sein, während diejenigen von Mammakrebsen aus unregelmässigen, den Drüsenepithelien ähnlichen Krebszellen zusammengesetzt sein werden.

Es lassen sich auch in der Leber härtere, stromareichere Formen (Scirrhen) von weicheren, medullären unterscheiden, zu denen dann als Unterabtheilung noch die telangiectatischen hinzukommen. Sämmtlichen, vor allen aber den scirrhösen Formen wohnt die Neigung inne, central zu verfetten und zu atrophiren, ein Umstand, der es erklärt, dass die oberflächlich gelegenen Knoten eine centrale Delle zeigen, eben entsprechend der durch Resorption des fettigen Detritus entstandenen centralen Atrophie. Auf dem Durchschnitte sehen diese verfettenden Knoten eigenthümlich bunt aus, indem gelbe Streifen mit markigen oder grauen abwechseln (Cancer reticulatus von Joh. Müller).

Das Krebsstroma ist durch Auspinseln feiner Abschnitte leicht darzustellen; an kleinen Knoten kann man sich überzeugen, dass es oft grosse Aehnlichkeit hat mit dem Netzwerke, welches die Capillaren und das geringe, sie umgebende Bindegewebe an der normalen Leber darstellen. Von einer ganzen Anzahl von Krebsen ist schon der Nachweis geliefert, dass sie in den Gefässen gewachsen sind.

Von grossen Carcinomknoten geht zuweilen die Krebsentwickelung in den grossen Lebervenen weiter, welche dann mit einem

krebsigen Thrombus erfüllt sind, der bis in die Vena cava hineinreichen kann.

e) Die in der Leber gelegentlich vorkommenden **Metastasen** von Sarcomen, Melanomen u. s. w. weichen in nichts von den anderweitig vorkommenden ähnlichen Geschwülsten ab. Der kleinen, durch ihre schwarzrothe Farbe und ihren Blutgehalt leicht erkennbaren Cavernome ist schon früher Erwähnung gethan. Kleine Cystchen, welche mit einfachem oder Flimmer-Cylinderepithel ausgekleidet und als angeborene Abschnürungscysten der Gallengänge zu betrachten sind, kommen zuweilen selbst in grosser Zahl vor, auffälligerweise öfters in Verbindung mit cystischer Degeneration der Nieren. Während des Lebens entstandene, ebenfalls aus partieller Erweiterung von Gallengängen hervorgegangene Cysten sind durch ihre derbere, fibröse Wand, ihren, wenigstens in früheren Stadien galligen, Cholestearin oder seltener Concretionen enthaltenden Inhalt ausgezeichnet. Beide Formen liegen fast stets dicht unter der Leberkapsel.

7. Unter den **Parasiten** der Leber nehmen

a) die **Echinococcen** die wichtigste Stelle ein. Der gewöhnliche ist der Echinococcus unilocularis, der bald einzeln, bald mehrfach in der Leber vorkommt. Seine Grösse schwankt zwischen der einer kleinen Nuss und eines Mannskopfes. Er ist gegen das Lebergewebe, welches in der nächsten Umgebung eine concentrische Schichtung durch Abplattung der Acini zeigt, durch eine höchstens 1 Mm. dicke bindegewebige Kapsel getrennt, der innen die oft mehrere Mm. dicke, gallertig durchscheinende Echinococcenmembran anliegt. Im Inneren der Blase befindet sich eine klare, wässerige Flüssigkeit und oft eine verschieden grosse Anzahl kleinerer Blasen, meistens von Kirschengrösse, die entweder steril sind, oder an deren innerer Seite wiederum kleinste weisse Pünktchen bemerkbar sind (ebenso wie an den einfachen Blasen), die Scolices, an welchen man unter dem Mikroskope meist den mit Saugnäpfen und doppeltem Hackenkranze versehenen Kopf umgestülpt in einer kleinen Blase hängen sieht. Durch leichten Druck gelingt es an manchen den Kopf hervorzustülpen und man erhält so ganz das bekannte typische Bild der aus Kopf, Hals und Blase bestehenden Cestoden. Dies ist die Erscheinung der frischen Echinococcen. Abgestorbene geben je nach ihrem Alter verschiedene Befunde. Zunächst schwindet die

Flüssigkeit und die Blase ist dann gefüllt mit einem unentwirrbaren Durcheinander von Membranen, die immer für die makroskopische Diagnose das wichtigste Merkmal bleiben. Später gesellt sich dann dazu eine Verfettung, welche zunächst am Rande beginnt und schliesslich zur Anfüllung der Höhle mit einem gelblichen Erweichungsbrei führt, in dem nur noch Reste von Membranen erkennbar sind. Auch das Fett wird resorbirt und an seine Stelle treten Kalksalze, welche endlich in Form eines kleineren oder grösseren Kreideherdes allein übrig bleiben können. Die Bedeutung dieser Kalkmasse zeigen die bei der mikroskopischen Untersuchung leicht aufzufindenden Echinococcenhacken. In Folge irgend welcher äusserer Einwirkung (Traumen, Punktion etc.) kann auch der ganze Sack vereitern resp. verjauchen und es ist dann wiederum die mikroskopische Untersuchung, welche die Diagnose sichert. — In manchen Fällen finden sich auf der inneren Oberfläche der fibrösen Hülle (also zwischen ihr und der eigentlichen Thierblase) frischere oder ältere Blutungen (Haematoidin), Eiter, fibröse Verdickungen und Verkalkungen. Einmal habe ich bei einem Kinde, bei welchen Echinococcen überhaupt sehr selten sind, in diesen eiterig-käsigen Massen eine ungeheure Menge octaedrischer Krystalle gefunden, welche ganz mit den Charcot-Neumann'schen Knochenmarkkrystallen übereinstimmten, nur zum Theil eine ganz enorme Grösse besassen.

Eine andere, bei weitem viel seltenere Form ist der Echinococcus multilocularis, welcher eine sehr derbe, selten prominirende Geschwulst bildet, die aus zahlreichen, von dicken Bindegewebskapseln eingeschlossenen Höhlen besteht, welche mit einer gallertigen, die bekannte Schichtung der Echinococcen zeigenden Masse ausgefüllt sind, aber nicht immer Scolices enthalten. Nach Virchow geht die Entwickelung der Cysten in Lymphgefässen vor sich.

b) Ein anderer, kleiner Wurm, der gelegentlich an der Leberoberfläche gefunden wird, bedarf nur einer kurzen Erwähnung; es ist das Pentastomum denticulatum. Man findet eine kleine weissliche Cyste mit 1 Mm. dicken sehr derben Wandungen, die an der Oberfläche abgeplattet sind, aber in das Parenchym in convexem Bogen eindringen und welche meist eine kalkig krümelige Masse umschliessen, in der man nach Salzsäurezusatz die mit in Reihen gestellten Stacheln besetzte Chitindecke auffinden kann.

c) Um die Parasiten der Leber zu vervollständigen, sei auch noch das in den Gallengängen vorkommende Distomum erwähnt, welches gewöhnlich eine starke fibröse Entzündung der Gallengänge bedingt.

9. Untersuchung des Pancreas.

Das Pancreas präsentirt sich nach der Entfernung des Magens und dem Zurückschlagen des Quercolons von selbst der Untersuchung, die sowohl von aussen als auf einem in der Längsrichtung geführten Hauptschnitte ausgeführt wird. Mit diesem wird man leicht den Ausführungsgang treffen, der dann mit einer Scheere noch weiter aufgeschnitten werden kann. Ausserdem ist er leicht von dem Duodenum aus zu finden.

Wegen der geringeren pathologischen Wichtigkeit des Pancreas sollen nur kurz die vorzüglichsten Veränderungen desselben und zwar sowohl diejenigen des eigentlichen Drüsenparenchyms, als auch diejenigen des Ausführungsganges erwähnt werden.

a) Veränderungen des Drüsenparenchyms.

Was zunächst die normale Erscheinung des Pancreas betrifft, so hat dasselbe die bekannte grobkörnige Beschaffenheit und die derbe Consistenz aller Speicheldrüsen, ferner eine leicht gelbliche Farbe, die aber nach dem Tode sehr bald durch diffundirten Blutfarbstoff eine verwaschenrothe Nüance erhält.

1. Eine relativ häufige Veränderung ist die Atrophie des Pancreas, die so extrem sein kann, dass nur ein dünner bindegewebiger Streifen seine Stelle einnimmt, in dem man vielleicht bei der mikroskopischen Untersuchung noch hie und da einzelne Reste von Drüsenbläschen findet. Bemerkenswerth ist das relativ häufige Vorkommen von Pancreasatrophie bei Diabetes mellitus. Aehnlich der Fettinfiltration an den Muskeln kommt auch am Pancreas, besonders bei allgemeiner Vermehrung des Fettgewebes eine interstitielle Fettgewebsbildung vor, welche das Drüsengewebe zur Atrophie gebracht hat, welches, wo es noch vorhanden ist, eine schmutzig gelbröthliche Färbung zeigt.

2. Aehnlich den parenchymatösen Veränderungen der übrigen Unterleibsdrüsen wird auch am Pancreas eine parenchymatöse

Veränderung (bei Typhus etc.) gefunden; in früheren Stadien (1. bis 2. Woche) ist es gross, intensiv geröthet, derb, später dagegen blass, graugelb, selbst rein hellgelb und dabei sehr schlaff. In den letzten Stadien zeigen die Drüsenzellen Verfettung. Eigenthümliche Fälle von zum Theil totaler fettiger Degeneration des Pancreas, die anscheinend durch Blutungen in demselben zu plötzlichem Tode führten, sind kürzlich von Zenker veröffentlicht worden.

3. Eine eiterige interstitielle Entzündung kommt selten vor, häufiger eine Eiterung um die Drüse (von Lymphdrüsen ausgehend, Peripancreatitis apostematosa). Dagegen ist eine fibröse interstitielle Entzündung (Pancreatitis interstitialis chronica fibrosa) ein ziemlich häufiger Befund bei hereditärer Syphilis. Die Drüse hat in solchen Fällen ihren körnigen Bau mehr oder weniger eingebüsst, dafür eine glatte Oberfläche von meist grauer Farbe und eine so derbe Consistenz, dass sie beim Schneiden unter dem Messer knirscht. Es ist schon bei Besprechung der Magengeschwüre erwähnt worden, dass das Pancreas häufig mit dem Magen verwächst und dadurch Perforationen desselben verhütet. Es selbst wird durch das Vordringen des Geschwüres partiell in einen chronisch entzündlichen Zustand versetzt, wodurch der nach dem Geschwüre gerichtete Abschnitt in eine glatte fibröse Masse verwandelt wird.

4. Von Geschwülsten kommen im Pancreas Tuberkel, Gummata etc. äusserst selten vor; am häufigsten Carcinome. Diese sind nur sehr selten metastatisch, meistens fortgeleitet von Krebsen der Nachbarschaft, besonders des Magens, oder primär. Die letzteren haben ihren hauptsächlichen Sitz in dem Kopfe und greifen von hier aus gern auf das Duodenum über. Da sehr bald auch die epigastrischen Lymphdrüsen ergriffen werden und der Pylorus des Magens so nahe liegt, so bedarf es oft einer sehr genauen Untersuchung, um den wahren Sitz der Geschwulst zu erkennen und man muss deshalb verschiedene Schnitte durch den Kopf des Pancreas legen, um zu sehen, ob nicht doch noch die körnige Structur desselben zu erkennen ist. Die meisten der Krebse gehören zu den scirrhösen Formen; die mikroskopische Untersuchung geschieht nach den bekannten Regeln.

5. Als eigenthümliche angeborene Abnormitäten sind die zuweilen in dem Kopf eingeschlossenen kleinen Nebenmilzen zu

erwähnen, sowie das Vorkommen abgesprengter Pancreasstückchen (Nebenpancreas) in der Wand des Duodenums, seltener des Jejunums oder des Magens.

6. Wesentlich die Gefässe des interstitiellen Gewebes betrifft die amyloide Degeneration des Pancreas, welche unter den bekannten Umständen ebenfalls vorkommt.

b) Veränderungen der Ausführungsgänge.

Von den Ausführungsgängen sind vorzugsweise Cystenbildungen zu erwähnen. Zuerst, wegen der Möglichkeit der Verwechselung mit Abscessen, kleine hirsekorn- bis bohnengrosse, bald mit klarem, wässerigem, bald mit gelbem, manchmal selbst etwas dicklichem Inhalte gefüllte und häufig multipel und gruppenweise auftretende Cystchen: mit catarrhalischem Secret gefüllte Retentionscysten der interacinösen Gänge (Acne pancreatica). Der grosse Ausführungsgang zeigt, meist in Folge von Verschluss durch Geschwülste oder narbige Retractionen, Erweiterungen (Ranula pancreatica), die entweder den ganzen Gang betreffen (rosenkranzförmige Ectasie), oder nur die hinter dem Verschluss liegende Partie (cystische Ectasie). Das Drüsengewebe ist dabei meistens atrophirt. Häufig liegen in dem erweiterten Gange kleine Concretionen (Pancreassteine), welche grösstentheils aus phosphorsaurem und kohlensaurem Kalk bestehen.

10. Untersuchung des Ganglion coeliacum.

An die Untersuchung des Pancreas schliesst man diejenige des Ganglion coeliacum, welches über ihm, um die Arteria coeliaca herum, auf der Aorta unter und vor dem Hiatus aorticus des Zwerchfells liegt. Makroskopisch wird im Allgemeinen wenig zu untersuchen sein, doch ist besonders die Beachtung des umgebenden Bindegewebes (chron. Entzündung) und die Farbe des Ganglions (bräunlich bei starker Pigmentirung der Ganglienzellen) wichtig. Nach Rokitansky soll dasselbe bei Typhus, Cholera etc. sehr hyperämisch, ja zuweilen hämorrhagisch sein; von der Atrophie des Ganglions bei chronischer Entzündung des Bindegewebes um die direkt an dasselbe anstossende Nebenniere bei einzelnen Fällen von sogen. Morbus Addisonii ist schon früher die Rede gewesen.

Gleichfalls atrophisch ist dasselbe bei Diabetes mellitus gefunden worden. Die Nervenzellen zeigen bei allen Cachexien eine beträchtliche Vermehrung der auch schon normal vorhandenen braunen Pigmentkörnchen, mit welcher zugleich eine Atrophie der Zellen, Schwund des Kernes etc. einhergeht. Auch im Alter nimmt das Pigment zu. Die Gefässe des Ganglion coeliacum zeigen amyloide Entartung, jedoch nur in schlimmen Fällen von allgemeiner Amyloidentartung.

11. Untersuchung des Mesenteriums.

Bevor man nun an die noch restirende Untersuchung des Dick- und Dünndarmes geht, hat man zuerst das Mesenterium einer Betrachtung zu unterziehen. Seine Dicke wechselt je nach der Menge des vorhandenen Fettes und kann diejenige eines grossen Fingers erreichen. Am Dickdarm, der ja nicht überall ein Mesenterium hat, ist seine Ausbildung und seine Länge sehr wechselnd, so ist besonders an der Flexura iliaca in manchen Fällen ein abnorm langes (1′ l.) Mesenterium, welches dann leicht zu Verdrehungen des Darmes Veranlassung geben kann.

a) Veränderungen des Bindegewebes des Mesenteriums.

Wie das Bindegewebe in der Bauchhöhle überhaupt, so nimmt auch grade das Mesenterium an den Blutungen bei Phosphorvergiftung, acuter Leberatrophie etc., an den phlegmonösen Schwellungen bei Milzbrand etc. Theil. Eine der häufigsten Affectionen ist die partielle chronische Entzündung (Mesenteriitis), welche zu den strahligen, sich retrahirenden fibrösen Narben führt, wie sie sowohl am Mesenterium des Dünndarms, als besonders auch des Dickdarms (dasjenige der Flexura sigmoidea ist in dieser Beziehung ausgezeichnet) vorkommen.

Die Affectionen des Peritonealüberzuges, insbesondere Tuberkel und Carcinombildung sind beim parietalen Peritoneum schon besprochen, es sei hier nur noch gewarnt vor einer Verwechselung mit kleinen multiplen Fettzöttchen, mit denen an manchen Mesenterien die Oberfläche so dicht besetzt ist, dass dieselbe ein sammetartiges Aussehen darbietet. In dem Mesenterium sitzen zuweilen grössere Geschwülste, von denen Fibrome, Fibrosar-

come, Dermoide, Gefässgeschwülste (Chylangioma) etc. zu nennen sind.

b) Veränderungen der Lymphdrüsen des Mesenteriums.

Das wesentlichste Interesse nehmen am Mesenterium des Dünndarmes die Lymphapparate, Lymphdrüsen nebst Lymphgefässen in Anspruch, da sie fast an allen Affectionen des Darmkanales Antheil nehmen. Sämmtliche entzündliche Darmerkrankungen können mit Schwellung und starker Röthung (Hyperämie) der mesenterialen Lymphdrüsen einhergehen; am häufigsten geschieht das allerdings bei den typhösen und tuberculösen Processen, welchen auch an den Lymphdrüsen gleiche specifische Processe entsprechen. Zu den stärksten Schwellungen führt der typhöse Process, der wie bekannt in einer gewissen Reihenfolge, von den der Ileocöcalklappe benachbarten Lymphdrüsen angefangen, die Drüsen ergreift (Ileocöcalstrang). Die typhöse Lymphdrüse erreicht die Grösse eines Taubeneies, ist sehr weich, succulent, bald stark geröthet, bald von mehr blasser, graulicher Farbe, wodurch sie die eigentlich sog. markige Beschaffenheit erhält. Die Zunahme der Grösse beruht, wie die mikroskopische Untersuchung an leicht herzustellenden Isolationspräparaten zeigt, auf einer Vermehrung von Zellen, denn man findet eine abnorm grosse Menge von mehrkernigen, besonders von grossen, rundlichen, oft 12—20 Kerne beherbergenden Zellen, zu denen dann noch als besondere Eigenthümlichkeit die, wahrscheinlich mit der beträchtlichen Hyperämie und den dadurch bedingten kleinen Blutungen zusammenhängenden, sog. blutkörperchenhaltigen Zellen hinzukommen (zur Untersuchung benutze man Kochsalzlösung).

In der Regel bewirkt der typhöse Process keine weitere Veränderung als diese markige Schwellung, allein es giebt doch auch Fälle, wo kleinere oder grössere Abschnitte des Drüsenparenchyms sich von der Umgebung durch eine gelbe Färbung, die zum Theil mit vollständiger Erweichung einhergeht, auszeichnen. Es sind dies partielle Necrosen des Drüsenparenchyms, die jedenfalls von einer Compression der Blutgefässe durch die immer zunehmende Zellvermehrung abzuleiten sind. In mikroskopischen Präparaten aus diesen Stellen findet man verfettete Zellen, zahlreiche freie Fettkörnchen (fettigen Detritus).

Auch die tuberculöse Affection der mesenterialen Lymphdrüsen lässt deutlich den Gang des Processes von dem Darme aus nach der Wurzel des Mesenteriums erkennen, denn es ist immer die dem Darm zunächst gelegene Drüsenreihe, welche die ersten Tuberkeleruptionen resp. die grössten Veränderungen zeigt. Der Zusammenhang mit tuberculösen Darmgeschwüren wird sehr häufig durch eine Tuberkelentwickelung und chronische, mit Verdickung der Wandung verbundene Entzündung der vom Darme zu den betreffenden Drüsen hinziehenden Lymph- (Chylus-) Gefässe klar vor Augen geführt. Diese Gefässe sind manchmal ganz besonders scharf markirt und selbst ausgedehnt durch einen weissgelben Inhalt, — retinirten Chylus, dem durch Tuberkelentwickelung in der Wandung der Weg versperrt worden ist. Es kommt im Uebrigen diese Chylusretention auch für sich allein vor, wobei dann natürlich die knötchenförmigen Verdickungen der Wandungen fehlen.

In den Drüsen treten die Tuberkel zuerst in der Rindenschicht auf, sie verschonen aber auch die Marksubstanz nicht und durch ihre Verkäsung kann zunächst die erstere, dann die letztere, d. h. also das gesammte Drüsenparenchym in eine homogene gelbe käsige Masse verwandelt werden. Die Drüsen vergrössern sich dabei, wenn auch meistens nicht in dem Masse, wie bei Typhus oder bei der mit der Tuberculose sehr nahe verwandten (nach Einigen sogar identischen) sogen. scrofulösen Drüsenaffection, wie man sie am häufigsten bei Kindern findet (Tabes mesaraica). Auch bei dieser Affection verkäsen die Drüsen, sie erreichen aber dabei eine viel beträchtlichere Grösse (bei Kindern werden sie taubeneigross, bei Erwachsenen selbst noch grösser) und oft liegen an der Wurzel des Mesenteriums die grössten, durch Confluenz von Drüsen entstandenen Knoten. Sie sind es vorzugsweise, von denen Virchow den Vergleich mit frischen Kartoffelschnitten hergenommen hat, so derb, homogen und gelb erscheinen sie auf dem Querschnitt, nur die Feuchtigkeit fehlt ihnen. Bei diesen Formen findet man häufig unter dem Auftreten eines grünlichen Farbentones eine Erweichung des Käses, deren centrale Entstehung durch die allerseits noch bestehende feste käsige Kapsel bewiesen wird.

Wie in der Lunge und an den Bronchialdrüsen, so können auch hier die käsigen Massen verkalken und es deuten dann oft nur unregelmässige Kalkmassen, welche an Stelle eines Theiles oder

der ganzen Drüsen getreten sind, auf die früher vorhandenen Processe hin.

Im Gegensatze zu diesen vom Darm nach der Wurzel zu fortschreitenden Processen stehen andere, welche im Gegentheil die der Wurzel zunächstliegenden Drüsen zuerst ergreifen. Dahin gehören die Veränderungen bei Leukaemie und Pseudoleukaemie (Adenie der Franzosen, malignes Lymphosarcom, Hodgkin's disease) und die durch Milzbrand hervorgerufenen Veränderungen. Bei allen diesen Affectionen haben die Drüsen dieselben Veränderungen erlitten, wie sie früher schon von den Bronchial- und Trachealdrüsen beschrieben worden sind.

Carcinomatöse Veränderungen der Drüsen kommen im Allgemeinen seltener vor und sind nach den allgemeinen Gesichtspunkten leicht zu beurtheilen. Bei hochgradiger Amyloidentartung werden ausser anderen auch die mesenterialen Lymphdrüsen betheiligt und lassen diese Veränderung an ihrer Blässe, grau durchscheinenden Farbe, an ihrer festen Consistenz und der braunen Färbung auf Jodzusatz erkennen.

c) Veränderungen der grossen Blutgefässe des Mesenteriums.

Die grossen Blutgefässe des Mesenteriums erleiden zuweilen Veränderungen ihres Inhaltes (Thrombose) seltener von dem Darm aus (Geschwüre), häufiger durch Fortleitung von der Pfortader aus (Lebercirrhose etc.). Selten sind Embolien derselben und Aneurysmen, letztere besonders in der Nähe der Abgangsstelle der ersten Theiläste der Art. mesaraica sup.

12. Untersuchung des Darmes.

a) Aeussere Untersuchung.

Dünn- und Dickdarm werden im Zusammenhange untersucht und zwar zuerst ihre äusseren Verhältnisse sowohl im Allgemeinen als in besonderer Beziehung auf die Serosa.

1. Allgemeine Verhältnisse.

Die Weite des Darmkanales ist von zwei Momenten abhängig, von der Menge des Inhalts und von dem Contractionszustande der

Muskulatur. Der Inhalt kann Koth oder Gas (Meteorismus) sein; an der grösseren Schwere und an dem eigenthümlich gurrenden Geräusch, welches beim Hochheben einer Darmschlinge entsteht, kann man leicht das Vorhandensein dünner Kothmassen erkennen. Die stärksten Ausdehnungen können natürlich erreicht werden, wenn neben Vermehrung des Inhalts eine Erschlaffung der Muskulatur vorhanden ist, wie es z. B. bei Cholera, an den Stellen oberhalb von Stenosen etc. der Fall ist. Eine Lähmung der Muskulatur ist auch fast stets bei acuter Peritonitis vorhanden. Im Gegentheil wird die Ausdehnung durch Inhalt verhindert und sogar eine Verkleinerung des Darmlumens herbeigeführt durch starke Contraction der Muskularis, wie sie in ganz frischen Fällen heftiger Darmentzündungen, bei Paralyse der Irren (Hungertod) etc. beobachtet wird.

Die Farbe der Aussenfläche des Darmes hängt von seiner Ausdehnung, seinem Inhalte und seinem Blutgehalte ab. Je stärker die Ausdehnung, desto blasser im Allgemeinen die Farbe und desto mehr weissgrau; je mehr gallig gefärbt die Fäces, desto mehr gelbliche oder bräunliche Farbe zeigt der Darm; ist aber viel Blut dem Inhalte beigemischt, so erkennt man dasselbe an der verwaschenen dunkelrothen Farbe der Wandungen. Durch ihre diffuse, verwaschene Beschaffenheit ist diese Farbe vor Verwechselung mit hyperämischem Roth geschützt, wie es bei heftigen Entzündungen, bei Stauungen etc. vorkommt, wo man aber stets mit Leichtigkeit die mit Blut überfüllten Gefässe zu erkennen vermag. Es liegen bei diesen Hyperämien die Gefässe nicht immer bloss oberflächlich, sondern sie schimmern auch aus der Tiefe (Submucosa und Mucosa) durch (z. B. bei Cholera), während in anderen Fällen die Hyperämie wesentlich auf die oberflächlichen subserösen Gefässe beschränkt ist. Der letztere Zustand lässt schliessen, dass die Ursache für die Hyperämie eine lokale, von der Bauchhöhle herstammende (Peritonitis) ist. Wie die acuten Entzündungen, so sind auch die heftigen chronischen z. B. Dysenterie schon oft von aussen zu erkennen an der dunkelen Färbung der Wandungen und auch hierbei unterscheiden sich diese Fälle durch das Hervordringen der Farbe aus der Tiefe von jenen oberflächlichen schieferigen Färbungen, welche als Residuen chronischer Peritonitis schon früher erwähnt wurden.

2. Die Veränderungen der Serosa des Darms.

Die Erkrankungen der Darmserosa, wie sie dieselbe nur als Theil der allgemeinen Auskleidung der Bauchhöhle betreffen, weichen nicht von dem früher über das Peritoneum Gesagten ab. An allen allgemeinen entzündlichen, tuberculösen, carcinomatösen Processen nimmt die Darmserosa in hervorragendem Masse Theil. Ich will nur noch daran erinnern, dass durch ausgedehnte adhäsive Entzündung, wie durch diffuse Carcinose die sämmtlichen Darmschlingen zu einem grossen Klumpen verbunden sein können, in dem es unmöglich ist, sie einzelnen zu verfolgen. Man muss dann, um wenigstens einen Einblick in den Zusammenhang zu erhalten, einen oder selbst mehrere Schnitte mitten durch den Klumpen hindurch machen.

Nicht minder wichtig als diese, auf grössere Strecken verbreiteten Veränderungen sind die partiellen, wie sie sich besonders zu tiefergreifenden Geschwüren der Schleimhaut hinzugesellen. Solche Geschwüre sind typhöse oder tuberculöse. Die tuberculösen, als meist sehr chronisch verlaufende, bewirken am häufigsten Veränderungen der äusseren Oberfläche, welche, bei grösserer Ausdehnung in Ringform erscheinend, in dunkelrother oder blaurother Färbung, umschriebener Verdickung der Serosa und Entwickelung kleinster grauer Tuberkelknötchen bestehen. Die Tuberkeln der Serosa, welche den sichersten Beweis für die tuberculöse Natur des auf der Schleimhaut etablirten Processes geben, breiten sich viel weiter als die anderen Veränderungen nach allen Seiten hin aus. Diese Ausbreitung geschieht dann stets mit grosser Regelmässigkeit im Verlaufe von grauen, baumförmig verästelten Gefässen, die von der gewöhnlichen Stelle der Geschwüre, gegenüber dem Mesenterialansatze, aus zu immer grösseren Stämmchen sich sammelnd nach dem Mesenterium hinziehen (die Chylusgefässe des Darmes). Es ist schon bei Besprechung der Veränderungen des Mesenteriums erwähnt worden, dass die Tuberkelentwickelung dem Laufe der Lymph-(Chylus)gefässe folgend bis zu den mesenterialen Lymphdrüsen weiterschreiten kann. Betrachtet man die Tuberkelknötchen auf der Serosa genauer, so kann man nicht im Zweifel sein, dass die Entwickelung von einem Punkte, dem Sitze des Geschwüres entsprechend, ihren Ausgang genommen hat, denn hier stehen die

Knötchen am dichtesten, sind am grössten und zeigen schon trübe Beschaffenheit oder gar beginnende centrale Verkäsung, während, je weiter man sich von dieser Mitte entfernt, die Knötchen um so kleiner, spärlicher und durchscheinender, d. h. also um so jünger werden. Am Dickdarm, wo die Geschwüre in Bezug auf ihren Sitz nicht diese Regelmässigkeit zeigen, wie die Dünndarmgeschwüre, geht die Tuberkelentwickelung an denjenigen Stellen, wo die Serosa fehlt, direkt im Bindegewebe, welches an die Darmwand anstösst, vor sich. Das Gleiche ist der Fall bei dem neugebildeten Bindegewebe peritonitischer Pseudomembranen, welche sich zuweilen an den Stellen tuberculöser Geschwüre bilden, ein Beweis, dass die Tuberkelbildung sich hier erst secundär und relativ spät zu der Geschwürsbildung hinzugesellt hat.

Nur bei ganz besonders ausgedehnten und tiefgreifenden Geschwüren kommt noch eine andere Veränderung hinzu, nämlich eine, der tiefsten Stelle des Geschwüres entsprechende Necrose der Serosa, welche sehr leicht eine völlige Zerstörung derselben d. h. eine Perforation des Darmes hervorrufen kann. Die necrotische Stelle ist weich, von schmutzig gelblicher Farbe und hat nur in den seltensten Fällen einen Durchmesser von 1 Cm. oder noch mehr.

Der typhöse Process, welcher ja im Allgemeinen viel schneller verläuft als der tuberculöse, bewirkt viel seltener und in viel geringerem Masse Veränderungen der äusseren Darmoberfläche und besonders keine so umschriebenen, da der gesammte Darm, und vor allem die Gefässe desselben, überhaupt mehr in Mitleidenschaft gezogen sind. Eine etwas intensivere Röthe pflegt die Stellen der Geschwüre zu bezeichnen und nur in jenen seltenen Fällen, wo die Geschwüre sehr tief bis zur Serosa dringen, wird diese ähnlich wie bei den eben erwähnten tuberculösen necrotisch und kann perforirt werden. Es fehlt aber in solchen Fällen, die bei den tuberculösen niemals fehlende Entwickelung von Tuberkeln in der Umgebung. Für alle Fälle ist freilich auch dieser Unterschied nicht stichhaltig, denn es giebt seltene Fälle von Typhus, bei welchen ähnlich wie in der Leber, den Nieren etc. auch auf der Darmserosa kleinste graue Knötchen (Typhus-Lymphome) sich entwickeln und es könnte dann die Diagnose zweifelhaft werden, wenn nicht die markigen Schwellungen der Mesenterialdrüsen auf den richtigen Weg leiteten.

Auch partiell von einem Punkte ausgehend, aber doch auf

etwas grössere Strecken verbreitet, sind die durch Einklemmung an der Darmoberfläche erzeugten Veränderungen. Zunächst der Einklemmungsstelle, und zwar am oberen Theile weiter reichend als am unteren, ist die Oberfläche von dunkelrother oder violettrother, verwaschener Farbe, die in centrifugaler Richtung allmählich immer mehr verblasst. Hat die Einklemmung längere Zeit bestanden, so ist die Darmwand morsch, necrotisch und es kann Perforation eingetreten sein.

Endlich seien noch jene Veränderungen erwähnt, welche manchmal Darmschlingen erleiden, die irgend eine abgesackte peritonitische Abscess- oder Jauchehöhle begrenzen helfen. Es kann sich dabei die Veränderung auf Verdickung der Serosa beschränken, es kann aber auch, besonders bei septischer Beschaffenheit des Höhleninhaltes, eine Ulceration Platz greifen, die immer weiter dringen und schliesslich gar eine Perforation des Darmes bewirken kann. Zur Entscheidung der Frage ob eine Perforation von innen oder von aussen her entstanden sei, muss man genau die Beschaffenheit der verschiedenen Häute der Darmwand betrachten. Da die Geschwüre nicht gleichmässig in die Tiefe schreiten, sondern eine im Allgemeinen trichterförmige Gestalt besitzen, so wird diejenige Schicht, welche zuletzt perforirt wurde, die am wenigsten umfangreichen Zerstörungen zeigen d. h. bei Perforation von innen wird die Veränderung der Serosa nur geringer sein, dagegen bei Perforation von aussen wird sie sich weiter erstrecken als an der Muscularis und der Mucosa, welche zuletzt perforirt wurden.

Von Geschwulstbildungen, welche lediglich auf die Darmoberfläche beschränkt sind, ist nicht viel zu sagen. Bekannt ist, dass die Appendices epiploicae des Dickdarms zuweilen eine abnorme Grösse erreichen und dann wahre Lipome darstellen.

Unter den angeborenen Veränderungen des Darmes sind als häufigste das Diverticulum ilei und divertikelartige Bildungen der Haustra coli zu nennen. Das Divertikel des Dünndarms sitzt in der Regel bei Erwachsenen etwa 3′ oberhalb der Ileocoecalklappe; es ist bald nur ganz kurz und eng, bald hat es die Weite des übrigen Darmes und ist mehrere Zoll lang. Das Ende ist entweder einfach gerundet oder läuft in zwei kleine abgerundete Schenkel aus (seltener). Die Schleimhaut besitzt alle Attribute der übrigen Darmschleimhaut und nimmt unter Umständen auch an ihren Veränderungen Theil.

Die sog. Divertikel des Colon erreichen nie eine bedeutendere Grösse, sind meistens bohnen- bis höchstens kirschgross und bedingt durch stärkeres Vorspringen der Längs- und Querfalten.

Angeborene abnorme Oeffnungen des Darmes (Fistulae congenitae) oder Verschliessungen finden sich meist neben anderen Veränderungen bei nicht lebensfähigen Missgeburten.

b) Eröffnung des Darmes.

Nachdem die äussere Inspection beendet ist und auch der Wurmfortsatz (s. d.) noch äusserlich untersucht worden ist, wird der Dünn- und Dickdarm im Zusammenhange herausgenommen. Man geht dabei am besten von dem leicht aufzufindenden Coecum aus, indem man zuerst den Dickdarm hart an der Wandung von seinem Mesenterium resp. von dem anstossenden Bindegewebe ablöst und zwischen die Beine der Leiche legt, darauf wieder das Coecum fasst, um nun auch den Dünndarm von unten nach oben dicht am Mesenterialansatze abzulösen. Diese Ablösung wird in der Weise ausgeführt, dass man mit der linken Hand den Darm straff anzieht und das in der Art eines Violinbogens gefasste Messer in sägenden Zügen über das gespannte Mesenterium herübergleiten lässt. Die Schneide des Messers muss dabei etwas dem Darme zugekehrt werden, damit es nicht in der Richtung der Zuglinie zu schneiden hat, wodurch leicht kleine Reste des Mesenteriums stehen bleiben könnten, die dann später beim Aufschneiden hinderlich sein würden, weil sie ein gradliniges Ausspannen des Darmes verhindern. Die Ablösung wird bis zum Duodenum fortgesetzt, von dessen aufsteigendem Schenkel man noch soviel wie möglich mitnimmt. Man behält nun das obere Ende des Darmes in der Hand und schlitzt ihn von hier aus, nachdem man ihn auf die linke Seite der Leiche gelegt hat, um ihn besser handhaben zu können, mit der grossen geknöpften sog. Darmscheere auf, den Dünndarm im Verlaufe des Mesenterialansatzes (weil diesem gegenüber die Peyer'schen Haufen und die an ihnen sich abspielenden wichtigen Processe ihren Sitz haben), den Dickdarm im Verfolge eines der drei Längsbänder, der sog. Tänien. Während des Aufschneidens, bei welchem man bloss den Darm durch die unbeweglich gehaltene halbgeöffnete Scheere zu ziehen braucht, fasst man mit Daumen und Zeigefinger der linken Hand den linken Rand des Schnittes, während die übrigen

Finger ausgespreitzt werden, um den frisch aufgeschlitzten Theil darüber ausbreiten und seinen Inhalt betrachten zu können. In allen Fällen, wo man den Inhalt gewisser Theile genauer untersuchen will (z. B. den Inhalt des oberen Dünndarmabschnittes auf Trichinen) muss derselbe jetzt sofort aufgefangen werden — Gerichtsärzte sollten die in dieser Richtung zu untersuchenden Theile stets an beiden Enden abbinden, um nichts vom Inhalte zu verlieren und denselben vor jeder Verunreinigung zu bewahren. Ist das Aufschlitzen bis zum Ende des Dickdarms ausgeführt, so beginnt man von hier aus die Hauptmasse des Kothes zu entfernen, indem man den Darm zwischen dem ausgebreiteten und nach Bedürfniss fest aneinandergelegten 2. und 3. Finger der linken Hand hindurchzieht; die gereinigten Abschnitte legt man direkt zur späteren weiteren Reinigung in eine Schüssel oder einen Eimer mit Wasser, nur das letzte, obere Ende des Dünndarms kommt über den Rand des Gefässes zu liegen, um es nachher zu der genaueren Untersuchung sofort fassen zu können. Sobald der Darm in dem Wasser abgespült ist, zieht man ihn wiederum, nun aber von oben nach unten, zwischen den beiden Fingern der linken Hand, mit der Schleimhaut nach oben, hindurch, um nun successive die einzelnen Abschnitte genau zu untersuchen. Die letzten etwa noch anhaftenden Schmutzreste können durch einen Wasserstrahl leicht noch entfernt werden.

Für manche Fälle ist auch eine andere Methode verwendbar, die von den Fleischern benutzt wird, nämlich die vollständige Umstülpung des Darmes ohne ihn aufzuschneiden, so dass die Schleimhautfläche nach aussen kommt und dafür die Serosa das Lumen der Röhre begrenzt. Man kann diese Umkehrung sehr leicht dadurch erreichen, dass man am oberen Dünndarmende ein kleines Stück manschettenartig umklappt und in die dadurch gebildete Rinne einen kräftigen Wasserstrahl einleitet. Dieser wird die Umstülpung immer weiter treiben bis schliesslich der ganze Darm oder doch wenigstens der ganze Dünndarm die Schleimhautfläche nach aussen kehrt.

c) Untersuchung des Darminhalts.

Die Untersuchung des Darminhaltes hat sich auf seine allgemeine Beschaffenheit, sowie auf besondere abnorme Bestandtheile

zu erstrecken. In Bezug auf die allgemeinen Verhältnisse bedürfen der Beachtung die Menge, die Farbe, die Consistenz und der Geruch, in Bezug auf die besonderen Beimengungen, die von den eingeführten Speisen herrührenden, die von dem Individuum selbst stammenden und die parasitären Beimengungen.

1. Allgemeine Verhältnisse.

Die Menge des Darminhaltes ist sowohl abhängig von der Einnahme, als auch von der Ausgabe, sowie von Exsudation von Seiten der Darmwandungen. Grosse Menge Speisebrei von gewöhnlicher Beschaffenheit im Dünndarm beweist kurz vorhergegangene reichliche Einnahme; grosse Menge im Dickdarm, besonders wenn sie sehr hart und geballt sind, weist auf trägen Stuhlgang, Verstopfung, Koprostase hin; abnorm geringe Mengen Darminhalt sprechen für geringe Einnahme, grosse Mengen abnorm flüssigen Inhaltes für wässerige Exsudation von der Wandung her; wässerige Massen im Dickdarm, der für gewöhnlich im oberen Theile breiige, im unteren feste Massen enthält, bekunden das als Diarrhoe bekannte Leiden.

Die Farbe ist wesentlich bedingt von der Menge der beigemischten Galle, bei gänzlichem Mangel derselben (Icterus) hat der Koth eine graue Färbung. Durch Beimengung von Blut wird je nach der Menge desselben die Farbe eine heller oder dunkler rothe, schliesslich fast schwarze, wie sie auch durch Einführung gewisser Arzneimittel, besonders Eisen, erzeugt wird. Eine dunkelgrüne Farbe zeigt der Darminhalt nach dem Genusse von Calomel. Als besonders eigenthümlich ist noch die gelbe erbsbreiartige Farbe der Typhusstühle, sowie die weissliche (reiswasserähnliche) der Cholerastühle zu erwähnen.

Die Consistenz wechselt vom Wässerigen bis fast Steinharten; die Cholerastühle gehören zu den dünnsten (Reiswasser), die Typhusstühle sind breiartig (Erbsbrei). Bei hartnäckiger Stuhlverstopfung (Koprostase) findet man in den Haustra coli kleine runde fast steinharte Kothballen.

Der Geruch richtet sich ganz nach der Menge der vorhandenen Fäcalstoffe; frischer Cholerastuhl riecht gar nicht, die dünnen Stühle bei Dysenterie stinken sehr stark, Typhusstühle haben eben-

falls nur wenig Geruch, sehr stinkend sind die gallenlosen Fäces bei Icterus.

2. Die abnormen Beimengungen.

Die abnormen Beimengungen zu dem Darminhalt anlangend, so sind von den aus der Nahrung stammenden unverdaulichen Dingen eigenthümliche rundliche Fettballen zu erwähnen, die ähnlich wie bei Kindern die grossen Milchkäseballen im Magen, so bei Erwachsenen gefunden worden sind und aus unverdautem und zusammengeballtem Fett bestehen. Dahin gehören ähnliche Ueberreste von Fleischnahrung, ferner die unverdaulichen Reste von Obst (Kerne, Apfelsinenschläuche) etc.

Die vom Körper stammenden Beimengungen sind theils Secrete (schleimige Massen, besonders im Dünndarm, in manchen Fällen von chron. Catarrh bei Darmstenose irgendwelcher Art in Form von wurmförmigen, oft verästelten Gebilden), theils abgestossene Epithelien (z. B. die weissen Flocken, welche das eigenthümliche Aussehen der Cholerastühle bedingen [postmortal?]), theils ganze Stücke der Schleimhaut (wie sie z. B. bei manchen Formen der Dysenterie vorkommen). Endlich kann man auch manchmal noch Kothsteine (siehe proc. vermiformis), Gallensteine etc. hier vorfinden. Blut im Darminhalt findet man bei ulcerösen Processen, besonders dysenterischen und typhösen, dann bei bedeutender Blutstauung, besonders bei Lebercirrhose. Grade in diesem Falle ist es oft unmöglich die Austrittsstelle des Blutes aus den Gefässen zu bestimmen, da es in der Regel aus vielen kleinen hervorkommt. Es ist aber dann, wie schon beim Magen erwähnt wurde, mehr gleichmässig dem Inhalte beigemischt, während es in Form grösserer Klumpen vorhanden ist, wenn es aus grösseren Gefässen stammt.

Unter den **Parasiten** des Darmes nehmen die nur temporär sich dort aufhaltenden Trichinen ihrer Wichtigkeit für das Leben des Inhabers wegen das hervorragendste Interesse in Anspruch. Die Trichinen halten sich im Wesentlichen nur in den oberen Theilen des Dünndarmes auf, welche deshalb in den betreffenden Fällen die Hauptaufmerksamkeit erfordern. Etwa 8 Tage nach der Aufnahme trichinenhaltigen Fleisches haben die Thiere ihre Geschlechtsreife erlangt und beginnen die Ausstossung der Brut, welche alsbald den

Darm verlässt und in die Muskeln einwandert. Die Weibchen sind leicht durch ihre Grösse (bis 3 Mm.) und durch die in ihnen enthaltene Brut von den kleineren Männchen (bis $1^1{}_2$ Mm.) zu unterscheiden. Die Brutbildung dauert 4—5 Wochen fort, aber selbst in noch späterer Zeit hat man vereinzelte Thiere im Darm gefunden. Zur Untersuchung genügt es, einen Tropfen Darminhalt in etwas Wasser zu vertheilen und bei schwacher Vergrösserung zu durchsuchen, doch kann man, wie aus der Grössenangabe schon hervorgeht, besonders die Weibchen auch schon mit blossem Auge erkennen.

Aus der Familie der Cestoden kommen 3 Formen vor; die Taenia solium, T. mediocannelata und der Bothryocephalus latus, welche sich sämmtlich vorzugsweise im Iejunum aufhalten.

Die Taenia solium, die häufigste der drei, welche aus dem Cysticercus cellulosae der Schweine hervorgeht, ist die kleinste Art derselben (2—3 Meter). Der stecknadelkopfgrosse Kopf trägt vier seitliche Saugnäpfe und am Scheitel einen vorspringenden Höcker (Rostellum) mit einem Hackenkranze. Saugnäpfe und Rostellum sind bei alten Thieren schwarz gefärbt. An den Kopf schliesst sich der dünne etwa 1 Zoll lange Hals mit nur mikroskopisch wahrnehmbaren Gliedern, dann der gegliederte Körper, dessen Glieder erst breiter als lang, etwa 1 Meter am Kopfe entfernt quadratisch, später länger als breit sind. Die Geschlechtsöffnung liegt an der Seite, an den benachbarten Gliedern alternirend, der Uterus hat baumförmig verästelte 7—10 Seitenzweige. Häufig sieht man an einzelnen Gliedern, besonders da wo die Geschlechtsöffnung liegt, blasenartige hydropische Auftreibungen.

Die Taenia mediocannelata wird bis 4 Meter lang, hat ebenfalls 4 Saugnäpfe, entbehrt aber des Rostellum und Hackenkranzes, weshalb der Kopf eine plumpere Gestalt besitzt. Die schwarze Pigmentirung am Kopfe alter Individuen ist meistens sehr intensiv. Am Halse ist die Gliederung schon makroskopisch zu erkennen. Die Glieder, welche im Ganzen, besonders aber in der Dicke mächtiger sind als diejenigen der Taenia solium, nehmen anfangs schneller an Breite als an Länge zu, die reifen sind aber ebenfalls bedeutend länger als breit, die Geschlechtsöffnung liegt an der Seite, etwas nach hinten von der Mitte, ebenfalls alter-

nirend. Vom Uterus gehen jederseits 20—25 Seitenzweige ab, welche meistens nur dichotomische Theilungen erkennen lassen.

Der Bothryocephalus latus kann 5—8 Meter erreichen, hat einen länglichen, keulenförmigen, in der den Gliedern entgegengesetzten Richtung abgeplatteten Kopf mit 2 an den schmalen Seiten liegenden länglichen, rinnenartigen Saugnäpfen ohne Hackenapparat. Die Glieder sind bei weitem viel breiter (24 Mm.) als lang (3—3,5 Mm.) und tragen die gesonderten Geschlechtsöffnungen an der einen der beiden Flachseiten; der Uterus erscheint als kleiner dunkler, rosettenartiger Körper. Manchmal sind einzelne Glieder durchlöchert (gefenstert) in Folge von Platzen der überfüllten Fruchthälter. Es kann dadurch eine vollständige Spaltung eines oder selbst mehrerer hintereinander liegender Glieder bewirkt werden, so dass der Anschein einer Doppelbildung entsteht.

Die am häufigsten im Darme vorkommenden grösseren Parasiten sind die der Klasse der Rundwürmer zugehörigen Spulwürmer (Ascaris lumbricoides), deren regenwurmähnliche Gestalt sie leicht erkennen lässt. Sie leben im mittleren Dünndarm, kommen aber häufig auch im Duodenum und selbst im Magen vor.

Die Klasse der Rundwürmer liefert ausserdem noch den Oxyuris vermicularis, welcher im Mastdarme wohnt, manchmal aber auch höher hinaufgeht, jedoch sehr selten bis zum Dünndarm. Der Wurm ist cylindrisch, mit schmälerem Halse und einer blasenartigen Auftreibung der Chitindecke am Kopfende. Das Männchen wird bis 4 Mm. lang mit abgerundetem Schwanzende, das Weibchen bis 10 Mm. lang mit lang zugespitztem Ende. Die Weibchen sind viel zahlreicher und wegen ihrer Grösse leichter zu sehen als die Männchen, zu deren leichterem Aufsuchen man den Dickdarmschleim auf einer Glasplatte ausbreitet und bei durchfallendem Lichte untersucht.

Ferner gehört zu den Rundwürmern der Peitschenwurm (Trichocephalus dispar), der meist nur in wenigen Exemplaren im Coecum seinen Aufenthalt hat. Er wird 40—50 Mm. lang, die Männchen sind etwas kleiner als die Weibchen. Das vordere Ende des Leibes ist fadenförmig und sitzt der Darmoberfläche gewöhnlich fest auf, das hintere Ende ist bis 1 Mm. dick und bei den Männchen spiralig eingerollt mit Penisscheide und Spiculum versehen, bei den Weibchen dagegen ziemlich grade gestreckt.

Endlich sind noch aus der Klasse der Infusorien der Cercomonas intestinalis zu erwähnen, ein länglich ovales, 0,018 bis 0,011 Mm. langes und 0,008—0,011 Mm. breites, an dem einen Ende abgerundetes, an dem anderen mit einem dünnen fadenartigen Anhange verschenes Thierchen, welches besonders in Cholera- und Typhusstühlen häufig in lebhafter Bewegung gefunden wird, und das nur einigemal beobachtete Balantidium coli, ein drehrundes, nach vorn eiförmig zugespitztes und mit seitlichem Munde versehenes Thierchen, welches an seiner ganzen Oberfläche mit Flimmerhaaren bedeckt ist und in seinem feinkörnigen Innern einen Nucleus und contractile Blasen enthält. Ausserdem sind noch mehrfache gelegentliche Befunde von infusorienartigen Thieren im Darminhalt zu registriren.

Ausser diesen thierischen Parasiten fehlen auch im Darme niemals pflanzliche Organismen aus jener Gruppe der Schizomyceten, welche in neuerer Zeit so grosse Wichtigkeit erlangt hat. Sowohl die kleinen kugeligen Gebilde (Micrococcen) als auch die stäbchenförmigen (Bacterien) finden sich in jedem Tropfen Darminhalt und vor allem in sehr grosser Menge in diarrhoischen Massen. In grösster Menge sind sie im Darminhalt von an Cholera Verstorbenen vorhanden, doch sind sie in gleicher Menge und anscheinend von derselben Beschaffenheit auch z. B. in den dünnen Inhaltsmassen des Darmes bei Arsenikvergiftung zu finden. Nur bei einer Darmaffection (Mycosis intestinalis), welche nach zahlreichen neueren Beobachtungen als eine Milzbrandaffection zu betrachten ist, kommen, allerdings wesentlich nur an einzelnen durch bestimmte Veränderungen der Schleimhaut kenntlichen Stellen, stets dieselben und ganz charakteristischen Formen vor, nämlich lange schmale Stäbchen, die sich zu grossen bewegungslosen und unverzweigten Fäden aneinanderlegen, welche selbst wieder untereinander vielfach verschlungen sind (Bacteridien). Neben diesen kommen freilich manchmal auch grosse Micrococcenhaufen vor, welche jedoch in genetischer Beziehung zu den Stäbchen zu stehen scheinen. Bei der Untersuchung dieser Microorganismen bedarf man natürlich der stärksten (Immersions) Vergrösserungen, um sichere Resultate zu erhalten; dagegen genügen für ein einigermassen geübtes Auge schon die mittleren Vergrösserungen (Hartnack 7) zur Feststellung der Diagnose. In Bezug auf die Unterscheidung von Stäbchen

und Körnchen will ich noch einmal auf die schon früher erwähnte Täuschung aufmerksam machen, die entstehen kann, wenn man Stäbchen im optischen Querschnitte sieht, wo sie dann wie Kügelchen aussehen. Durch Bewegung der Körperchen wird die Täuschung leicht vermieden werden können.

d) Untersuchung der Darmwandung, besonders der Schleimhaut.

Bei der Untersuchung der Darmwandung selbst hat man vorzugsweise die Zotten, die Falten, die solitären und conglobirten Follikel (Peyer'sche Haufen) zu beachten.

1. Allgemeine Verhältnisse.

a) Vergrösserungen sowohl der gesammten Darmwandungen, als der einzelnen Theile kommen sehr häufig zur Beobachtung. Die Verdickung sämmtlicher Häute auf grössere Strecken hin ist eine häufige Folge allgemeiner chron. Peritonitis, in umschriebener Weise kommt sie in der Umgebung chronischer Geschwüre etc. vor. Eine Hypertrophie der Muscularis gesellt sich in ähnlicher Weise, wie am Mastdarm, zu chronischen ulcerösen Processen, zu Geschwülsten u. s. w. hinzu.

Häufiger ist die alleinige Verdickung der Schleimhaut und Submucosa, sowie einzelner Theile derselben. Die Schwellung dieser Theile ist entweder eine rein ödematöse, wodurch sie eine schwappende, gallertige Beschaffenheit erhalten oder sie ist durch Verdickung resp. Vermehrung der festen Bestandtheile bedingt, wodurch eine trübe und mehr graue Färbung erzeugt wird. Die einfache Schwellung documentirt sich am Dünndarm besonders durch Verlängerung und Verdickung der Falten, sowie durch Faltenbildung an jenen Theilen, welche im normalen Zustande keine besitzen (Ileum). Findet man im untersten Theile des Ileum Falten, so kann man aus diesem Umstande allein Schleimhautschwellung diagnosticiren. — Eine partielle Verdickung der Schleimhaut, manchmal in Form kleiner pendelnder Polypen, findet sich bei manchen Formen von chronischer Entzündung.

Die Verdickung der Zotten rührt in der Regel von Zunahme der körperlichen Theile her, besonders von catarrhalischer Vermehrung der Epithelzellen oder von zelliger Infiltration der Substanz;

man kann sie in diesen Fällen als kleine, hin- und herzubewegende graue Körperchen mit blossem Auge leicht erkennen, während sie im Normalzustande nur schwierig isolirt zu unterscheiden sind und ihre Anwesenheit nur aus dem sammtartigen Aussehen der Schleimhautoberfläche erschlossen werden kann.

Ebenfalls auf Zunahme der Gewebsbestandtheile beruht die Schwellung der Follikel. Dieselben, und zwar sowohl die solitären als die zu Haufen vereinigten, sind im Normalzustande oft kaum als rundliche, nur wenig oder gar nicht über die Schleimhautoberfläche vorragende Körperchen zu erkennen, so dass man im Allgemeinen auf eine Vergrösserung derselben schliessen kann, wenn man sie auf den ersten Blick gut sieht; im geschwollenen Zustande erreichen die einzelnen Stecknadelkopf-, Hirsekorn- (Catarrh, Cholera etc.), selbst Erbsengrösse (Typhus). An den Peyer'schen Haufen sind entweder die Follikel allein geschwollen oder mit ihnen zugleich auch die interfolliculäre Substanz (höhere Grade des Typhus); es giebt aber auch eine alleinige Schwellung der interfolliculären Substanz ohne Follikelschwellung (bei einfachem Catarrh), wodurch die Peyer'schen Haufen ein netzförmiges Aussehen erhalten (surface reticulée). Dieser Zustand kommt auch im Rückbildungsstadium des Typhus vor, ist aber, wie Virchow gelehrt hat, oft ein postmortales Phänomen, indem die Follikel platzen und ihren Inhalt in den Darm entleeren.

b) Die Farbe der Schleimhaut, welche an sich ein lichtes Grau ist, wird einmal durch den Blutreichthum derselben, dann durch die Beschaffenheit des Inhaltes bestimmt. Das letztere Moment anlangend, so sind es vorzugsweise gallige oder blutige Färbungen, die dabei in Betracht kommen, zuweilen auch die früher erwähnten von medicamentösen Ingestis herrührenden schwarzen Färbungen. Der Blutgehalt bringt verschiedene rothe Nüancen hervor, je nachdem die Capillaren (gleichmässige rothe Färbung) oder die Stämmchen (erkennbare rothe Streifen) oder beide zusammen (gleichmässige dunkelrothe Farbe mit einzelnen erkennbaren rothen Streifen) gefüllt sind. Bei vollkommenem Blutmangel tritt die graue Eigenfarbe der Schleimhaut hervor, ein Zustand, der, wenn er nicht als Folge allgemeiner Anämie erscheint, stets den Verdacht auf Amyloidentartung erregt.

Früher vorhandene Hyperämien documentiren sich durch schie-

ferige Färbung, welche bald auf die Zotten beschränkt ist, die dann als bewegliche schwarze Pünktchen erscheinen, bald auf die Follikel, deren jeder dann in der Mitte einen schwarzen Punkt zeigt, bald auf Zotten und Schleimhaut (Dünndarm) oder Schleimhaut (Dickdarm), während die Follikel als graue Körper besonders deutlich hervortreten; endlich können auch die Peyer'schen Haufen allein pigmentirt sein und zwar entweder die Follikel oder die Zwischensubstanz. Bei genauer Betrachtung sieht man besonders im Dickdarm die schwarze Färbung der Schleimhaut in netzförmiger Anordnung; die nicht pigmentirten Maschenräume sind die Drüsenmündungen, wie man sich leicht an Flachschnitten, die man mit der Scheere entnimmt, unter dem Mikroskope überzeugen kann.

Eine weisse Punktirung des Darmes, besonders in den oberen Abschnitten des Iejunum und im Duodenum wird durch Chylusretention in den Darmzotten erzeugt. Dass die weisslichen Fleckchen an die Zotten gebunden sind, kann man makroskopisch daraus erkennen, dass man sie hin und her bewegen kann; mikroskopisch lassen die letzteren eine oft kolbige Verdickung ihres oberen Endes sowie eine Anhäufung feiner, dunkelcontourirter Fettkörnchen in ihrem Inneren erkennen.

2. Die einzelnen Erkrankungen.

Indem wir nun zu der Betrachtung der einzelnen Affectionen übergehen, soll zunächst der von den Gefässen ausgehenden Veränderungen gedacht werden.

a) **Hämorrhagien** können sich zu allen mit starker Füllung der Darmgefässe einhergehenden Affectionen hinzugesellen, sowohl zu den Stauungshyperämien, wie zu den entzündlichen; local beschränkt finden sie sich häufiger an den Rändern von Geschwüren, seien es tuberculöse, typhöse oder diphtherische. Sie finden sich auch als Folge von Gefässverstopfungen in Fällen von Endocarditis ulcerosa. Hier kommen sie neben embolischen Abscessen vor, ja in direkter Verbindung mit denselben, so dass ein kleiner embolischer Abscess von einem hämorrhagischen Hofe umgeben ist. Diese Formen unterscheiden sich von den vorigen dadurch, dass man im Centrum der Herde (besonders wenn man den Darm stark angespannt und bei durchfallendem Lichte betrachtet) das verstopfte Gefäss sieht, welches auch eine stärkere Hervorragung an dieser

Stelle bedingt. Die embolischen Abscesse sind von punktförmiger bis Erbsen-Grösse und durch ihre deutliche Beziehung zu den Gefässen leicht von anderen Abscessen zu unterscheiden. Durch Durchbruch des Abscesses in das Darmlumen entstehen die embolischen Geschwüre, deren Diagnose sich aus derjenigen der Abscesse ergiebt. In solchen Fällen, wo die Embolien von benigner Natur waren, tritt keine Abscedirung ein, sondern die ausgetretenen Blutmassen sowie der Embolus verwandeln sich in einen schwarzrothen, central oft entfärbten, harten Körper, der Aehnlichkeit mit frischen sog. Venensteinen hat. Man findet manchmal solche Herde, während der Ursprungsherd schon wieder verschwunden — oder wenigstens nicht auffindbar ist. Es kommen jedoch auch ganz ähnliche Veränderungen durch kleine über grosse Strecken des Darmes zerstreute Varicen der Darmvenen vor, die besonders, wenn sie mit thrombotischen Massen gefüllt sind, leicht mit Embolien verwechselt werden können; die genauere Betrachtung der Gefässe wird Aufschluss geben — hier sind es Venen, dort Arterien.

Wie alle anderen so enthalten auch die embolischen Herdchen im Darme bei Endocarditis maligna, welche oft zu Hunderten durch den ganzen Darm verstreut sind, Micrococcenembolien, die man leicht nachweisen kann, wenn man mit einer Scheere möglichst dünne Abschnitte von den Herdchen nimmt, sie etwas auseinanderzieht und mit Eisessig versetzt. Man wird dann die Micrococcen oft auf grössere Strecken hin als Ausfüllungsmassen der Arterien vorfinden.

b) **Entzündungen.** 1. Die Erscheinungen des **Darmcatarrhs** (Enteritis catarrhalis), welcher bald auf einzelne Theile beschränkt, bald in allgemeiner Verbreitung vorkommt, weichen nicht wesentlich von denen des Magenkatarrhs ab. Röthung der Schleimhaut mit leichter Schwellung, Absonderung eines zähen glasigen oder geléeartigen Schleimes (besonders bei Kindern), Wucherungsvorgänge im Epithel, wodurch besonders die Zotten verdickt und etwas getrübt erscheinen, in anderen Fällen auch eiterige Absonderungen — das sind die Erscheinungen des acuten einfachen oder eiterigen Katarrhs; der chron. Katarrh wird auch hier meistens durch die schieferigen Färbungen angezeigt. Nach langer Dauer desselben erscheint die Schleimhaut verdickt, oft abgeglättet, derb, grau. Eine proliferirende Entzündung, wie sie beim Magen erwähnt wurde,

kommt im Darm seltener vor; sie findet sich hauptsächlich im Colon (Colitis proliferans s. polyposa); partiell findet sie sich häufiger, auch im Dünndarm, in der Umgebung von chronischen Geschwüren, besonders tuberculösen und dysenterischen.

Eine ebenfalls seltenere chronische Entzündung der Darmschleimhaut, welche wie die proliferirende ihren gewöhnlichen Sitz im Dickdarme hat und hier vorzugsweise bei der chronischen Ruhr gefunden wird, ist diejenige, welche mit einer beträchtlichen Verdickung derselben einhergeht und die Bildung kleiner Schleimcystchen, oft in grosser Menge, dadurch bewirkt, dass durch die Anschwellung des intertubulösen Gewebes besonders nahe der Oberfläche die Mündungen der Drüsentubuli verengert oder gar ganz geschlossen werden, was dann wiederum eine Retention des Secretes und endlich eine blasenartige Ausbuchtung der Drüsenfundi zur Folge hat (Enteritis chronica cystica). Durch Druck kann man die Schleimmassen aus den nicht ganz verschlossenen Drüsen leicht ausdrücken und man sieht dann schon mit blossem Auge den Eingang in die kleine Höhle. Die mikroskopische Untersuchung dieser Zustände ist an frischen Präparaten schwer zu machen, doch kann man immerhin durch recht feine mittelst einer Scheere oder eines Doppelmessers angefertigte Querschnitte sich von der kleinzelligen Infiltration der Schleimhaut, sowie von der Verlagerung und Erweiterung einzelner Drüsentubuli überzeugen.

2. Tiefere Entzündungen der Mucosa und Submucosa (**Enteritis phlegmonosa**) sind wie am Magen selten und fast nur beschränkt auf Fälle infectiöser Natur. Wie am Magen so kommen auch am Darm (und zwar häufiger) Milzbrandaffectionen vor, die in einer starken phlegmonösen Schwellung der Schleimhaut an umschriebenen Stellen (um Pilzvegetationen herum), sowie in necrotischen Zerstörungen der Oberfläche und Geschwürsbildung (Mycosis intestinalis) bestehen. Die Entwickelung der schon vorher beschriebenen Milzbrandbacteridien (in langen Fäden) sowie der Micrococcen ist nicht allein auf die Oberfläche beschränkt, sondern sie dringen auch in die Gewebe ein, wo man manchmal besonders schön in den Gefässen der Submucosa die Pilzmassen eingelagert sieht.

Eine secundäre eiterige Entzündung trifft man in der Submucosa neben Follikular-Abscessen durch Uebergreifen der Entzündung

auf die Umgebung. Es können dadurch grosse submucöse Vereiterungen mit Abhebung der Mucosa entstehen.

3. **Enteritis follicularis.** Mit den meisten entzündlichen Veränderungen der Schleimhaut sind auch solche der Follikel verbunden, bald mehr der solitären, bald der conglobirten, bald beider zusammen. In manchen Fällen sind sogar die Follikel vorzugsweise verändert. Bei einfachen Entzündungen sind sie geschwollen, oft nur mehr ödematös und dann sind sie durchscheinend, wie kleine Perlen, öfter in Folge von Vermehrung der Zellen, dann sind sie weisslich grau, trüb. Bei chronischem Katarrh zeigen sie häufig die schon erwähnte schieferige Färbung. In höheren Graden von acuter Entzündung schwellen sie immer mehr an und wandeln sich endlich durch Vereiterung in kleine Abscesse um (Follikular-Abscesse), aus deren Durchbruch in das Darmlumen dann wiederum die Follikular-Geschwüre hervorgehen. Diese sind naturgemäss klein (lenticulär) und besitzen sinuöse, beim Wasseraufgiessen sich aufblähende Ränder, da die Perforation nur auf der Höhe des vorspringenden Abscesses entsteht, ohne dass die übrige Decke desselben zerstört wird. Es bleibt natürlich die Vereiterung nicht auf die Follikel beschränkt, sie greift besonders in der Submucosa weiter, wodurch immer grössere Schleimhautstrecken von ihrer Unterlage losgetrennt werden. Benachbarte Abscesse können sich vereinigen, so dass endlich brückenartige Loslösungen von Schleimhaut entstehen und man mit der Sonde oft weithin unter derselben hergehen kann. Diese höchsten Grade kommen vorzugsweise im Dickdarm vor bei der sog. folliculären Ruhr. Sie sind hier meistens vereinigt mit der vorher beschriebenen chronischen interstitiellen Entzündung der Schleimhaut selbst.

Es schliesst sich am besten an die soeben beschriebenen Veränderungen, welche wie erwähnt einen Theil der bei der sogen. Dysenterie vorkommenden Veränderungen bilden,

4. die **diphtherische Darmentzündung** an, welche der zweiten anatomischen Ruhrform der Dysenteria diphtherica, zu Grunde liegt und bald für sich allein, bald in Verbindung mit der ersteren vorkommt. Auch sie ist wesentlich auf den Dickdarm beschränkt, obwohl sie in heftigen Fällen auch noch weit in das Ileum hineinreichen kann. Die anatomischen Veränderungen, welche der Regel nach von unten nach oben an Intensität abnehmen, sind die beim

Mastdarm schon beschriebenen. Als erster Anfang der Entzündung erscheint ein grauer, fleckiger, „kleienartiger" Anflug an der Schleimhautoberfläche, mit dem stets schon eine starke Schwellung der Schleimhaut und Submucosa in Folge eines acuten (erysipelatösen) Oedems verbunden ist, später wird er zusammenhängender, dringt von der Oberfläche immer weiter in die Tiefe (Infiltration der Schleimhaut), dann entstehen oberflächliche Necrosen, Geschwüre, deren Grund immer noch wieder diphtherisch infiltrirt ist und die deshalb durch immer weiter schreitende Necrose sich nach der Breite und nach der Tiefe vergrössern, bis endlich gar in seltenen Fällen die Darmwandungen gänzlich zerstört, perforirt sind. Die graue Farbe der kleienförmigen Anflüge macht mit der fortschreitenden Infiltration der Schleimhaut einer mehr gelben oder grüngelben, die in Folge der Durchtränkung der necrotischen Theile mit Gallenfarbstoff entsteht, Platz.

Wenn die Entzündung sehr heftig ist und rasch um sich greift, so kann eine Gangrän der Schleimhaut entstehen, wodurch die sog. brandige Ruhr (Dysenteria gangraenosa) charakterisirt ist.

Wie schon beim Mastdarme erwähnt wurde, so ist noch mehr beim Colon und Ileum die Localisation des diphtherischen Processes höchst charakteristisch. Wie wenn man mit einem starken Aetzmittel über die Oberfläche des Darmes herübergefahren wäre, so sind es fast ausschliesslich die vorspringenden Theile, also im Dünndarme die Querfalten, ja selbst die einzelnen Zotten, im Dickdarme die 3 Längsbänder (Taenien) sowie die dieselben verbindenden und die Haustra begrenzenden Querfalten, an deren Oberfläche die diphtherischen Infiltrate sitzen. Bei längerer Dauer des Processes werden freilich auch die dazwischenliegenden Partien ergriffen, aber an jenen Falten ist doch immer der Process am intensivsten und es treten hier auch zuerst die Geschwüre auf, welche dadurch besonders im Dickdarme eine ganz eigenthümliche Gestalt erhalten. Sie umgrenzen oft ganz regelmässige Felder oder bilden lange, breite Züge, von denen schmälere Zweige abgehen (gebirgskartenartige Zeichnung).

Seltener als diese gewöhnliche Form der Darmdiphtherie ist eine zweite, bei welcher die diphtherischen Processe auf die Oberfläche der vorspringenden Follikel beschränkt sind (Diphtheria follicularis). Der Process nimmt hier denselben Verlauf und es entstehen also auch Follikulargeschwüre, die sich aber wesentlich

von jenen oben erwähnten aus Abscessen hervorgegangenen unterscheiden. Bei jenen ist stets der ganze Follikel vereitert, bevor der Durchbruch in den Darm, also die Geschwürsbildung erfolgt; hier dagegen schreitet der Process allmählich von der Oberfläche nach der Tiefe fort und es kann hier schon eine Ulceration bestehen, während in der Tiefe noch Follikelgewebe vorhanden ist. Die weitere Folge davon ist auch, dass nicht nur ein sinuöses Geschwür, sondern ein offenes, mit flachen Rändern entsteht, da die Ulceration nicht bloss in die Tiefe, sondern auch etwas nach den Seiten hin fortschreitet und also die den Follikel bedeckende Schleimhaut gänzlich zerstört.

Es ist aber bei der Diphtherie nicht bloss die Localisation im Kleinen eine eigenthümliche, sondern auch die Vertheilung des Processes im Grossen folgt ganz bestimmten Regeln. Abgesehen nämlich von der schon erwähnten Eigenthümlichkeit, dass die Veränderungen in der Regel von unten nach oben an Intensität und Ausdehnung abnehmen, ist der Process überall da am intensivsten, wo Kothstauungen am leichtesten eintreten können, also am Coecum resp. Anfangstheil des Colon und an sämmtlichen Flexuren (Flexura hepatica, lienalis und iliaca). Der Einfluss dieses Momentes ist so bedeutend, dass sehr häufig die mittleren Theile des Quercolon ganz frei oder doch nur in den ersten Stadien und spärlich erkrankt sind, während an den beiden es begrenzenden Biegungen nicht nur eine zusammenhängende Infiltration, sondern auch Geschwüre vorhanden sind.

Der Ausgänge dieser Affection ist beim Mastdarme schon gedacht, desgleichen der Veränderungen, welche die zwischen den Geschwüren und Infiltraten übrig gebliebene Schleimhaut zeigt, es sei deshalb nur noch einmal hervorgehoben, dass die Schleimhautreste gewöhnlich sehr stark geschwollen und geröthet, selbst mit Hämorrhagien durchsetzt erscheinen, dass die Geschwüre immer weiter in die Breite und die Tiefe vordringen, bis schliesslich der grösste Theil der Schleimhaut entfernt ist und die an ihrer Querstreifung erkennbare Muscularis, welche übrigens mittlerweile sich beträchtlich verdickt hat (Hypertrophie), in eben so grosser Ausdehnung blossliegt. Eine Folge der schon gleich vom Anfange des Processes an sehr intensiven Hyperämien und der Hämorrhagien ist eine schieferige Färbung der Geschwüre und des gesammten Darmes, an

der man oft schon von aussen das Vorhandensein der dysenterischen Processe vermuthen kann. Durch noch weiteres Fortschreiten der Geschwüre kann, wie schon erwähnt, eine Perforation mit folgender Peritonitis bewirkt werden.

Neben diesem schlimmsten Ausgange gibt es glücklicherweise auch einen günstigeren, die Vernarbung der Geschwüre, freilich wohl nur in jenen Fällen, wo der Process weniger intensiv und auf einen kleineren Raum beschränkt aufgetreten ist. Man findet dann eine sehr schieferig gefärbte Darmoberfläche, an der die Schleimhaut an vielen Stellen durch unebenes, narbiges Gewebe ersetzt oder vielleicht hie und da noch mit einem gereinigten, in der Vernarbung begriffenen Geschwüre versehen ist. Die Muscularis ist besonders an diesen Stellen mehr oder weniger verdickt.

Es wurde schon vorher erwähnt, dass die diphtherische Entzündung seltener vom Dickdarme auf den Dünndarm übergreift. Wenn sie dies thut, so erreicht sie doch niemals dieselbe Höhe wie im Dickdarm, meistens fehlen hier noch die Geschwüre, es sind nur die diphtherischen Infiltrate vorhanden, welche je weiter nach oben desto beschränkter werden, bis schliesslich nur noch die kleienartigen Anflüge vorhanden sind. Die entzündliche Röthung und Schwellung freilich geht noch viel weiter nach oben.

Die seither gegebene Beschreibung der Diphtherie des Darmes bezog sich auf die diphtherische Dysenterie, allein nicht jede Diphtherie ist deshalb Dysenterie, wie auch umgekehrt bei dem klinischen Bilde der Dysenterie im Darme die verschiedensten Affectionen, Diphtherie (Dys. diphth.), Follicularverschwärung (Dys. follic.) oder selbst nur Katarrh (Dys. catarrhal.) gefunden werden. Es finden sich diphtherische Veränderungen auch bei einfacher Koprostase, dann aber meistens nur an den Umbeugestellen des Darmes, nicht im Rectum; ferner bei Cholera, hauptsächlich im Dünndarme, bei Puerperalerkrankungen, im Dünndarme und im Dickdarme, seltener bei Typhus, Variola und anderen Infectionskrankheiten.

Die Erkennung dieser Formen wird durch die übrigen Sectionsbefunde erleichtert; auf Dysenterie dürfen im Allgemeinen sowohl die diphtherischen wie die folliculären Veränderungen, die ebenfalls auch bei anderen Krankheiten z. B. bei Phthise (häufiger im Dünndarm, aber auch im Dickdarm) vorkommen, bezogen werden, wenn

die Affectionen sich auf den Dickdarm beschränken, eine grosse Ausdehnung erreicht haben und die eben angegebene Localisation zeigen.

5. **Scrofulöse und tuberculöse Darmentzündung.** Im Gegensatze zu den dysenterischen haben die nun zu besprechenden Processe ihren vorzüglichsten und gewöhnlichsten Sitz im Dünndarme, ohne jedoch den Dickdarm ganz auszuschliessen. Es sollen mit den sicherlich tuberculösen Processen auch alle jene besprochen werden, welche zu einer Verkäsung und späteren Ulceration der Follikel führen, da dieselben, wenn sie auch nicht direkt als tuberculöse angesprochen werden können, was übrigens auch von vielen Autoren geschieht, doch jedenfalls den tuberculösen sehr nahe stehen. Es sind das jene Processe, die man als scrofulöse besonders früher bezeichnet hat, wodurch zugleich angegeben ist, dass sie sich vorzugsweise bei scrofulösen Individuen finden. Die Follikel, sowohl solitäre als auch solche der Peyer'schen Haufen, hier aber durchaus nicht alle, schwellen an (bis zu Hirsekorn-, selbst Halberbsengrösse), erhalten eine trübe, graue Farbe, werden dann in der Mitte ganz opak, gelblich, bis endlich der gesammte Follikel in eine gelbe, käsige Masse verwandelt ist. Beim Einschneiden tritt nicht wie bei der Abscedirung ein Tröpfchen Eiter hervor, sondern es kommt eine krümelige, käsige Masse zum Vorschein, die auch mikroskopisch die bekannte Zusammensetzung des pathologischen Käses (geschrumpfte Zellen und Fettdetritus) zeigt. Bei noch weiterer Entwickelung wird die den Follikel bedeckende Schleimhaut zerstört und die käsige Masse entleert und es bleibt so ein Geschwür zurück, mit käsigem Grunde, wulstigen, ebenfalls käsigen Rändern (das primitive Tuberkelgeschwür Rokitansky's), welches sich mit anderen vereinigen kann zu grösseren unregelmässig buchtigen Geschwüren (secundäres Tuberkelgeschwür Rok.). Sobald dieses Stadium erreicht ist, tritt dann auch schon in unzweideutiger Weise die Tuberculose auf (secundäre Tuberkulose), welche durch die Entwickelung von grauen, submiliaren Knötchen im Grunde und in den Rändern des Geschwüres und in der nächsten Umgebung charakterisirt ist. Durch immerwährende Neubildung solcher Knötchen, sowie durch Verkäsung und Zerfall der alten, schreitet das Geschwür immer weiter nach der Tiefe und nach der Fläche fort. Die anfänglich rundliche Gestalt, welche sich manchmal bei silber-

groschengrossen Geschwüren noch erhalten hat, geht dabei in der Regel in eine längliche über, deren Längsdurchmesser senkrecht zu der Längsachse des Darmes gerichtet ist. Diese Configuration der Geschwüre rührt davon her, dass die Tuberkel dem Verlaufe der Lymphgefässe folgen, welche von der dem Mesenterium entgegengesetzten Seite, wo die meisten Geschwüre sitzen, nach dem Mesenterium hinziehen. Hat ein Geschwür seine höchste Ausbildung erlangt, so geht es circulär um den ganzen Darm herum (Ringgeschwüre), sein Grund sowie seine Ränder sind uneben, letztere wie angenagt, hie und da sieht man graue oder gelbe Tuberkel sitzen, auch dann, wenn der Boden desselben schon in der Muscularis gelegen ist, deren verschiedene Schichten (querverlaufende innere, längsverlaufende äussere) an der verschiedenen Streifung erkannt werden können; auf dem Peritoneum sitzen, wie früher ausführlich erwähnt wurde, die frischen Tuberkelknötchen. Hyperämische Partien sowie Hämorrhagien besonders an den Rändern und Hypertrophien der Schleimhaut in der Umgebung sind häufig; selten wird ein grösseres Gefäss durch die Geschwüre eröffnet.

Ausnahmsweise kommen auch grosse tuberculöse Geschwüre vor, welche nicht senkrecht zur Darmaxe stehen, sondern derselben parallel laufen, welche also z. B. einen ganzen Peyer'schen Haufen einnehmen, wie es bei den typhösen vorkommt. Die eben angegebenen Eigenschaften lassen Verwechselungen leicht vermeiden. Mit dem Doppelmesser angefertigte Durchschnitte lassen sowohl in dem Geschwürsgrunde und den Geschwürsrändern als auch oft in einiger Entfernung von denselben frischere oder schon in Verkäsung begriffene Tuberkelknötchen erkennen. Die contractilen Faserzellen in den unter den Geschwüren liegenden Theilen der Muscularis befinden sich meistens zum grossen Theile im Zustande der fettigen Degeneration.

Die Ausgänge der Geschwüre in Necrose und Perforation der Darmwandung sind schon früher erwähnt worden, es soll daher jetzt noch hervorgehoben werden, dass tuberculöse Geschwüre unzweifelhaft heilen können. Manchmal trifft man quergestellte Narben, die kaum anders als von tuberculösen Geschwüren abgeleitet werden können, noch häufiger aber Geschwüre, welche durch narbenartige Retraction ihres Grundes ganz schmal, schlitzförmig geworden sind, an deren Rändern die normale Schleimhaut sich bis zum Geschwürs-

grunde herübergelegt hat und an denen von frischer Tuberkelentwickelung nichts zu sehen ist. Die wohl nie fehlende schieferige Färbung zeugt von dem Alter des Geschwüres.

Sowohl die verkästen Follikel als auch die tuberculösen Geschwüre haben mit Vorliebe ihren Sitz dicht über der Bauhin'schen Klappe; in der Regel werden nach oben zu die Veränderungen spärlicher und weniger ausgedehnt, doch giebt es auch viele Ausnahmen von dieser Regel. Der Dickdarm ist im Allgemeinen seltener befallen als der Dünndarm und am häufigsten sind neben grossen und zahlreichen Geschwüren des Dünndarmes nur wenige und kleinere Geschwüre des Dickdarmes besonders des Coecum und aufsteigenden Colon vorhanden. Dem gegenüber stehen aber Fälle, wo die wesentlichsten Veränderungen im Dickdarme sind und wo sich hier Geschwür auf Geschwür folgt von einer Grösse (selbst weit über thalergross), wie sie der beschränktere Raum im Dünndarme kaum gestattet.

6. Der gewöhnliche **Typhus** setzt seine Hauptveränderung im Ileum, daher auch der Name Ileotyphus, in einzelnen Fällen ist aber auch der Dickdarm sehr stark verändert (Colotyphus).

Die typhösen Veränderungen laufen fast allein an den follicularen Apparaten des Darmes ab, vor allem an den Peyer'schen Haufen, welche aber im Gegensatze zu den tuberculösen Veränderungen fast stets in ihrer ganzen Ausdehnung ergriffen sind.

In frischen Fällen von Typhus (am Ende der ersten und in der zweiten Woche) bestehen die Veränderungen in einer beträchtlichen Schwellung sowohl einzelner Follikel als der Peyer'schen Haufen, welche an der Ileocoecalklappe am stärksten ist und nach oben zu allmählicher oder schneller abnimmt und endlich ganz verschwindet. Bei den Peyer'schen Haufen beschränkt sich die Schwellung nicht auf die Follikel allein, sie betrifft in gleicher Weise auch die Zwischensubstanz, so dass der gesammte Haufen wie ein Blumenbeet steil und oft 2—4 Mm. hoch, manchmal sogar mit pilzförmig überfallenden Rändern aus der Umgebung hervorragt. Die geschwollenen Solitärfollikel können, unter Betheiligung des Nachbargewebes, die Grösse von Erbsen erreichen. Die grösseren rundlichen Schwellungen, welche sich an verschiedenen Stellen der Darmwand in grösserer oder geringerer Entfernung von dem Mesenterialansatze finden, rühren nicht von Solitärfollikeln, son-

dern von kleinen Haufen her, welche aus 3—5 und mehr Follikeln bestehen. Alle diese geschwollenen Theile haben eine graurothe Farbe und weiche Consistenz (markige Schwellung). Die übrigen Theile des Darmes sind in der Regel von dunkelrother Farbe, im Zustande catarrhalischer Entzündung. Die mikroskopische Untersuchung (an Zupfpräparaten) zeigt in diesen markig geschwollenen Follikeln dieselben vielkernigen, grossen Zellen, wie sie in den Mesenterialdrüsen vorkommen.

In späteren Stadien (am Ende der zweiten und Anfang der dritten Woche) sieht man hie und da an Solitärfollikeln sowie an den Haufen, hier jedoch nicht nothwendig in ihrer ganzen Ausdehnung, sondern meist nur an einem kleineren Theile, statt der markigen Schwellung gelbgraue oder gelbbraune (durch Gallfarbstoff gefärbte) necrotische Massen, Verschorfungen (Sphaceli). Auf Durchschnitten erkennt man, dass die Verschorfungen verschieden tief in die markigen Schwellungen hineinreichen — so weit sie reichen, ebensoweit muss später das durch die Ablösung der Schorfe (im Verlaufe der dritten Woche) entstehende typhöse Geschwür reichen. Die ersten Geschwüre entstehen in den untersten Theilen des Ileums und man kann hier schon Geschwüre oder doch halb abgelöste Schorfe finden, während nach oben hin noch feste Schorfe und frische markige Schwellungen folgen.

Die typhösen Geschwüre haben, wenn sie aus einzelnen Follikeln oder aus den kleinen, nur von wenigen Follikeln gebildeten Haufen hervorgegangen sind, eine rundliche Gestalt und liegen dann meistens nicht direct dem Mesenterialansatze gegenüber, die grossen dagegen, welche aus Verschorfung der ganzen markig geschwollenen Peyer'schen Haufen entstanden sind, besitzen im Gegensatze zu den meistens querstehenden tuberculösen eine längsgerichtete Gestalt, da die Schwellung und Geschwürsbildung nicht, oder doch nur in den schwersten Fällen über die Grenzen der Peyer'schen Haufen hinausgeht. In den heftigsten Fällen allerdings giebt es, besonders dicht über der Bauhin'schen Klappe, Geschwüre, welche fast die ganze Breite des Darmes einnehmen. Für gewöhnlich ist nicht einmal der ganze Haufen in ein Geschwür verwandelt, sondern er enthält eines oder mehrere rundlich gestaltete kleinere, die dann auch zu einem einzigen grösseren, aber ganz unregelmässig gestalteten zusammenfliessen können. Die typhösen Geschwüre sind meisten-

theils durch die markige Schwellung an ihrem Rande, der besonders bei grossen Geschwüren sich bald über den Geschwürsgrund hinüberlegt, in Verbindung mit ihrer Gestalt von anderen leicht zu unterscheiden.

Bei der Loslösung der Schorfe treten manchmal üble Zufälle ein, die den Tod direkt bedingen und die durch die Section ihre Aufklärung finden sollen — Perforationen und arterielle Blutungen. Die Stellen, wo eine Perforation stattfand, sind nicht schwierig schon vor der Eröffnung des Darmes aufzufinden, man muss aber bei der Eröffnung selbst vorsichtig sein, weil man sonst zu leicht künstliche Durchbohrungen hervorbringen kann. Die Perforationen entstehen dann, wenn die markigen Schwellungen und die nachherigen Schorfbildungen sehr tief in die Darmwandung eingedrungen sind. Es bilden sich dadurch umschriebene Necrosen des serösen Ueberzuges, deren Ruptur schliesslich auf mechanische Weise, z. B. durch Gase, lebhafte Darmcontractionen etc. bewirkt wird.

Die grossen arteriellen Blutungen entstehen durch Vordringen der Verschorfung bis in die Wandung der Gefässe und sie zeigen sich an durch die grossen Blutmengen, welche man im Darmkanale findet. Am schwierigsten ist das Auffinden des eröffneten Gefässes. Etwas kann dabei schon die Beobachtung nützen, wie weit der blutige Inhalt des Darmes reicht, da in der Nähe der oberen Grenze desselben das Gefäss zu erwarten ist. An den Geschwüren selbst muss man sorgfältig nach festhaftenden Blutcoagulis suchen, da die Stelle der Blutung häufig durch ein solches angezeigt wird. Man wird jedoch in vielen Fällen vergebens nach dem Gefässe suchen. —

In noch späteren Stadien (4. Woche) ist die Schwellung vermindert und die Farbe der geschwollenen Theile mehr roth, ihre Consistenz schlaffer, die vorhandenen Geschwüre haben einen glatten, oft die streifigen Muskeln zeigenden Grund (haben sich gereinigt) und ihre Ränder legen sich immer mehr über den Geschwürsgrund herüber und verkleinern denselben. In diesem Stadium erfolgen meistens die Recidive, welche dann durch die frischen markigen Schwellungen neben den alten Geschwüren zu erkennen sind. Endlich sind alle Spuren von markiger Schwellung verschwunden, die Geschwüre mit glatter, glänzender Oberfläche versehen, ihre Ränder nicht mehr aufgeworfen — sie sind geheilt. Nur noch etwas schieferige Färbung in der Umgebung zeugt von der früher hier vorhandenen Hyperämie.

Es braucht wohl kaum bemerkt zu werden, dass der Ausgang in Geschwürsbildung nicht der regelmässige Ausgang jeder markigen Schwellung ist — im Gegentheil verschwindet dieselbe in den meisten Fällen wieder, ohne dass auch nur eine Spur von Schorfbildung vorhanden war. Man kann dies daraus schliessen, dass an solchen Individuen, wenn sie bald nach überstandenem Typhus aus anderer Ursache sterben, keine Residuen mehr vorhanden sind, mit Ausnahme vielleicht einer geringen punktförmigen schieferigen Färbung an den unteren Peyer'schen Haufen.

Im Dickdarme ist selbstverständlich der Typhusprocess auf die Solitärfollikel beschränkt, nimmt aber im Uebrigen denselben Verlauf wie im Dünndarme.

7. Das Vorkommen von **syphilitischer** Entzündung resp. von syphilitischen Geschwüren und Narben an anderen Stellen als im Dickdarm und den anstossenden Partien der Flexura iliaca ist lange bezweifelt worden. Es kommen aber, allerdings selten, sowohl bei syphilitischen Kindern wie Erwachsenen an verschiedenen Stellen des Dick- und besonders des Dünndarmes Geschwüre vor, mit derben callösen Rändern und ebensolchem Grunde, welche kaum anders denn als syphilitische aufgefasst werden können. Sie können ebensogut Stenosen bewirken wie die Mastdarmgeschwüre.

8. Noch seltener wohl als die vorigen sind **traumatische** Entzündungen resp. Geschwüre und Narben des Darmes. So wenig man das auch von vornherein annehmen sollte, so können doch durch traumatische Einwirkungen (meistens Huftritte) nicht nur vollständige Rupturen mit acutester tödtlicher Peritonitis, sondern auch geringere Verletzungen an dem Dünndarm entstehen, welche dann zu einer narbigen Stenose des Darmes Veranlassung geben können. Freilich ist die Diagnose in solchen Fällen wohl nur durch Ausschliessung anderer Möglichkeiten und auf Grund der Anamnese zu stellen.

c) Von den reinen **Geschwülsten** im Darme ist wenig zu sagen. Ausser kleinen Polypen, kleinen Myomen oder Lipomen sind nur theils primäre, theils secundäre Carcinome von Wichtigkeit. Die primären Carcinome sind entweder Cylinderepithelkrebse, oft mit papillösen Wucherungen verbunden oder Scirrhen oder Gallertkrebse. Sie haben ihren Lieblingssitz in der Nähe der Bauhin'schen Klappe, wo sie auf verschieden lange Strecken hin

die ganze Darmwand einnehmen und zu Stenosirungen führen, welche nur zum Theil durch Ulcerationen ausgeglichen werden können. Da im Uebrigen alles bei Besprechung der Mastdarmkrebse Gesagte auch hierfür gilt, so wird darauf verwiesen.

Die secundären Krebse, soweit sie nicht vom Peritoneum ausgehen oder durch direkte Fortleitung aus der Nachbarschaft entstehen, sind sehr selten. Sie sitzen in den obersten Partien der Schleimhaut und bilden bald nur kleine Knötchen, bald grössere, selbst die ganze Circumferenz des Darmes einnehmende Geschwulstmassen. Die Oberfläche der grösseren ist meistens ulcerirt und so bilden sich oft eigenthümliche tellerförmige Gebilde, welche mit ihren Rändern weit über die Umgebung vorragen.

d) Zum Schlusse sei noch der **amyloiden Entartung** der Darmschleimhaut Erwähnung gethan, welche in der Regel erst nach jener der drüsigen Organe auftritt, in selteneren Fällen aber auch vorher und in ganz seltenen, ohne dass sich, wie gewöhnlich, eine allgemeine Ursache (Cachexie) für sie auffinden lässt. Man kann die höheren Grade der Entartung schon ohne Reagentien und ohne Mikroskop durch die äusserste Blässe der Schleimhaut, ihren eigenthümlichen wachsartigen Glanz in Verbindung mit der Verdickung der Zotten erkennen, jedoch mit Gewissheit nur durch Reagentien diagnosticiren. Durch Einwirkung von Jodjodkaliumlösung erweisen sich die Zotten als die zunächst afficirten Theile, doch sind auch die grösseren Gefässe entartet, wie man sich leicht überzeugen kann, wenn man sie aus der Mucosa herauspräparirt und mit Jod behandelt. An den Zotten sind nicht nur die Gefässe, sondern auch das übrige Gewebe und die Epithelzellen verändert. Selbst bei sehr intensiver Entartung bleiben doch die Peyer'schen Haufen meistens davon verschont und heben sich nach Jodeinwirkung durch ihre hellgelbe Farbe sehr deutlich von der Umgebung ab. Gerade beim Darme ist es gut, wenn man auf die mit Jod behandelten Theile etwas Essigsäure schüttet, um zu verhindern, dass durch etwaige alkalische Reaction die Jodfärbung schnell wieder zum Verschwinden gebracht werde.

Die Amyloidentartung kann sowohl den Dünn- wie den Dickdarm betreffen, doch ist ersterer häufiger und meist stärker afficirt.

Eine besondere Besprechung bedürfen die Affectionen des **Wurmfortsatzes**, welche oft von so grosser Wichtigkeit für das

Leben sind und doch manchmal so geringe Veränderungen machen, dass sie leicht übersehen werden können. Es ist deshalb die ausdrückliche Vorschrift des Regulativs, dass mindestens bei jedem Falle von Peritonitis der Processus genau untersucht werden soll.

Der Wurmfortsatz liegt bekanntlich in der Fossa iliaca am Rande des Beckeneinganges an einem kleinen Mesenterium befestigt; sehr häufig aber ist er verlagert besonders in Folge der Retraction von Pseudomembranen oder chron. entzündlichen Narben im Mesenterium selbst. Er ist dann bald gerade gestreckt, nach der Wirbelsäule zu gerichtet, bald nach der äusseren Bauchwand hin, bald ist er in verschiedenster Weise geknickt. In der Regel bleibt bei diesen Veränderungen auch seine Schleimhaut nicht unversehrt, sie ist entzündet, das Lumen mit Schleim oder Eiter gefüllt, besonders wenn durch Knickungen oder Compression das Lumen nach dem Darme zu geschlossen ist. In diesen Fällen kann durch immer grössere Anhäufung des Secretes eine Erweiterung stattfinden, welche, wenn das Secret sich (wie bei der Gallenblase) in eine klare, eiweissreiche Flüssigkeit umgewandelt hat, als Hydrops proc. vermiform. erscheint. Es sind auch meistens diese Verlagerungen, welche zur Retention von Kothmassen und zur Bildung der sog. Kothsteine Veranlassung geben, welche in der Regel eine länglich ovale Gestalt und braune oder braunschwarze Farbe besitzen. Die Kothsteine wirken oft wie fremde Körper (Kirschkerne etc.), die sich gleichfalls zuweilen in dem Processus festsetzen, entzündungserregend. Es entsteht da, wo sie der Schleimhaut anliegen, eine Ulceration, die immer tiefer greifen und schliesslich zu einer Perforation führen kann. Dieselbe kann auch durch tuberculöse und selbst typhöse Geschwüre herbeigeführt werden, welche sich in Folge des Reichthums der Schleimhaut an Follikeln gern hier entwickeln. Die Folgen der Perforation werden verschieden sein, je nach dem Zustande der Umgebung. Liegt der Processus frei in der Bauchhöhle, so wird sofort eine allgemeine Peritonitis meist von jauchigem Charakter (durch Eintritt von Koth) entstehen; ist dagegen durch ältere entzündliche Verwachsungen ein Abschluss von der Bauchhöhle erzielt, so entsteht ein abgesackter, jauchiger Abscess um den Processus und das Coecum herum (Perityphlitis), der sich, in dem Bindegewebe an der Bauchwand weiter schreitend,

nach oben, nach vorn oder nach unten verbreiten kann. Es schützt diese Abschliessung nicht für immer vor der Perforation in die Bauchhöhle, da die Adhäsionen durch Ulceration zerstört und so doch noch (tertiär) eine allgemeine tödtliche Peritonitis herbeigeführt werden kann.

In anderen Fällen kommt es auch vor, dass die Entzündung sich auf ein venöses Gefäss fortsetzt (Thrombophlebitis), welches sie dann bis zur Vena portarum fortleiten und also eine Pylephlebitis mit tödtlichem Ausgange erzeugen kann.

Es braucht wohl kaum erwähnt zu werden, dass man bei der Untersuchung dieser Prozesse mit der grössten Vorsicht zu Werke gehen muss, um nicht irgendwo künstliche Perforationen zu erzeugen.

13. Untersuchung der grossen Gefässe und der sie begleitenden Lymphdrüsen.

Von den Organen der Brust- und Bauchhöhle sind jetzt nur noch die grossen Gefässe nebst den zu ihren Seiten liegenden Lymphdrüsen zu untersuchen. Um dieselben bequem erreichen zu können, hat man das Mesenterium an seiner Wurzel loszulösen, worauf die Aorta in ihrer ganzen Ausdehnung und die Vena cava, soweit sie nicht bei der Herausnahme der Leber mit entfernt wurde, blossliegen.

Da die Veränderungen der grossen Gefässe sehr häufig in direkten Beziehungen zu denjenigen ihrer Aeste stehen und man häufig genöthigt sein wird, die Gefässe im Zusammenhange noch über die Grenzen des Beckens hinaus zu verfolgen, so sollen im Folgenden die Veränderungen der kleinen (Extremitäten-) Gefässe zugleich mit denjenigen der Stämme besprochen werden.

a) Untersuchung der Venen.

Man untersucht zuerst die Vena cava und ihre Aeste, indem man sie in situ an ihrer vorderen Seite aufschneidet.

Es interessirt hier vorzugsweise der Inhalt, sowohl nach seiner Menge (starke Füllung bei Hindernissen im Rückfluss) als ganz besonders nach seiner Beschaffenheit. Derselbe steht aber in direktem Zusammenhange mit den Zuständen der Wandung, so dass beide gemeinsam besprochen werden müssen.

1. In Folge von verschiedenen Ursachen, theils solchen, welche ausserhalb des Gefässes (Marasmus, Compression etc.), theils solchen, welche in der Gefässwand selbst liegen (varicöse Erweiterung, alte Periphlebitis und Phlebitis etc.) kann eine **Blutgerinnung** (Thrombose) sowohl in kleineren peripherischen Aesten als auch in den grösseren (hier oft zuerst in den Klappentaschen, Valvularthrombose) entstehen, die sich immer mehr ausbreitet, bis schliesslich der Thrombus durch die Iliaca in die Vena cava verschieden weit hineinragt. Die während des Lebens entstandenen Thromben sind von den postmortalen Gerinnseln dadurch unterschieden, dass sie meistens einen geschichteten Bau zeigen mit abwechselnden grauen und rothen Lagen, dass sie fibrinreicher sind und dass sie viel reichlicher farblose Zellen enthalten. Je nach dem Alter des Thrombus hat derselbe eine verschiedene Farbe, indem die anfänglich schwarzrothe immer heller wird (Entfärbung), bis sie röthlichgrau geworden ist und indem sich wenigstens häufig allmählich Hämatoidinpigment bildet, welches eine braunrothe, gelbe, oft vollkommen orangerothe Farbe bedingt. Zugleich mit dieser Farbenveränderung ändert sich auch die Consistenz, indem das Gerinnsel immer trockener und fester wird, und endlich bilden sich feste Vereinigungen und Verwachsungen zwischen dem sich organisirenden Thrombus und der Wandung (er wird adhärent). Kleine Bröckchen aus älteren Thromben in Wasser zerzupft zeigen die entfärbten und geschrumpften, oft halb- oder viertelmondförmigen Stromata der rothen Blutkörperchen, Hämatoidinmassen oft in Form prächtiger rhombischer Krystalltafeln, feinkörnigen Detritus und farblose Zellen; noch später überwiegen diese, zu denen sich spindelförmige Zellen, Gefässe etc. in immer grösserer Zahl gesellen. Zur Bildung eines Thrombus gehören jedenfalls immer Stunden, die Organisation geht unter gewöhnlichen Verhältnissen so schnell vor sich, dass man nach Rindfleisch schon nach acht Tagen immer Gefässe in demselben findet.

Wenn der Thrombus nicht ein obturirender, d. h. nicht das ganze Lumen ausfüllender, sondern nur ein sog. wandständiger ist, so schrumpft er immer mehr zusammen bis endlich nur eine geringe pigmentirte Bindegewebsmasse übrig ist; im anderen Falle wird er zuweilen durch die sog. sinuöse Umwandlung unschädlich gemacht, indem er auf einzelne, klappenartig vor-

springende und oft spiralig gewundene bindegewebige Membranen reducirt wird, zwischen denen das Blut, wenn auch in vielfachen Windungen, wieder circuliren kann.

Gegen die seitherige Annahme, dass bei der sog. Organisation des Thrombus das Blutgerinnsel selbst sich activ betheilige, ist in letzter Zeit von verschiedenen Seiten opponirt worden. Nach Baumgarten verhält sich das Blut vollkommen passiv und geht die Organisation zunächst von der Intima aus, deren Endothelien in Wucherung gerathen und Bindegewebe bilden, welches secundär durch Eindringen von Granulationsgewebe, welches von der Adventitia ausgeht, mit Gefässen versorgt werden kann.

Kleinere Thromben, besonders klappenständige, können verkalken und bilden dann die gewöhnlich hirsekorn- bis erbsengrossen, runden, meist etwas gelblichen Venensteine, Phlebolithen.

Die Thromben sind nicht in allen ihren Theilen gleich beschaffen, vielmehr kann man in der Regel ältere und jüngere Theile unterscheiden, letztere an dem centralen Ende, wenn der Thrombus noch im weiteren Fortschreiten begriffen war.

Wenn der wachsende Thrombus eines Seitenastes an die Einmündungsstelle in das Hauptgefäss gelangt, so erstreckt er sich in der Regel nur noch eine kurze Strecke an der Wand desselben, sich immer mehr verdünnend, weiter; wenn dagegen ein Thrombus im Hauptaste an einen Seitenast gelangt, so wird dieser entweder auch allmählich verstopft, oder es bleibt für dessen Blut oft noch längere Zeit eine schmale Rinne offen. In beiden Fällen kann es leicht zum Abreissen des oberen, stets vollkommen abgerundeten und meist etwas zugespitzten Gerinnselstückes kommen, welches sich dann in der Lungenarterie wiederfindet. Die genaue Betrachtung der Spitze des Thrombus kann im gegebenen Falle darüber Aufschluss geben, ob von hier ein Embolus herstammen könne.

Die Wandung verhält sich bei dieser benignen Form der Thrombose anfänglich ganz indifferent, später nimmt sie nur an der Organisation Theil.

2. Ganz anders gestalten sich die Verhältnisse bei der zweiten Form von Thrombose, welche durch maligne entzündliche Processe hervorgerufen wird und eine Entzündung der Venenwand, **Thrombophlebitis** im Gefolge hat. Ihren häufigsten Ausgang hat diese von den Uterinvenen, von denen aus sich die Affection auf die Sper-

maticae int. oder auf die Hypogastricae und selbst auf die Hohlvene fortsetzt. Hierbei werden die Thrombusmassen nicht fest, sondern zerfallen schnell zu einer weichen, bald mehr rothbraunen, bald mehr gelben, eiterähnlichen Masse, während die Wandung sich verdickt, ein trübes, besonders in den inneren Schichten gelbliches oder auch gelbgrünliches Aussehen erhält und oft von kleinen Blutungen durchsetzt ist; ihre Vasa vasorum sind prall gefüllt (Thrombophlebitis).

Auf mikroskopischen Querschnitten erkennt man die Gefässchen in Adventitia und Media deutlich; ebenso die Hämorrhagien; sämmtliche Häute sind von zahlreichen Eiterkörperchen durchsetzt.

In dem Inhalte findet man mikroskopisch zahlreiche Detritus- und Fettkörnchen, zerfallende farblose Zellen und Parasitenhaufen in der bekannten Micrococcenform. Dass von dieser weichen Masse noch viel leichter Stücke abgerissen und in die Lunge geführt werden, ist einleuchtend, ebenso dass die Emboli von dieser Abstammung viel kleiner sind als die erst erwähnten, da sie mit Leichtigkeit an jeder Gefässtheilungsstelle von neuem in kleinere Stücke zerfallen.

Eine dritte Form von Thrombose ist die geschwulstartige, welche durch Hineinwachsen von Carcinom- oder häufiger Sarcommassen in die Venenlumina entsteht und deren schon bei der Niere und der Leber gedacht worden ist. Ich habe sie auch an peripherischen Venen gesehen.

3. Ausser der eben beschriebenen acuten Entzündungsform der Gefässwand, welche sich secundär zu einer malignen Thrombose hinzugesellt, giebt es aber auch **primäre acute Entzündungen** der Wandungen (jedoch nicht der Intima) mit oder ohne secundäre Thrombusbildung. Es kann die Entzündung kleine Eiterherdchen erzeugen, die wie Pusteln an der inneren oder äusseren Fläche vorspringen, daher Phlebitis pseudopustulosa. Entzündungen in der Nachbarschaft der Venen (Peri- und Paraphlebitis) können leicht auf die Venenwand übergreifen, wie früher bei den Leberabscessen schon erwähnt wurde.

4. **Chronisch-entzündliche Processe,** wie sie an der Aorta so häufig vorkommen, sind an der Venenintima selten, doch findet man auch hier gelegentlich, besonders an Stellen, wo mechanische Verhältnisse mitwirken z. B. über Tumoren, welche das Lumen beeinträchtigen,

sklerotische Platten, welche aber gewöhnlich verkalken, nicht verfetten. Ebenfalls mehr in das Bereich der chronischen entzündlichen Veränderungen gehören die bei der sog. Thrombenorganisation an der Intima sich abspielenden Processe. An den anderen Häuten finden sich chronische, mit fibröser Verdickung verbundene Entzündungen, häufig im Anschluss an ähnliche Veränderungen in der Nachbarschaft.

5. Als letzte Veränderungen sind die **varicösen Erweiterungen** der Venen zu erwähnen. Sie finden sich vorzugsweise an den unteren Extremitäten, speciell den Unterschenkeln, wo sie grosse, bläuliche Hervorragungen an der Haut bilden können. Wenn man sie verfolgt, so findet man geschlängelte und bald nach dieser bald nach jener Seite erweiterte Venen mit dünnen Wandungen, deren Lumen wegen seines labyrinthisch geschlängelten Verlaufes und wegen der häufiger in den oft nur ganz dünnen Septen zwischen benachbarten varicösen Erweiterungen eintretenden Durchlöcherungen oft schwer mit der Scheere zu verfolgen ist. Oberhalb der Klappen ist stets die grösste Erweiterung vorhanden. Es ist bekannt, dass wesentlich mechanische Momente ihre Entstehung bedingen.

b) Untersuchung der Arterien.

Die Aorta und ihre Theilungsäste, die Iliacae und Hypogastricae kann man in der Regel zur genaueren Untersuchung uneröffnet entfernen. Man fasst die Aorta an ihrem oberen Ende (wobei man, um bequemer halten zu können, einen Finger in ihr Lumen stecken mag), zieht sie kräftig nach vorn und löst sie nebst den lumbalen Lymphdrüsen durch schräge, von innen und oben nach aussen und unten laufende Schnitte von der Wirbelsäule los. Nur wenn aneurysmatische Erweiterungen an dem Gefässe vorhanden sind, muss man vor der Herausnahme ihre Beziehungen zu den umgebenden Theilen, besonders den Knochen feststellen; gewöhnlich nimmt man in solchen Fällen, die man meistens schon vorher leicht diagnosticiren kann, die Aorta mit den zunächst an sie anstossenden Brust- oder Bauchorganen im Zusammenhange heraus, um ihre gegenseitigen Beziehungen besser feststellen zu können.

Bevor man zu der Eröffnung des Gefässes schreitet, ist es gut, schon die Weite des Lumens zu beachten, da man dieselbe jetzt am besten beurtheilen kann. Bei Erwachsenen soll dasselbe den Zeigefinger und selbst den Daumen aufnehmen können, während es

manchmal so eng ist, dass man kaum den kleinen Finger einführen kann. Hierauf wird die Aorta der Länge nach an ihrer vorderen Wand aufgeschnitten und der Schnitt direct in die Iliacae und Hypogastricae fortgesetzt. Es sind, ausser dem oft fehlenden Inhalte, zu beachten ihre Weite, die Dicke ihrer Wandung, ihre Elasticität und dann die Veränderungen, welche durch die einzelnen Erkrankungen erzeugt werden.

1. Allgemeine Verhältnisse.

Die Weite, welche mit dem Alter zunimmt, beträgt im Mittel bei erwachsenen Männern im aufsteigenden Theile 7—8 Cm., im Brusttheile 6,5—5,5, im Bauchtheile 4,5—4,0 Cm. (für Weiber sind die Zahlen etwas geringer) und unterliegt grossen Schwankungen nach beiden Richtungen hin. Abgesehen von den partiellen Erweiterungen, die unter Umständen Mannskopfgrösse erreichen können, giebt es Erweiterungen im ganzen Verlaufe oder doch grösserer Theile (Brust und Bauchtheil) um $^1/_3$ bis $^1/_2$ der normalen Dimension und andererseits so beträchtliche Verengerungen, dass man z. B. bei erwachsenen Frauen kaum den kleinen Finger in die Aortenröhre einführen kann.

Die Dicke der Wandung ist im Grossen und Ganzen der Weite proportional, bei engen Aorten beträgt sie oft kaum 1 Mm., die mittlere ist 2 Mm. Nur bei Erweiterungen finden sich Ausnahmen, indem manchmal zugleich eine Verdünnung statthat.

Die Elasticität steht meistens im umgekehrten Verhältnisse zur Weite; die weiten Aorten sind fast ganz unelastisch, die engen besitzen vermehrte Elasticität. Von grossem Einflusse ist diese Eigenschaft auf die Länge des Gefässes nach der Herausnahme aus dem Körper. Da die unelastischen Gefässe sich gar nicht retrahiren, so erscheinen sie auffällig lang, während die elastischen sofort beträchtlich zusammenschnurren und sich dadurch natürlich auch beträchtlich verkleinern. Eine weitere Folge ist, dass man die unelastischen nur wenig, die elastischen dagegen wie ein Gummiband ausdehnen kann, worauf sie sich dann sofort wieder zusammenziehen.

2. Die einzelnen Erkrankungen bes. der Intima.

Die normaler Weise ganz glatte und gleichmässig gelblich gefärbte Oberfläche der Aorta bietet vielfache Veränderungen dar,

welche sich jedoch im Wesentlichen auf zwei Processe zurückführen lassen, 1. einfach regressive Metamorphosen, die hauptsächlich in den dem Blutstrome nächsten Schichten sich finden, 2. chronisch-entzündliche Prozesse (gew. sog. Atherom), die in den tiefen Lagen ihren Sitz haben.

1. Zu den **regressiven Metamorphosen** gehört die Umwandlung der Intima in eine weiche, gallertige, auch mikroskopisch dem Schleimgewebe ähnliche Masse (schleimige Metamorphose) und die sehr häufige Verfettung der Intimazellen. Diese bewirkt makroskopisch eine weisse oder citronengelbe Färbung der Oberfläche, welche in Form von Punkten, Streifen oder unregelmässigen streifigen und netzförmigen Figuren auftritt. Sehr häufig ist der Sitz dieser Veränderung an der hinteren Wand der Aorta um die Abgänge der Intercostales herum, wo dann meistens längsgerichtete Streifen erscheinen. Auf feinen Flachschnitten, die man sich leicht mit einem scharfen Rasirmesser von dem straff über den linken Zeigefinger gespannten Gefässe bereiten kann oder noch besser an den dünnen Häutchen, welche man ohne grosse Mühe mit einer feinen Pincette von der Oberfläche abziehen kann, sieht man im Centrum der gelben Herde fast stets ohne erkennbare Regel kleinere und grössere Fetttröpfchen in reichlicher Menge durch das ganze Intimagewebe zerstreut, an den Rändern aber, oder an weniger stark veränderten Stellen überhaupt, reduciren sich die Fettkörnchen, welche hier auch eine viel gleichmässigere Grösse besitzen, auf dreieckige oder sternförmige Figuren, welche den nur etwas vergrösserten und plumper gewordenen, sternförmigen Zellen der Intima entsprechen. Gerade diese Erscheinungsweise der Verfettung ist recht geeignet, den Unterschied zwischen Fettkörnchen und Micrococcen zu zeigen. Abgesehen davon, dass die Fettkörnchen trotz ihrer hier im Allgemeinen gleichen Grösse niemals diese vollkommene Gleichmässigkeit erreichen, wie die Micrococcen, kann man durch Kochen in abs. Alkohol und Aether (ana) und in Eisessig die Fettkörnchen vollständig zum Verschwinden bringen, was bei Micrococcen niemals der Fall ist.

Die einfache Verfettung der Intimazellen, welche an und für sich nur zu einer geringen Oberflächenerhebung Veranlassung gibt, kann secundär sehr wichtige Veränderungen dadurch bedingen, dass unter der mechanischen Einwirkung des Blutstromes das Endothel

und eine Lage der verfetteten Stelle nach der anderen weggeschwemmt wird. Es entstehen dann kleine Substanzverluste (fettige Usur), die zwar an der Aorta gewöhnlich die Haltbarkeit wenig beeinträchtigen, allein an kleinen Gefässen z. B. des Gehirnes und der Pia, wo der Prozess besonders bei Säufern ebenfalls vorkommt, die Veranlassung zu Rupturen werden können, indem das Blut sich zwischen den Zellen der Media hindurch wühlt, erst ein Aneurysma dissecans bildet und dann durch Ruptur auch der Adventitia nach aussen gelangt.

2. Zu grösseren Verunstaltungen führt die zweite Form der Prozesse, die **entzündliche**. Diese bewirkt zunächst an multiplen kleinen Stellen eine glatte Anschwellung der Oberfläche, die sich oft beetartig steil über die Umgebung erhebt und sich meistens sehr derb anfühlt (Sclerose). Ein Lieblingssitz dieser Verdickungen ist am Arcus Aortae sowie an der Abgangsstelle der Seitenäste, was wohl mit mechanischen Verhältnissen zusammenhängen dürfte. An Querschnitten erkennt man unter dem Mikroskope leicht, dass die obersten Schichten der Intima die am wenigsten veränderten sind und dass in den tieferen ausser einer Verdickung der bindegewebigen Lamellen eine beträchtliche Anhäufung von kleinen Zellen vorhanden ist. Zu dieser Verdickung gesellt sich nun bald eine Verfettung der zelligen Elemente und zwar zunächst in den tiefsten Lagen der Intima, wodurch die sklerotischen Stellen zugleich eine fleckige gelbe Färbung erhalten. Im weiteren Verlaufe bringt die Verfettung ein vollständiges Einschmelzen des Gewebes, die Bildung einer mit einem aus Fettkörnchen, Cholestearinkrystallen, Detritusmassen bestehenden Brei gefüllten Höhle hervor, den atheromatösen Abscess, der sich immer weiter nach dem Lumen zu vergrössert, bis er endlich an der dünnsten Stelle durchbricht. Durch den Blutstrom werden nun die Inhaltsmassen herausgespült und es entsteht so ein sinuöses, den folliculären des Darmes ähnlich beschaffenes Geschwür, das atheromatöse Geschwür, welches sich durch seine Tiefe und die überhängenden Ränder leicht von der fettigen Usur unterscheiden lässt. Die Bildung dieses Geschwürs bleibt natürlich nicht ohne Einfluss auf das vorbeiströmende Blut, welches sehr häufig hier in immer grösserer Menge thrombotische Massen ablagert (Parietalthromben), die wieder weggeschwemmt werden und so zu Embolien

Veranlassung geben können. Durch Organisation der thrombotischen Ausfüllung des Geschwürs kann dasselbe durch eine Narbe ersetzt werden, welche an der schieferigen Färbung meistens ihren Ursprung erkennen lässt.

Ein anderer Ausgang des atheromatösen Prozesses ist die Umwandlung der sklerotischen und verfetteten Massen in eine entsprechend grosse Kalkplatte, welche in der Regel nach dem Lumen zu eine glatte, nach aussen eine zackige Oberfläche besitzt, wodurch sie sich von den zuweilen vorkommenden verkalkten Parietalthromben unterscheidet, die nach allen Seiten eine zackige Oberfläche besitzen. In Folge von Durchtränkung mit Blutfarbstoff und von Hämatoidinbildung erhalten diese Platten zuweilen eine schieferige Färbung. Wenn die Verkalkung an Stellen starker Verdickungen eintritt, so können sich dadurch grössere unregelmässige, kalkige Vorsprünge bilden. Alle die seither beschriebenen Veränderungen sind nun bald jede allein, bald — und das ist das häufigste, zu gleicher Zeit vorhanden, so dass die Aorteninnenfläche ein höchst wechselndes buntes Bild darbietet und die Oberfläche gänzlich uneben und missgestaltet erscheint (Endaortitis chron. deformans). In diesen höchsten Graden ist stets eine beträchtliche Erweiterung des Gefässes, oft Verdickung und ein gänzlicher Mangel der Elasticität vorhanden.

An der Intima der Aorta sowohl (Cornil und Ranvier), wie an derjenigen vieler kleiner Arterien (besonders auch an der Gehirnbasis, siehe Heubner) kommen entzündliche Veränderungen vor, welche mit einer Verdickung dieser Haut, die sogar vollständigen Verschluss des Gefässlumens bedingen kann (Endarteritis obliterans, Friedländer), verbunden sind und welche sich von den eben erwähnten dadurch unterscheiden, dass sie nicht die Neigung zur Atherombildung besitzen und wenigstens nach der Angabe mehrerer Autoren (Cornil und Ranvier, Baumgarten u. A.) nicht aus einer Wucherung des bindegewebigen Theiles der Intima, sondern aus einer solchen der Endothelzellen hervorgehen. Nach Baumgarten soll sie es auch sein, welche an Unterbindungsstellen der Arterien die sog. Organisation des Thrombus einleitet (siehe folgende Seite).

Die mittlere Arterienhaut ist weniger entzündlichen Veränderungen ausgesetzt, doch werden kleine helle Flecken, welche man

in der Media besonders bei Aneurysmenbildung beobachtet, von Köster auf eine multiple chronische Mesarteriitis bezogen, welche sich im Verlauf der Vasa nutritia entwickelt und zu einer Zerstörung der elastischen und muskulösen Bestandtheile durch das neugebildete Bindegewebe geführt habe.

An der Adventitia finden sich acute und chronische Entzündungen (Periarteriitis), wie bei den Venen.

3. Die bei der deformirenden Endarteriitis erwähnte Kalkbildung in der Intima darf nicht mit der allerdings nicht an der Aorta, aber an den Extremitätengefässen häufig, besonders bei alten Leuten vorkommenden **Verkalkung der Media** verwechselt werden. In diesem Falle sind die Gefässe auf grössere Strecken hin in starre Röhren verwandelt, welche oft schon bei geringen Drucke einknicken. Diese Veränderung ist durch eine Verkalkung der glatten Muskelfasern der Media bewirkt, die Intima kann dabei relativ gesund bleiben. Meistens ist schon makroskopisch an der circulären Streifung der gelbweissen Kalkmasse ihre Entstehung aus der Media zu erschliessen. Da die Verkalkung in der Regel nicht gleichmässig die Media ergriffen hat, so bilden die verdickten kalkigen Partien Vorsprünge, zwischen welchen die intacten oder weniger veränderten Theile oft förmliche Divertikel, ähnlich den Haustra coli bilden.

Dass die so veränderten Arterienwandungen dem Blutstrom besondere Schwierigkeiten entgegenstellen, ist leicht verständlich und es liegt offenbar in diesen Veränderungen eine Prädisposition für die bei Greisen von leichten Verletzungen ausgehende Gangraena (senilis). Die dabei in den Arterien vorkommenden Blutgerinnsel sind secundär von Venenthrombose aus entstanden, weil dabei die ältesten Gerinnsel in den peripherischen Abschnitten der Arterien sitzen.

4. **Blutgerinnsel** können, wie aus dem vorher Gesagten hervorgeht, aus verschiedenen Ursachen in den arteriellen Gefässen sich bilden (Thrombose). Eine häufige Ursache für partielle Thrombosen ist noch zu erwähnen, nämlich die Ligatur, bei welcher sowohl oberhalb wie unterhalb der verschlossenen Stelle ein bis zum nächsten Collateralast reichendes obturirendes Gerinnsel entsteht. Für die Veränderungen, welche das geronnene Blut in den Arterien erleidet, gilt dasselbe, was schon bei den Venen ge-

sagt wurde. Vor allem wird auch die sog. Organisation des Thrombus durch eine Wucherung der Intima (des Endothels) bewirkt, zu welcher sich gerade hier immer eine von der Adventitia ausgehende granulirende Entzündung hinzugesellt, deren mit Gefässen versehene Produkte an der Ligaturstelle, wo Media und Intima zerrissen sind, in das Gefässlumen eindringen und auch die Intimawucherung mit Gefässen versehen (Baumgarten).

Es müssen aber die in Arterien gefundenen Blutgerinnsel nicht an Ort und Stelle (durch Thrombose) entstanden sein, sie können vielmehr an einem anderen Orte (im Venensystem oder centralwärts im Arteriensystem) sich gebildet haben und als Emboli durch den Blutstrom an den Ort, wo man sie findet, geschleppt worden sein. Bei dem Auffinden eines Gerinnsels in Arterien wird man immer, wenn die bekannten Ursachen für Thrombose fehlen, zunächst an Emboli denken müssen. Es können übrigens die embolischen Gerinnsel dieselben Veränderungen wie die thrombotischen erleiden. — Als Folge einer Embolie in den Arterien der unteren Extremitäten kann unter gewissen Verhältnissen eine Gangrän (embolische Gangrän) entstehen, besonders, wenn mehrere Emboli an verschiedenen Stellen sich festgesetzt haben (staffelförmige Embolie). Sie unterscheidet sich von der einfachen Gangraena senilis dadurch, dass hier die ältesten Blutgerinnsel centralwärts und oft in einiger Entfernung von der gangränösen Stelle (z. B. in der Poplitaea bei Gangrän des Fusses) sitzen.

Waren die zuletzt erwähnten Veränderungen solche, welche weniger die Aorta als die kleineren peripherischen Arterien betrafen, so sind jetzt noch zwei pathologische Veränderungen zu besprechen, welche wieder wesentlich die Aorta betreffen, das sind die Erweiterungen der Arterien und die durch Virchow und Beneke in neuerer Zeit so wichtig gewordenen angeborenen Veränderungen der Aorta.

5. Die Erweiterungen der Arterien (**Aneurysmata**) sind entweder auf eine kleinere Strecke beschränkt oder betreffen grössere Abschnitte und ganze Verzweigungsgebiete (A. serpentinum s. cirsoides). Das letztere bewirkt, wie der Name schon sagt, eine schlängelnde Windung des in allen Richtungen erweiterten (vergrösserten) Gefässes und kommt sowohl an peripherischen Arterien (A. frontalis, occipitalis etc.) als auch besonders häufig an den Iliacae vor. Die erstgenannte Form bewirkt entweder eine Erwei-

terung nach allen Seiten (cylinderförmiges oder spindelförmiges A.) oder nur nach einer (sackförmiges A.); sie haben ihren Lieblingssitz am Arcus Aortae und den nächstanstossenden Theilen und bleiben hier nicht immer auf die Aorta beschränkt, sondern greifen auch auf die vom Arcus abgehenden Aeste, besonders gern die Anonyma über. Die Richtung, nach welcher der aneurysmatische Sack sich vorschiebt, kann eine sehr verschiedene sein; allen aber ist das gemeinsam, dass weder Weichtheile noch Knochen demselben auf die Dauer Widerstand zu leisten vermögen. Sowohl am Sternum, wie an der Wirbelsäule können grosse Substanzdefecte durch andrängende Aneurysmen bewirkt werden. Der Knochen geht durch fibröse Metamorphose zu Grunde, wie man sich leicht überzeugen kann, wenn man von der usurirten Oberfläche kleine Knochenbälkchen ausbricht und mikroskopiseh untersucht.

In der grössten Mehrzahl der Fälle ist nicht der ganze aneurysmatische Sack leer, sondern mehr oder weniger mit thrombotischen Niederschlägen aus dem Blute angefüllt (Aneurysmenfibrin), welche gewöhnlich sehr derb und trocken sind und ein blassrothes Aussehen haben, auf Durchschnitten aber deutlich geschichtet, blätterig erscheinen. Die mikroskopische Untersuchung zeigt in denselben Fibrin, farblose und rothe Blutkörperchen sowie Hämatoidinpigment.

So wenig leicht die ausgebildeten Aneurysmen übersehen werden können, so leicht geschieht dies mit dem Anfangsstadium derselben, wo nur eben eine geringe partielle Ausweitung der Gefässwand vorhanden ist. Ein häufiger Sitz solcher geringer aneurysmatischer Erweiterungen ist der aufsteigende Theil der Aorta, bei dessen Untersuchung daher stets hieran zu denken ist. An anderen Stellen unterstützen in der Auffindung der Erweiterungen die Veränderungen, welche die Intima an diesen Stellen, ebenso wie an den ausgebildeten Aneurysmen, fast stets zeigt und welche in den früher geschilderten sklerotischen und atheromatösen Processen bestehen. Dieselben stehen (durch Verminderung der Elasticität und Widerstandsfähigkeit der Wandung) wohl in causalem Zusammenhange mit der Aneurysmenbildung. Anderemal findet man statt der entzündlichen Processe der Intima eine partielle Atrophie der Muscularis (chronische fibröse Entzündung?), welche dann wie bei der ähnlichen Veränderung im Herzen als Ursache für die Ausweitung

anzusehen ist. Uebrigens ist bei allen grösseren aneurysmatischen Säcken von der Media und oft auch von der Intima kaum noch etwas zu sehen. — Als äussere Ursache für die Aneurysmenbildung ist zuweilen ein Trauma nachzuweisen; von denjenigen Ursachen, welche die, eine aneurysmatische Erweiterung bedingende Endaortitis bewirken, ist die Syphilis hervorzuheben.

Als eine besondere Art von (unechten) Aneurysmen ist noch das A. dissecans Aortae zu erwähnen, welches darin besteht, dass an irgend einer Stelle im Anfangstheile durch einen Riss in der Intima und Media das Blut zwischen Media und Adventitia gelangt ist und sich hier eine Strecke weit, oft soweit wie möglich, d. h. bis an die Durchtrittsstelle durch das Diaphragma weiter gewühlt hat, wo es sich dann manchmal von neuem wieder durch Ruptur der Intima seinen Weg in's Lumen der Aorta gesucht hat. Auch hier dürften vorhergehende atheromatöse Veränderungen der Intima oder noch häufiger Verfettungen in der Media die Veranlassung zu der Ruptur gewesen sein. Dieses Aneurysma wird schon zu den sogen. falschen A. gerechnet, zu denen noch das traumatische Aneurysma, bei dem der Blutsack ganz ausserhalb der Arterienhäute liegt und von dem umgebenden Gewebe gebildet wird, und das Aneurysma varicosum, welches auch meistens traumatischer Natur ist und aus einem mit einer Arterie und einer Vene communicirenden Blutsacke besteht, gehören.

6. Was die **angeborenen Veränderungen** der Aorta angeht, so sind, abgesehen von den seltenen angeborenen Stenosen oder Atresien, welche meistens baldigen Tod zur Folge haben, diejenigen von der grössten Wichtigkeit, welche in einer Aplasie oder richtiger Hypoplasie bestehen, die sich zunächst durch Engigkeit des Gefässes documentirt. Bei erwachsenen Personen ist in solchen Fällen die uneröffnete Aorta oft kaum im Stande einen kleinen Finger aufzunehmen, die Weite beträgt im Brusttheile 4—3, im Bauchtheile 3—2 Cmtr. Damit Hand in Hand geht eine Verdünnung der Wandung und eine Vermehrung der Elasticität, welche bewirkt, dass die Aorta nach der Herausnahme ganz beträchtlich zusammenschnurrt und sich wie ein Hosenträger ausziehen lässt. Es gehört ferner dahin ein unregelmässiger Ursprung der Intercostalarterien, die an einer Stelle fehlen, an einer andern in Ueberzahl vorhanden sind etc., und endlich eine figurirte

hellgelbe Zeichnung und leicht wellenförmige Verdickung der Intima besonders an der hinteren Wand, längs und zwischen den Intercostalarterienlöchern. Virchow hat den Zusammenhang dieser, besonders bei Frauen beobachteten Hypoplasie der Aorta mit Allgemeinleiden (Chlorose) sowie mit Leiden des Herzens (Endocarditis) nachgewiesen. Sie kommt häufig mit einer ähnlichen Hypoplasie (Kleinheit) des Herzens sowie mit den früher erwähnten angeborenen chlorotischen Anomalien der weiblichen Geschlechtsorgane verbunden vor, kann andererseits aber auch die Ursache von Hypertrophie des linken Ventrikels sein.

c) Untersuchung der retroperitonealen Lymphdrüsen.

Die um die Aorta und die Vena cava herumgelagerten lumbalen Lymphdrüsen erleiden vielfache Veränderungen, welche jedoch in ihrem Wesen grösstentheils nicht von denjenigen anderer Lymphdrüsen verschieden sind, weshalb es genügt, sie nur kurz anzuführen.

Entzündliche Schwellungen kommen vor bei allen möglichen Entzündungen im Wurzelgebiete (kleinen Becken etc.) besonders auch bei Syphilis, wo dieselben Vereiterungen hier wie an den Leistendrüsen zu beobachten sind. Ferner geschwulstartige Degeneration besonders bei Hodengeschwülsten, seltener bei Carcinoma uteri etc.; sie betheiligen sich ferner bei den leukämischen und lymphosarcomatösen Erkrankungen ebenso bei Milzbrand und ähnlichen allgemeinen Krankheiten; chronische Schwellung und Induration bei Syphilis, desgleichen Amyloiddegeneration bei allgemeiner Amyloidentartung, käsige Degeneration neben ähnlichen Veränderungen anderer Organe, besonders der Darm- und der Mesenterialdrüsen. Endlich giebt es noch eine Anzahl von Primärgeschwülsten (Fibromen, Sarcomen, Lipomen, Carcinomen [?]), welche theils von diesen Lymphdrüsen, theils von dem umgebenden Bindegewebe (dem retroperitonealen Bindegewebe) ihren Ausgang nehmen.

d) Untersuchung des Ductus thoracicus.

An die Lymphdrüsen schliesst sich naturgemäss die, allerdings nur selten erforderliche, Untersuchung des Ductus thoracicus mit der Cysterna chyli an. Die letztere liegt rechts und hinter

der Aorta auf dem 2. oder 3. Lendenwirbel; der Ductus findet sich an der rechten hinteren Seite der Aorta. Von Veränderungen sind zu erwähnen Erweiterungen im Ganzen oder einzelner Theile meist durch Druck oder auch partielle Obliteration; die letztere ist vielleicht als Folge von Entzündung anzusehen, von der man nur höchst selten frischere Zeichen gefunden hat. Als Inhalt ist zuweilen blutige Flüssigkeit oder ein Gerinnsel gefunden worden.

Ein grosses Interesse hat in neuester Zeit die Untersuchung des Ductus in Fällen von verbreiteter Tuberculose durch die Beobachtung von Ponfick erhalten, dass sich auch in der Wand des Ductus (Intima) Tuberkel finden. Ich habe in einem Falle tuberculöse Ulceration, ja sogar ein vollständiges Ringgeschwür gefunden. Nach dieser Beobachtung dürfte man wohl auch bei allgemeiner Carcinose etc. an die Untersuchung des Ductus denken. In zwei Fällen von Carcinom des Magens und der epigastrischen sowie lumbalen Lymphdrüsen habe ich bereits kleine Carcinomknötchen in der Intima des Ductus gefunden.

14. Untersuchung der inneren Muskeln des Rumpfes.

Zur Vervollständigung der Untersuchung der Brust- und Bauchhöhle sind jetzt nur noch die inneren Muskeln des Rumpfes und dann die Knochen desselben nachzusehen. Von den Muskeln ist

a) zuerst das Diaphragma zu nennen, dessen Veränderungen aber wesentlich durch diejenigen seiner serösen Ueberzüge bedingt werden, über welche früher schon das Nöthige gesagt worden ist. Nur drei Punkte sollen hier noch hervorgehoben werden, 1. dass das Zwerchfell zuerst und am stärksten unter der Invasion von Trichinen zu leiden hat, dass es deshalb unter allen Umständen bei der Frage nach dem Vorhandensein von Trichinen zu berücksichtigen ist, 2. dass die Muskelfasern des Zwerchfells häufig Verfettung (auch braune Atrophie) zeigen und zwar oft in Uebereinstimmung mit ähnlichen Veränderungen der Herzmuskulatur und 3. dass dasselbe vermöge seines grossen Reichthums an Lymphgefässen oft ganz besonders geeignet ist, die Fortleitung von Entzündungsprocessen im Verlaufe derselben zu zeigen. Sehr charakteristisch ist in dieser Beziehung die von Waldeyer gemachte

Beobachtung, dass bei puerperaler Peritonitis die Lymphgefässe des Diaphragma mit Micrococcen vollgestopft waren. Seltener ist eine eigentliche eiterige Entzündung (Diaphragmatitis phlegmonosa), welche mit einer beträchtlichen Verdickung des Zwerchfells verbunden ist.

b) Demnächst sind die zum Becken gehörigen Muskeln zu untersuchen, von denen der Ileopsoas die grösste Wichtigkeit besitzt wegen der grade hier so häufig vorkommenden eiterigen Entzündungen (Psoasabscesse). Die Veränderungen sind immer secundär, bald von der Wirbelsäule aus (Caries), bald vom Becken aus (Caries, coxitis) entstanden und finden sich bald einseitig, bald doppelseitig. Im letzteren Falle muss man immer zunächst an Veränderungen der Wirbelsäule denken. Schon von aussen kann man oft die Veränderung an der grünlich schiefrigen Färbung der Oberfläche des Muskels und an der mehr oder weniger deutlichen Fluctuation erkennen. Auf dem Durchschnitte gelangt man in einen kleineren oder grösseren Abscess, durch welchen der Muskel selbst fast ganz zerstört sein kann, so dass jener nur von dem verdickten Perimysium und umgebenden Bindegewebe umschlossen wird. Die Wandungen sind meist uneben, fetzig (Muskelreste), oft schiefrig gefärbt; der Eiter enthält, besonders wenn Caries des Beckens vorhanden ist, bald mehr bald weniger Knochensplitterchen, die ihm eine sandige Beschaffenheit geben und seinen Ursprung aus Knochen beweisen. Der Abscess lässt sich oft nach unten zu bis in das kleine Becken hinein und bis zum Hüftgelenk verfolgen, welches secundär eröffnet und vereitert sein kann; andererseits reicht derselbe verschieden weit nach oben, besonders bei hohem Sitz der Knochenaffection, doch ist es oft schwer, ihn bis zu der cariösen Stelle an der Wirbelsäule zu verfolgen, da er häufig nur durch einen ganz engen, vielfach gewundenen Fistelgang mit derselben zusammenhängt. Es kann von dem Abscess aus eine Perforation des absteigenden Colon eintreten, welche ihrerseits wieder Austritt von Koth und, wenn zugleich eine Perforation an der Haut besteht, eine indirekte Kothfistel zur Folge hat.

Wegen der Nähe zahlreicher Organe sind am Ileopsoas auch die secundären Geschwulstbildungen relativ häufig, ihre Beschaffenheit richtet sich nach den primären Affectionen.

15. Untersuchung der Wirbelsäule von innen.

a) Allgemeine Verhältnisse.

An der Wirbelsäule sind besonders Veränderungen ihrer Gestalt zu beachten, welche die grösste Intensität im Rückentheile zu haben pflegen. Man unterscheidet eine Scoliose, Ausbiegung nach der Seite (meistens rechts im Rückentheil), Kyphose, Ausbiegung nach hinten und Lordose, Ausbiegung nach vorn. Sehr gewöhnlich ist die Scoliose mit einer der anderen verbunden, besonders als Kypho-Scoliose. Wenn an einer Stelle eine Verbiegung sich findet, so wird sie an einer anderen durch die entgegengesetzte wieder ausgeglichen; der gewöhnlichste Fall ist der, dass eine Kyphoscoliose im Rückentheile durch eine Lordose im Lendentheile ausgeglichen wird. Mit der Verbiegung nach der Seite haben die Wirbel selbst immer eine Achsendrehung erlitten, so dass ihr Körper nach der Convexität der Krümmung gerichtet ist. Ferner zeigen sie eine Veränderung der Gestalt in der Art, dass ihre Körper an der nach der Concavität zu gerichteten Seite niedriger sind, ebenso wie die Zwischenwirbelscheiben, die hier ganz fehlen und durch eine Synostose der Körper ersetzt sein können. Die Kyphose kann in einer einfachen Biegung oder in einer mehr oder weniger spitzwinkeligen Knickung beruhen, welche dann ihrerseits wieder von tiefergreifenden lokalen Knochenveränderungen abhängig ist (Pott'scher Buckel). Da eine abgelaufene oder noch bestehende Caries die gewöhnlichste Ursache der Knickung ist, so muss man stets in solchen Fällen die Wirbelkörper nachzählen, um zu sehen, ob nicht einer oder gar mehrere fehlen. Um einen ganz sicheren Anhalt über die Anzahl der etwa zerstörten Wirbelkörper zu haben, zählt man die Processus spinosi, welche meist ganz intact vorhanden sind. Zur genaueren Untersuchung muss die erkrankte Stelle ganz herausgenommen und der Länge nach aufgesägt werden, weil sonst leicht in den Wirbelkörpern oder den Bandscheiben sitzende Veränderungen übersehen werden könnten. Um die Herausnahme bewerkstelligen zu können, legt man unter den Rücken, genau der zu entfernenden Stelle entsprechend, einen recht hohen Holzklotz, durchtrennt dann, wo es nöthig ist, die entsprechenden Rippen mit der Knochenscheere und durchschneidet nun die das herauszunehmende

Stück begrenzenden Bandscheiben mit dem Knorpelmesser, worauf sowohl der obere wie der untere Theil durch die Eigenschwere der betreffenden Körperhälfte zurücksinken und nur durch die seitlichen Gelenke noch etwas gehalten werden, welche am besten mit einem Meissel durchschlagen werden. Indem man nun den Finger, den Meissel etc. von oben her in den Wirbelkanal einführt und kräftig nach vorn zieht, werden die am Rücken liegenden Muskeln abgetrennt.

b) Die einzelnen Erkrankungen.

Frakturen der Wirbelsäule, die bald quer bald schräg laufen, häufig Splitterbrüche sind oder mit Zermalmung eines Theiles der Wirbelkörper einhergehen, sowie Luxationen, die natürlich immer nur unvollständige sein können, vermögen in ähnlicher Weise wie cariöse Processe Verkrümmungen der Wirbelsäule zu erzeugen und auch hier wird ein Längsdurchschnitt die beste Aufklärung über die Verhältnisse geben.

Die entzündlichen Processe an den Wirbeln stellen sich in der Regel unter dem Bilde der Caries dar und werden gewöhnlich unter dem Namen der Spondylarthrocace zusammengefasst. Man muss aber zwei Formen unterscheiden, die einfach cariösen (eiterigen) und die käsigen Entzündungen. Erstere können in allen Lebensaltern vorkommen und entstehen bald primär an den Wirbeln (zum Theil auch traumatisch), bald durch Fortleitung von benachbarten Abscessen. Es bilden sich in der Regel grössere Eiteranhäufungen (praevertebrale Abscesse), welche durch Fortkriechen im Bindegewebe an entfernten Stellen, besonders gern im Psoas, grosse Abscedirungen bewirken und schliesslich auch nach aussen durchbrechen können (sog. Senkungs-Abscesse).

Die zweite Form kommt fast nur bei scrofulösen und tuberkulösen Kindern vor und wird vorzüglich durch eine käsige Osteomyelitis erzeugt. Man sieht, am besten auf Durchschnitten, die Maschen der Spongiosa mit käsiger Masse gefüllt, in deren Umgebung oft deutlich kleine Tuberkel zu erkennen sind. Es wird übrigens hier in ähnlicher Weise wie bei der einfachen Caries der Wirbelkörper zerstört, auch hier bilden sich praevertebrale Abscesse mit ihren Fortleitungen wie oben beschrieben. Genauere Angaben

über den Process als solchen folgen noch bei der Betrachtung der Extremitätenknochen.

Von Neubildungen sind an den Wirbeln knorpelige und besonders knöcherne sehr häufig, vor allem in der Form der noch später (Extremitätenknochen) zu besprechenden supracartilaginären Exostosen, welche zuweilen, von den einander zugekehrten Seiten zweier Wirbel ausgehend, mit einander verwachsen und so knöcherne Spangen über die Zwischenbandscheiben bilden. Heteroplastische Geschwülste, besonders Sarcome und Carcinome kommen zuweilen durch Fortleitung von benachbarten, erstere auch primär vor.

16. Untersuchung des knöchernen Beckens.

a) Allgemeine Verhältnisse.

Bei dem Becken nehmen die Gestaltsveränderungen und die dadurch bewirkten Veränderungen seines Innenraumes das grösste Interesse in Anspruch. Um diese Verhältnisse nach allen Richtungen genau untersuchen zu können, muss man dasselbe ganz vom Körper loslösen und von den Muskeln möglichst befreien. In den meisten Fällen wird es aber genügen und, wo die mit der Herausnahme unvermeidliche Verstümmelung der Leiche nicht möglich ist, genügen müssen, die Gestalt im Allgemeinen zu bestimmen und nur die genauen Maasse des Beckeneinganges zu nehmen. Es würde auch hier zu weit führen, wollte ich alle die vorkommenden Veränderungen der Gestalt genau vorführen, es finden sich darüber in allen gangbaren Lehrbüchern der Geburtshülfe ausführliche Angaben; ich beschränke mich daher darauf, nur einige allgemeine Gesichtspunkte anzuführen. Selten ist das Becken nach allen Richtungen weiter als normal (weites Becken), sehr häufig enger (enges Becken). Dieses ist entweder gleichmässig eng oder nur in einzelnen Durchmessern, während andere normal gross oder sogar grösser sind; entweder ist die Verengerung auf beiden Seiten ungefähr gleich (symmetrische Becken) oder sie ist ungleich (asymmetrische Becken). Die Ursache der Gestaltsveränderung liegt entweder im Becken selbst, oder in Veränderungen der Wirbelsäule oder Veränderungen der Hüftgelenke. Die letzteren sind in der Regel einseitig (asymmetrische Becken) und sind Folgen von Entzündungen im jugend-

lichen Alter, Anchylose oder Luxation (coxalgische Becken); an der Wirbelsäule sind es die Verkrümmungen, welche durch Verstellung des Kreuzbeins Veränderungen bedingen, indem dasselbe compensirend an der Verkrümmung Theil nimmt (kyphotische Becken). Von den krankhaften Veränderungen am Becken selbst, welche Missstaltung bedingen, sind abgesehen von Geschwulstbildungen als seltenere Ursachen Synostosen der Synchondrosis sacroiliaca (synostotische Becken, meist asymmetrisch) und Osteomalacie, als ungemein häufige die Rachitis zu nennen. Das osteomalacische Becken hat eine sehr charakteristische Gestalt (kartenherzförmig), welche dadurch entsteht, dass die weichen Knochen von den Oberschenkeln an der Pfannengegend einwärts gedrückt werden, so dass die beiden Pfannen sich nähern und die Schambeine schnabelförmig vorragen, während zugleich das Kreuzbein ebenfalls in die Beckenhöhle vorspringt. Die Rachitis bewirkt nicht immer dieselben Veränderungen; die gewöhnlichste ist die, dass das Kreuzbein im Ganzen, besonders aber sein Körper tiefer steht, also stärker in die Beckenhöhle vorspringt und dadurch die Conjugata verengert, während der Querdurchmesser sogar manchmal erweitert ist; dabei hat das Kreuzbein zugleich eine Drehung um seine Querachse erfahren und zeigt an seinem unteren Ende eine oft fast winkelige Knickung nach vorn. Das Vortreten des Kreuzbeins im Ganzen und seines Körpers im besonderen ist durch die später genauer zu beschreibende rachitische Veränderung an der Synchondr. sacro-iliaca sowie den knorpeligen Verbindungen zwischen Körper und Flügeln und die damit zusammenhängende grössere Weichheit und Verschiebbarkeit bedingt. Wenn an der Synchondrosis ilio-pubica ein ähnliches Einwärtsdrängen stattfand, so kann sich die Form des rachitischen Beckens derjenigen des osteomalacischen nähern. Ausser diesen Veränderungen am kleinen Becken bedingt die Rachitis auch meist noch Kleinheit und flache Gestalt der Hüftbeine.

b) Die einzelnen Erkrankungen.

Frakturen des Beckens kommen nur durch Einwirkung heftiger Gewalt zu Stande und sind in der Regel mit so bedeutenden Verletzungen wichtiger Organe verbunden, dass sie bald den Tod herbeiführen, oft nachdem ausgedehnte Verjauchungen und Necrosen

von Knochentheilen stattgefunden hatten. Neben Brüchen kommen auch zuweilen Diastasen der Synchondrosen zur Beobachtung.

Die entzündlichen, cariösen Processe am Becken sind, wenn sie nicht aus Traumen hervorgingen, meistens von dem Hüftgelenk oder von Psoasabscessen aus entstanden, doch können auch alle anderen mit Eiterung verbundenen Processe aus der Nachbarschaft durch Fortleitung Beckencaries bewirken. Am häufigsten ist wohl die cariöse Zerstörung an der hinteren Oberfläche des Kreuzbeins durch Decubitus.

Abgesehen von den von dem Hüftgelenk ausgehenden knochenbildenden Processen kommen zuweilen kleine Exostosen an der Linea ileo-pubica oder an der Symphysis pubica vor, welche stachelförmig in die Beckenhöhle hineinragen (Stachelbecken) und dadurch unter Umständen zu Verletzungen bei der Geburt Veranlassung geben können. Von sonstigen Geschwülsten kommen Enchondrome, Osteome, Sarcome und Carcinome vor. Letztere sollen in einer sehr weichen Form primär hier vorkommen und sind manchmal in Form einer Infiltration gleichmässig durch den ganzen Knochen verbreitet, wobei dann das erweichte Becken in seiner Gestalt Aehnlichkeit mit dem osteomalacischen darbieten kann. —

IV. Untersuchung der Extremitäten.

Mit der Beendigung der Section der Bauchhöhle kann man in den meisten Fällen auch die Section überhaupt als beendet ansehen, in anderen aber müssen auch noch die Extremitäten untersucht werden, an welchen die Lymphdrüsen und -Gefässe, die Blutgefässe, Nerven, Muskeln, Gelenke und Knochen eine besondere Berücksichtigung verdienen. Man wird sich bei dieser Untersuchung natürlich nach dem gegebenen Falle richten und im Allgemeinen nur diejenigen Theile untersuchen, an welchen eine pathologische Veränderung mit Sicherheit erschlossen oder doch wenigstens vermuthet werden kann, da man ja doch nicht die ganze Leiche in Stücke schneiden kann.

1. Untersuchung der Lymphdrüsen.

Bei den Lymphdrüsen handelt es sich wesentlich um diejenigen Gruppen, welche am Beginne der Extremitäten liegen, die axillaren und inguinalen, welche aber beide nicht bloss mit den Lymphgefässen der entsprechenden Extremität, sondern auch, jene mit der Mamma, diese mit den Geschlechtstheilen zusammenhängen, wodurch jede von ihnen besonderen Erkrankungen ausgesetzt ist.

Eine in dem Bau der Lymphdrüsen begründete Eigenthümlichkeit derselben ist die, dass sie mit dem Lymphstrom zugetriebene feste Partikel zurückhalten, gleichsam abfiltriren. Daher rührt es, dass man z. B. bei Tätowirung der Haut des Armes schon nach einiger Zeit die benutzten Farbstoffkörnchen in Lymphdrüsen der Achselhöhle auffinden kann, wo sie auch noch vorhanden sind, wenn die Tätowirung der Haut bereits wieder verschwunden ist — eine für Gerichtsärzte beachtenswerthe Thatsache. Auf demselben Grunde beruht es, dass die rothen Blutkörperchen, welche bei einem grösseren Blutergusse in der Peripherie von den Lymphgefässen aufgenommen und zu den Lymphdrüsen weiter transportirt wurden, hier in den Lymphsinus zurückgehalten werden, wo man sie dann in frischen Fällen noch wohlerhalten, bei älteren in Form von Hämatoidinpigment wiederfindet.

Primäre entzündliche Veränderungen acuter Natur wird man nur seltener und mehr zufällig an der Leiche finden, häufiger secundäre in Fällen von ausgedehnteren entzündlichen Processen im subcutanen, intermuskulären Gewebe etc. Die Drüsen sind geschwollen, mehr oder weniger geröthet, manchmal vereitert (Lymphadenitis apostematosa); oft auch das umgebende Gewebe entzündet und vereitert (Periadenitis). Mikroskopisch sind die Eiterkörperchen durch ihre Grösse und ihre kleinen mehrfachen Kerne von den kleinen, mit sehr grossem einfachen Kerne versehenen Lymphdrüsenzellen zu unterscheiden.

Chronische Entzündung zeigt sich entweder in Induration, welche zugleich mit Verkleinerung verbunden ist und bei der man eine Verdickung des Reticulums mit Schwund der Lymphdrüsenzellen findet oder in Hypertrophie, bei welcher zwar auch das Reticulum verdickt ist, aber die Maschen noch durch Zellen ausgefüllt sind.

Eine käsige (tuberkulöse?) Entzündung kommt an diesen Drüsen weniger vor als an anderen (von den äusseren besonders an den cervicalen), dagegen sind besonders die inguinalen häufig der specifisch syphilitischen Erkrankung (indolente Bubonen) ausgesetzt, bei welcher die Drüsen vergrössert, hart, auf dem Durchschnitt von grauer oder graurother Farbe sind und sich mit Zellen so vollgepfropft erweisen (zellige Hyperplasie), dass ihre Struktur gar nicht mehr deutlich zu erkennen ist. In späteren Stadien haben sich partielle Verfettungen, wie sie von den Gummibildungen früher beschrieben wurden, gebildet, welche dann wie käsige Herde in die im übrigen markig aussehende Drüse eingesprengt liegen. Dazu kann sich eine hyperplastische Verdickung der reticulären Grundsubstanz gesellen. — Die leukämische Anschwellung kommt, wenn auch seltener, in hohem Grade auch hier vor, desgleichen das Lymphosarcom. Primäre Geschwülste sind jedenfalls sehr selten, dagegen secundäre häufiger, besonders Krebse, die an den axillaren, wie früher schon erwähnt wurde, besonders von der Mamma stammen, bei den inguinalen von den äusseren Geschlechtstheilen (Cancroid des Penis oder der Clitoris) oder auch von den inneren (Carcin. uteri). Hat man Gelegenheit eine frisch inficirte Drüse zu untersuchen, so kann man sich überzeugen, dass die Krebsentwickelung immer in den Lymphsinus um die peripherischen Follikel herum ihren Anfang nimmt (ausgehend von Krebszellen, welche durch den Lymphstrom fortgeschwemmt und von dem Reticulum der Lymphsinus zurückgehalten wurden?).

2. Untersuchung der Lymphgefässe.

Die Lymphgefässe zeigen zuweilen Erweiterung bei centralem Verschlusse durch Induration und Atrophie der Drüsen (Elephantiasis); entzündliche Veränderungen (Lymphangitis) meistens secundär bei Perilymphangitis (Phlegmasia alba dolens); im Lumen findet man zuweilen Geschwulstmassen besonders in der Nähe und zwischen den Axillardrüsen bei Carcinoma mammae oder Blut bei Blutergüssen im Wurzelgebiete.

3. Untersuchung der Blutgefässe.

Ueber die Veränderungen der Blutgefässe ist im Zusammenhange bei der Besprechung der Aorta und Vena cava das Nöthige

mitgetheilt worden, es wird deshalb hier nur noch angeführt, dass man bei ihrer Untersuchung die Schnitte stets im Verlaufe der Hauptstämme führt, da es grade hier oft auf genaue Feststellung des Zusammenhanges ankommt.

4. Untersuchung der Nerven.

Die wichtigste Veränderung der peripherischen Nerven ist die Atrophie derselben, welche sich oft schon makroskopisch an ihrem geringeren Volumen erkennen lässt, mikroskopisch an dem Schwund der Nervenfasern, meist durch fettige Degeneration, erkannt werden kann (Zupfpräparat).

Entzündliche Veränderungen von acutem Charakter sind als Neuritis interstitialis proliferans von Virchow beschrieben. Sie bestanden in einer reichlichen Zellwucherung zwischen den Nervenfasern und einer Atrophie derselben. Chronisch entzündliche Veränderungen in Form von fibröser Verdickung des Perineuriums finden sich oft an Amputationsstümpfen (falsche Neurome).

Unter den Geschwülsten sind zuerst die Neurome anzuführen, unter denen man meist etwas spindelförmige, erbsen- bis hühnereigrosse in der Continuität oder an Amputationsstümpfen gelegene Anschwellungen der Nerven versteht, welche grösstentheils aus Nervenfasern gebildet sind. Je nachdem diese markhaltig sind oder nicht, unterscheidet man das Neuroma myelinicum und das N. amyelinicum. Früher hat man vielfach auch andere Geschwülste an den Nerven von ähnlicher Gestalt fälschlich als Neurome bezeichnet, von denen besonders Fibrome, Myxome und Sarcome zu nennen sind. Zuweilen kommt eine multiple Sarcomentwickelung an vielen Nerven zugleich vor. Carcinome sind sehr selten.

5. Untersuchung der Muskeln.

a) Allgemeine Verhältnisse.

Bei der nun folgenden Untersuchung der Muskeln der Extremitäten ist zuerst auf ihre Grösse zu achten. Es können sowohl sämmtliche Muskeln als auch nur einzelne Gruppen Veränderungen in dieser Beziehung darbieten, welche allerdings in der Regel mehr

in das Gebiet der Atrophie als in dasjenige der Hypertrophie gehören. Bei allgemeiner Atrophie kann man die Grösse derselben natürlich nur ungefähr bestimmen, während bei partieller durch Vergleich mit der entgegengesetzten Seite eine genaue Bestimmung ermöglicht ist.

Die Farbe der Muskeln variirt nach der Menge des vorhandenen Blutes vom Hellgraurothen bis zum tiefsten Dunkelroth (Spickgansfarbe, bei Typhus, Cholera); durch Veränderungen in der Muskelsubstanz wird sie gelblichroth (fettige Degeneration oder Infiltration) oder braunroth (braune Atrophie); in der Nähe jauchiger Abscesse und überhaupt bei vorhandener Fäulniss geht sie in ein schmutziges Graugrün oder Dunkelgrün über.

Die Consistenz ist in erster Linie abhängig von dem Grade der etwa vorhandenen Muskelstarre; sie vermindert sich mit den meisten krankhaften Veränderungen besonders bei den Atrophien und acuten Entzündungen, wobei die Muskelsubstanz oft ganz weich, brüchig, selbst breiig wird. Umgekehrt kann sie sich aber auch erhöhen, z. B. bei der chronischen interstitiellen Entzündung.

b) Die einzelnen Erkrankungen.

1. **Hypertrophien.** Eine wahre Hypertrophie kommt selten vor und dann immer nur an einzelnen Muskelgruppen, in der Regel in Folge von sehr starkem Gebrauche, als wahre Arbeitshypertrophie. Als falsche Hypertrophie hat man einen Zustand bezeichnet, bei dem die Muskelbäuche zwar vergrössert erscheinen, aber ohne dass die eigentliche Muskelsubstanz vergrössert ist. Die Vergrösserung wird bewirkt durch eine interstitielle Fettentwickelung (Fettinfiltration), die man auch makroskopisch ganz leicht an den breiteren und schmäleren gelblichweissen Zügen erkennen kann, welche allerseits die Muskelsubstanz durchsetzen.

2. **Atrophien.** In Bezug auf die wesentlichen Veränderungen stimmt mit der eben genannten Veränderung eine Atrophie (A. durch Fettinfiltration) überein, welche man sehr häufig findet, wo Muskeln, sei es durch Gelenk- oder durch Nervenaffectionen nicht mehr benutzt werden. Das makroskopische Bild ist ähnlich wie oben beschrieben, nur tritt die Muskelsubstanz gegenüber dem Fett entsprechend der Dauer des Processes mehr zurück, während zugleich der Umfang des Muskelbauches sich verringert. Mikroskopisch

findet man nicht nur wie in dem ersten Falle zwischen den Muskelfasern Fettzellen eingelagert, sondern auch die Muskelfasern selbst, freilich sehr ungleichmässig, verschmälert, mit undeutlicher Querstreifung, selbst in einzelne Stücke zerrissen — also im höchsten Grade atrophisch.

Nicht grade selten findet man unter ähnlichen Verhältnissen die Muskelmasse sehr verringert, aber nicht von blasser, graurother, sondern von heller oder dunkler brauner Färbung (Atr. fusca), welche in derselben Weise wie im Herzen durch kleine unregelmässig zackige, braune Pigmentkörnchen bewirkt wird (Zupfpräparat).

Endlich gibt es auch noch eine fettige Atrophie (A. durch fettige Degeneration), welche ebenfalls derjenigen des Herzens gleichzustellen ist und welche sich makroskopisch durch die blasse gelblichrothe Farbe, mikroskopisch durch den Mangel der Querstreifung und die in dünner Alkalilauge unlöslichen glänzenden Fettkörnchen auszeichnet (Zupfpräparat). Sie ist in der Regel mit entzündlichen Vorgängen complicirt und gehört unter den Begriff der Myositis parenchymatosa. Sie soll der sogen. perniciösen progressiven Muskelatrophie zu Grunde liegen.

Am allerhäufigsten ist aber die einfache Atrophie (Atr. simplex), wie sie fast regelmässig als Altersveränderung, ferner bei allen cachectischen Krankheiten (Phthisis, Carcinosis etc.) auftritt. Sie beruht auf einer einfachen Volumensabnahme der contractilen Substanz und ist im Gegensatze zu den oben erwähnten Formen von Atrophie eine mehr gleichmässig verbreitete.

3. Die **Hämorrhagien** in den Muskeln sind theils massige, theils kleinere, oft punktförmige. Erstere sind meist traumatischen Ursprungs, letztere finden sich ausser bei Krankheiten, welche mit Sepsis des Blutes einhergehen, besonders in der Umgebung von entzündlichen Processen, mögen diese nun in den Muskeln selbst oder nur in benachbarten Theilen ihren Sitz haben. Durch das ergossene Blut werden die Muskelfasern auseinandergedrängt, bei massigen Blutungen auch zertrümmert, worauf dann ein Zerfall dieser Muskelfasern entsteht, dessen Produkte sich dem ergossenen Blute beimischen.

4. Die **Entzündungen** scheiden sich in solche, welche die Muskelsubstanz selbst und solche, welche das interstitielle Bindegewebe betreffen.

a) Die ersteren (Myositis parenchymatosa) zeigen die bekannte Folge von trüber Schwellung und Verfettung bei Verschwinden der Querstreifung und bewirken makroskopisch eine blasse grau- oder gelblichrothe Farbe und eine weiche Consistenz. Sie finden sich als allgemeine Veränderung bei vielen Infectionskrankheiten, von welchen die Veränderungen bei Typhus am bekanntesten sind. Hierbei ist ihr Lieblingssitz in den Adductoren der Oberschenkel, wo durch sie förmliche Erweichungsherde entstehen können. Partiell (local) erscheinen sie als Betheiligung der Muskelsubstanz an entzündlichen Processen z. B. bei eiteriger interstitieller Entzündung und besonders bei den embolischen Affectionen (Pyämie, Endocarditis ulcerosa etc.).

Als wachsartige Degeneration ist von Zenker eine neben der eigentlichen parenchymatösen Myositis bei Typhus vorkommende Veränderung beschrieben worden, bei welcher die contractile Substanz unter Verlust ihrer Querstreifung zu einer homogenen glasigen Masse sich umwandelt, welche später Querrisse bekommt und endlich sich in klumpige Stücke spaltet, welche nur durch das unversehrte Sarcolemma zusammengehalten werden. Diese Massen geben keine Amyloidreaction, obwohl sie im Aussehen viel Aehnlichkeit mit Amyloidsubstanz haben. Die Veränderung kann nicht als specifisch typhöse angesehen werden, da sie sich auch bei anderen Krankheiten besonders solchen, die mit heftiger Muskelaction verbunden sind, z. B. Tetanus, acuter Manie etc. vorfindet und selbst künstlich erzeugt werden kann.

b) Die interstitiellen entzündlichen Muskelaffectionen zerfallen in acute und chronische. Die acuten sind mit Eiterbildung verbunden (Myositis interstitialis apostematosa) und können die verschiedenste Ausdehnung haben. Sehr grosse Abscesse finden sich nach Traumen, bei Gelenk- und Knochenaffectionen etc. Im letzteren Falle kann der anfänglich acute Process in einen chronischen übergehen, worauf sich dann der Abscess durch eine fibröse, schwartige Veränderung der umgebenden Muskulatur abkapselt. Als ein sicheres Zeichen für sehr langes Bestehen eines Abscesses kann man eine mehr oder weniger ausgebreitete fleckige schwefelgelbe Färbung der Wandung ansehen, die von fettiger Degeneration der zelligen Elemente in derselben herrührt. Der Inhalt der von Knochen ausgehenden Muskelabscesse ist oft nicht guter Eiter,

sondern eine jauchige Masse. Es sind übrigens die sog. Muskelabscesse nicht immer wirkliche Abscesse, d. h. Höhlen mit flüssigem, eiterigem Inhalte, sondern eiterige Infiltrationen mit Mortification von Muskelsubstanz, welche dann oft in Fetzen in der Flüssigkeit schwimmt.

Sehr wichtig besonders in Beziehung auf die allgemeine Diagnose sind oft die kleinen multiplen Muskelabscesse, welche von vornherein eine schlechte Beschaffenheit haben, nicht guten Eiter, sondern eine schmutzige gelbgraue, schmierige, dünne Masse liefern, in welcher das Mikroskop Unmassen von Micrococcen nachweist. Sie müssen immer den Verdacht erregen, dass es sich um eine Rotzinfection handelt, besonders wenn sie in den Wadenmuskeln, einer Lieblingsstelle der Rotzaffection sitzen. In dieselbe Categorie gehören die kleinen embolischen und deshalb mehr mit Hämorrhagien gemischten Abscesse, wie sie z. B. die Endocarditis ulcerosa begleiten. Die malignen Verstopfungsmassen (Micrococcenembolien) bewirken eine sehr heftige interstitielle und parenchymatöse Entzündung, letztere führt zuweilen zu einem breiigen Zerfall der Muskelfasern noch ehe es zu einer bedeutenderen Eiterbildung kam.

Die chronische interstitielle Entzündung hat wie überall die Bildung von fibrösen Massen im Gefolge (Myositis interstitialis fibrosa). Sie tritt stets beschränkt auf, entweder primär z. B. nach langdauerndem Rheumatismus (rheumatische Schwiele), nach traumatischen Einwirkungen (Muskelnarbe), wozu auch z. B. fortgesetzte Morphiuminjectionen gehören, oder sie kommt secundär zu chronisch entzündlichen Affectionen benachbarter Organe besonders der Knochen hinzu. Sie ist leicht an den grauen, oft in Form von Streifen in die atrophische Muskulatur eingesprengten, sehr derben fibrösen Massen zu erkennen. Die mikroskopische Untersuchung kann an Zupfpräparaten oder besser an Querschnitten angestellt werden.

In besonderen Fällen findet man anstatt des fibrösen Gewebes ein knöchernes (Myositis interst. ossificans). Als ein Process von salutärer Wirkung erscheint die M. ossificans in der Nähe von Knochenbrüchen, wo sie den parostealen Callus bildet; unabhängig von Brüchen, aber meist durch Knochenprocesse angeregt, führt sie an denselben Stellen zu den sogen. parostealen Exostosen. Selten ist sie die Folge fortgesetzter mechanischer Rei-

zungen (Reitknochen in den Adductoren) und endlich erscheint sie noch seltener ohne nachweisbare Ursache über sämmtliche Skeletknochen verbreitet, indem sie von den Ansatzstellen an die Knochen aus die Muskelbäuche in grösserer oder geringerer Ausdehnung in knöcherne Massen verwandelt (Myos. ossific. multiplex progressiva). Dieser Zustand ist nicht mit der sehr seltenen Verkalkung der contractilen Substanz zu verwechseln.

5. Von den **geschwulstbildenden Processen** ist die Tuberculose und die Syphilis bei den Muskeln sehr selten. Disseminirte sog. Miliartuberculose kommt gar nicht vor und locale in Form von übermiliaren käsigen Knoten oder submiliaren Knötchen jedenfalls sehr selten. Aehnliches gilt auch von der Bildung gummöser Knoten, die in Haselnuss- bis Wallnussgrösse gefunden wurden. Sie kommen ebenso wie die Tuberkel auch am öftesten in der Nähe ähnlicher Veränderungen an den Knochen vor. Die Diagnose ist nach dem früher über diese Geschwülste Gesagten zu stellen.

Die häufigste Geschwulst ist jedenfalls das Sarcom, welches sowohl primär wie secundär (z. B. vom Knochen fortgeleitet) erscheint und über Mannskopfgrösse erreichen kann. Es ist meistens weich, rundzellig und öfter mit anderen Geschwulstformen, besonders Myxom gemischt (Myxosarcome des Oberschenkels etc.). Die Muskelfasern gehen meistens an den Grenzen der Geschwülste durch Atrophie zu Grunde, doch ist auch Entwickelung des Sarcomgewebes aus Muskelsubstanz beschrieben. Der Ausgangspunkt dieser sog. Muskelsarcome ist in den seltensten Fällen die Muskulatur selbst, in der Regel sind es Fascien, Ligamente etc.

Carcinome kommen nie primär in den Muskeln vor, wohl aber sind secundäre Eruptionen theils als accessorische (Tochterknoten), theils als metastatische nicht selten; sie erreichen jedoch in der Regel keine beträchtliche Grösse. Die Muskelfasern sind nicht activ bei ihrer Bildung betheiligt, erleiden aber oft wunderbare Missstaltung, zeigen rundliche Eindrücke an der Oberfläche u. s. w. Zuweilen findet man Krebszellen in Sarcolemmschläuchen, dieselben sind aber wohl von aussen in dieselben hineingekommen. Diese Dinge lassen sich an Zupfpräparaten auch frisch schon sehr gut untersuchen.

Alle übrigen Geschwülste (Fibrome, Lipome, Myxome etc.) sind seltener und leicht zu diagnosticiren.

6. Es bleiben noch die **Parasiten** der Muskeln zu erwähnen, von denen die Trichinen die wichtigsten sind. Ihr Vorkommen ist bei den Hals- und Brustmuskeln schon besprochen. Von anderen Thieren ist nur noch der Cysticercus cellulosae in den Muskeln häufiger zu finden. Derselbe liegt immer von einer fibrösen Kapsel umschlossen zwischen den auseinandergedrängten Muskelfasern und hat gewöhnlich Erbsen- bis Bohnengrösse. Seltener findet sich nur ein einziges Exemplar, häufiger mehrere an verschiedenen Körpergegenden. Man sollte niemals unterlassen, die Muskeln nach Cysticerken zu durchsuchen, wenn im Gehirn solche gefunden worden sind. Echinococcen sind selten.

6. Untersuchung der Gelenke.

Die Untersuchung der Gelenke hat mit der äusseren Betrachtung derselben zu beginnen, wobei besonders die Zustände der Kapsel eruirt werden können.

a) Aeussere Untersuchung.

Der erste zu beachtende Punkt ist die Ausdehnung der Kapsel, welche zugleich einen vorläufigen Aufschluss über die Ausdehnung der Gelenkhöhle selbst gibt. Es hängt diese sehr wesentlich von der normalen anatomischen Einrichtung der Gelenke ab, da natürlich diejenigen mit weiter, dehnbarer Kapsel (z. B. Kniegelenk) auch stärkere Ausdehnung erfahren können als andere mit sehr straffen Kapseln (z. B. Hüftgelenke, Metatarsalgelenke etc.).

Gegenüber der Erweiterung der Gelenkhöhlen gibt es aber auch eine partielle oder totale Verödung derselben, indem die beiden Gelenkflächen durch fibröse oder knöcherne Vereinigung verschmolzen sind. Im letzteren Falle spricht man von knöcherner, im ersteren von fibröser Anchylose. Man darf diesen Zustand der Gelenksteifigkeit nicht verwechseln mit der Pseudoanchylose, welche durch Schrumpfung der Gelenkkapseln, Bänder, Fascien etc. meist in Folge von chronischer Entzündung entsteht.

Auch die Gestalt der Gelenkkapseln ist Veränderungen unterworfen, insofern als zuweilen Ausstülpungen einzelner Theile (Hernien) vorkommen können.

Die Farbe der Gelenkkapseln von aussen hat im Allgemeinen

wenig Bedeutung, da sie meist die grauweisse des fibrösen Gewebes ist, dagegen ist die Consistenz manchen Verschiedenheiten unterworfen, je nachdem Flüssigkeit (fluctuirend) oder festere Massen (derb) in der Gelenkhöhle vorhanden sind.

Von grosser Wichtigkeit ist die Beachtung der Veränderungen im Zusammenhange der Gelenkkapseln. Sehr häufig wird man schon durch die Beobachtung von Fistelöffnungen an der Haut, noch mehr durch sehr sorgfältige Einführung einer Sonde in dieselben auf in der Gelenkkapsel bestehende Perforationen aufmerksam, sonst sind es periarticuläre Abscesse, welche immer den Verdacht auf eine vorhandene Perforation der Kapsel erwecken müssen. Vorsichtiger Gebrauch der Sonde ist hierbei von grösstem Nutzen.

Verschieden von diesen durch ulcerative Vorgänge herbeigeführten Durchlöcherungen sind die traumatischen Zerreissungen der Kapsel, die fast immer durch einen Gelenkkopf bewirkt werden, der dann meistens durch den Schlitz in der Kapsel austritt (Luxation), wodurch schon von aussen die Configuration des Gelenkes verändert wird, wie das in den Lehrbüchern der Chirurgie des Näheren auseinander gesetzt wird. Wenn die beiden Gelenkflächen aus ihrer normalen gegenseitigen Lage entfernt sind, ohne dass die Kapsel zerrissen ist, so nennt man den Zustand Subluxation. Es kann übrigens eine Luxation auch nach ulceröser Zerstörung der Gelenkkapsel in derselben Weise entstehen, wie bei traumatischer Zerreissung, vorausgesetzt, dass die etwa vorhandenen inneren Haltebänder der Gelenke oder (bei den Nussgelenken, besonders dem Hüftgelenke) die Gelenkpfannen zerstört sind.

b) Innere Untersuchung.

Nach Beendigung der äusseren Untersuchung kann (bei vorhandener Perforation mit Schonung derselben) die Kapsel in möglichst grosser Ausdehnung (nach den Vorschriften für die Exarticulationen) aber mit Vermeidung jeglicher Verletzung der Gelenkoberflächen eröffnet und sofort der Inhalt der Gelenkhöhle untersucht werden.

1. Untersuchung des Inhalts.

Die unveränderten Gelenke enthalten nur wenige Tropfen Synovia, eine klebrige, fadenziehende, ganz klare, gelbe Flüssig-

keit, nur das Kniegelenk enthält in der Regel einen Theelöffel voll. Der pathologisch veränderte Inhalt besteht entweder nur aus einer sogenannten serösen, wässerigen, klaren, farblosen Flüssigkeit, oder aus ebensolcher mit Fibrin gemischt oder aus Eiter, der besonders bei Communication der Gelenkhöhle mit der äusseren Luft oft eine jauchige Beschaffenheit besitzt.

Ausser der Flüssigkeit kommen zuweilen, auch in sonst nicht gröber veränderten Gelenken, freie Körper vor (corpora libera articulorum, mures articulares), welche von Hirsekorn- bis Mandelgrösse und mehr variiren, eine abgeplattete ovale, oder eine höckerige oder facettirte Gestalt besitzen, meist von weisslicher Farbe sind und bald weiche, bald knorpelige, bald knöcherne Consistenz darbieten. Dem entsprechend zeigen sie sich auch bei der mikroskopischen Untersuchung, welche je nach ihrer Beschaffenheit an Zupf- oder Schnittpräparaten vorgenommen werden kann, aus faserigem Bindegewebe, oft mit eingestreuten Fettzellen oder aus Knorpel (hyalinem und Faserknorpel) oder aus Knochen zusammengesetzt. Zwischenformen kommen vor.

2. Untersuchung der inneren Gelenkbänder.

Die nächste Beachtung erheischen die in einigen Gelenken vorhandenen inneren Gelenkbänder (lig. teres, ligg. cruciata), welche durchschnitten werden müssen, um die Gelenkflächen von einander entfernen und nach allen Richtungen hin untersuchen zu können. Bei vielen entzündlichen Veränderungen der Gelenke werden sie in Mitleidenschaft gezogen, können vereitern, necrotisch werden und dadurch zerreissen.

3. Untersuchung der Synovialhaut.

Die Synovialhaut, welche bekanntlich nur die innere Oberfläche der Kapsel nicht die Gelenkflächen überzieht, kann verdickt sein, theils durch einfach ödematöse Schwellung, theils durch Vermehrung der Substanz; ihre Farbe ist eine blassgraue, kann aber durch entzündliche Füllung der Blutgefässe resp. Neubildung von solchen eine heller oder dunkler rothe werden.

Die Oberfläche der Synovialhaut kann mit Eiter oder selten mit einer fibrinösen Pseudomembran bedeckt sein; sie kann glatt oder in eine granulirende Fläche verwandelt sein. Im Parenchym

findet man Hämorrhagien, kleine embolische Herde (Endocarditis ulcerosa etc.) zuweilen auch submiliare graue Tuberkelknötchen (secundäre Affection), welche gerade hier oft recht schwer zu erkennen sind. Von Wichtigkeit besonders für die Erklärung der Entstehung von freien Körpern in den Gelenken sind die Wucherungen der schon normal, besonders in der Nähe der Ansatzstelle an die Knochen, an der Synovialmembran vorhandenen Zöttchen, welche man vor Allem bei chron. entzündlichen Affectionen der Gelenke sieht. Sie bestehen aus einem weichen, zellenreichen und gefässhaltigen Bindegewebe und enthalten oft kleine Herde von Knorpel, welcher durch Verkalkung eine knöcherne Härte erhalten kann.

Damit dürfen nicht verwechselt werden die sog. baumförmigen Lipome (Lipoma arborescens), papillenartig in das Gelenklumen vorspringende geschwulstartige Wucherungen des subsynovialen Fettgewebes, welche übrigens in gleicher Weise wie die Zotten durch Abschnürung zur Bildung von freien Körpern Veranlassung geben können.

Es kommen auch ulcerative Processe an der Synovialis vor, welche natürlich bei den vorher erwähnten Perforationen der Gelenkkapsel ebenfalls perforirt ist. Sehr wichtig kann die Frage werden, ob die Perforation von innen oder von aussen entstanden ist, Möglichkeiten, welche beide vorkommen. Es wird hier ähnlich, wie früher beim Darme auseinandergesetzt wurde, die Ausdehnung der Ulceration in den verschiedenen Schichten der Wandung den Ausschlag geben müssen: ist die Ulceration in der Synovialis ausgedehnter als in der fibrösen Kapsel, so wird man annehmen dürfen, dass der Durchbruch von innen nach aussen erfolgt ist und umgekehrt.

4. Untersuchung der Gelenkflächen.

Es bleiben für die Untersuchung noch die Gelenkflächen übrig, bei welchen die Zustände der Gelenkknorpel, der etwa vorhandenen knöchernen Oberflächen und diejenigen der Gelenkpfannen zu beachten sind.

a) Der gewöhnliche knorpelige Ueberzug zeigt in Rücksicht auf die Veränderungen seiner Grösse resp. Dicke die Eigenthümlichkeit, dass in der Mitte d. h. an den eigentlichen Reibungs-

flächen der Gelenke nur Atrophien, am Rande dagegen Hypertrophien des Knorpels vorkommen, entweder beide vereinigt oder jede für sich allein.

Die Vergrösserung erscheint in Form von Excrescenzen, die oft als zusammenhängender Wulst um den ganzen Knochen herumgehen. Die Atrophien sind bald mehr bald weniger ausgedehnt und können bis zu vollständigem Defect führen. Ist dieser nicht mit einer Ablösung von Knorpeltheilen verbunden, dann ist er als aus Chondromalacie und Oberflächenusur entstanden anzusehen, im anderen Falle ist eine Chondronecrose und eine Abhebung der necrotischen Stücke eingetreten. Diese kann man dann als trübe gelblichweisse Plätchen im Gelenkinhalte (Eiter) flottiren finden. Das Mikroskop lässt noch deutlich die Knorpelstructur erkennen und zugleich die nie fehlende Verfettung der Knorpelzellen. An den Stellen des Knorpeldefectes sieht man die Lücke oft durch aus den Knochen aufgeschlossene Granulationen ersetzt, die sich pilzförmig über die Oberfläche erheben und den benachbarten Knorpel überdecken können.

Eine scheinbare Vergrösserung zeigen die Knorpelflächen in Folge einer Auffaserung der Grundsubstanz, wodurch die Oberfläche ein sammetartiges Aussehen erhält. An den leicht frisch anzufertigenden Querschnitten sieht man die Knorpelmasse an der Oberfläche in breitere und schmälere Papillen (Fasern) zerklüftet und zugleich die Knorpelzellen stark gewuchert (Bildung von Mutterkapseln), aber in Verfettung begriffen. Die verfetteten Zellhaufen werden durch den Zerfall der Grundsubstanz frei, denn man kann sie in der Gelenkflüssigkeit auffinden.

Eine andere Veränderung endlich, welche ebenfalls in das Gebiet der Atrophie gehört, ist die bindegewebige Umwandlung, welche der Knorpel bei verschiedenen Affectionen z. B. bei der Arthritis adhaesiva und an den alten Pfannen bei Luxation des Hüftgelenkes etc. erleidet.

Mit allen diesen Veränderungen der Grösse und Gestalt ist natürlich eine Veränderung der Farbe verbunden. Das durchscheinende Bläulichweiss des unveränderten hyalinen Knorpels geht in ein trübes Grauweiss oder Gelbweiss über, sowohl bei dem faserigen Zerfall wie bei der Necrose. Bei sehr dünner Knorpellage

wird die Farbe des Knorpels durch diejenige des durchschimmernden Knochens verändert.

Bei einer eigenthümlichen Affection (Arthritis urica) erhält der im Uebrigen nur wenig veränderte Knorpel eine ganz weisse, kreidige Farbe, welche meistens in Form von kleineren oder grösseren Flecken erscheint und sich bei der mikroskopischen Untersuchung auf eine Ablagerung von krystallinischem harnsaurem Natron (in Form feinster Nadeln) sowohl in den Knorpelhöhlen wie in der Zwischensubstanz zurückführen lässt.

Es ist schon erwähnt worden, dass die Consistenz des Knorpels sowohl bei der der Usur vorangehenden Malacie als auch bei dem faserigen Zerfalle geringer wird. Im letzten Falle ist nicht nur das Aussehen, sondern auch die Consistenz mit Sammet zu vergleichen. Die Ablagerung von harnsauren Salzen verleiht dem Knorpel eine grössere Härte aber auch zugleich eine gewisse Bröcklichkeit.

b) Der Knochen der Gelenkenden kommt je nach der Ausdehnung des Knorpeldefectes bald partiell bald in der ganzen Ausdehnung der Gelenkfläche zum Vorschein. Man kann aus der Beschaffenheit der Oberfläche im Allgemeinen einen Schluss darauf machen, ob der Process ein chronischer oder ein mehr oder weniger acuter ist. Bei den chronischen Affectionen wird die Knochenoberfläche durch eine, wenn auch dünne, compacte Schicht gebildet, so dass man von dem spongiösen Gewebe nichts zu sehen bekommt, während bei den acuten Processen spongiöse Knochenmasse an der Oberfläche anstösst, welche dann meist im Zustande des Zerfalls (Caries) sich befindet. In diesen Fällen kann man meistens aus dem Inhalte der Gelenkhöhle (Eiter) schon auf den genannten Zustand des Knochens schliessen, da kleinste necrotische Knochenstückchen in demselben suspendirt sind, welche ihm eine sandige Beschaffenheit geben (Knocheneiter) und welche man bei der mikroskopischen Untersuchung leicht als solche erkennt.

Die Gestalt der Knochenenden erscheint bei den acuten Formen sowohl, wie, freilich in höherem Maasse, bei den chronischen in der ausgiebigsten Weise verändert. Bei der ersten Form ist es leicht verständlich, dass durch fortwährende oberflächliche Abstossung von Knochenbälkchen die Gelenkenden immer mehr ihre ursprüngliche Gestalt verlieren müssen; bei der chronischen Form ist die

Entstehung der Veränderung nicht so ohne weiteres klar. Die Veränderungen sind hier oft so ungeheuer, dass der frühere Gelenkkopf am Hüftgelenke z. B. oft gar nicht wieder zu erkennen ist. Besonders an denjenigen Stellen, wo bei der Bewegung die stärkste Reibung der Gelenkflächen aufeinander vorhanden ist, da finden sich die grössten Veränderungen in Form der sogenannten Reibungslinien. Am Oberschenkelkopf z. B. ist es vorzugsweise die obere Fläche, welche oft statt der halbkugeligen eine ganz flache, kaum merkliche Krümmung zeigt, während die untere ihre Krümmung kaum verändert hat. Aber dies ist es nicht allein, genauere Untersuchung ergibt oft, dass der alte Gelenkkopf gänzlich verschwunden ist und mit ihm selbst noch ein Stück vom Gelenkhalse, so dass der vorhandene Kopf (immer vom Hüftgelenke geredet) dicht an der Diaphyse aufsitzt. Dieser neue Kopf ist durch zwei entgegengesetzte Veränderungen entstanden, einmal durch allmähliches Abschleifen des alten Knochens, dann durch Neubildung von Knochen an der Peripherie. Aber auch an dem alten Knochen ist nicht bloss eine fortschreitende Zerstörung vorhanden, denn sonst müsste wie bei den acuten Formen die spongiöse Substanz zu Tage liegen, es geht vielmehr mit der Zerstörung eine Knochenneubildung vom Marke aus (Osteosclerose) Hand in Hand, durch welche die Markräume geschlossen werden und eine schmale Schicht compacter Substanz an der Oberfläche hergestellt wird.

Die Farbe der Knochenoberfläche ist bei den chronischen Formen die des gewöhnlichen Knochens, bei der acuten ist sie bald roth, besonders wenn sich Granulationen am Knochen finden, bald gelblich, wenn Eiterung vorhanden ist, bald missfarbig grünlich, wenn der Process einen jauchigen Charakter hat.

Je mehr Granulationen vorhanden sind, eine desto weichere Consistenz wird auch die Oberfläche darbieten.

c) An denjenigen Gelenken, bei welchen ein Gelenkkopf in einer Pfanne articulirt, sind noch die besonderen Verhältnisse dieser zu berücksichtigen. Dazu gehören vor Allem die Dimensionsverhältnisse, welche sowohl in der einen wie in der anderen Richtung verändert sein können. Erweiterung der Pfanne kommt durch acute oder chronische entzündliche Processe zu Stande, Vertiefungen durch peripherische Knochenbildung oder durch Usur und Ulceration der tieferen Theile, welche selbst bis zur Perforation

gehen kann, oder durch beide Processe zusammen; Verkleinerung der Pfanne bis fast zum vollständigen Schwunde zugleich mit einer Umwandlung der Knorpel in faseriges Bindegewebe tritt ein, wenn der Gelenkkopf luxirt ist. Es findet sich dann neben der alten Pfanne an der Stelle, wo der Gelenkkopf an die benachbarten Knochen aufstösst, eine mehr oder weniger vollständig ausgebildete, selbst mit Knorpel überzogene, neue Pfanne. Alle diese Processe kommen hauptsächlich am Hüftgelenke vor (Coxitis, malum coxae senile).

5. Die einzelnen Erkrankungen der Gelenke.

Bei den Affectionen der Gelenke, welche ihrer Mehrzahl nach entzündliche sind, nehmen alle Theile mehr oder weniger Antheil und wenn einer derselben (Synovialis, Knorpel oder Knochen) afficirt ist, so werden es auch bald die anderen.

a) Unter den **Entzündungen** unterscheidet man die einfachen serösen oder serösfibrinösen von den eiterigen. Bei beiden ist die Synovialis stets der zuerst oder doch von vornherein mitafficirte Theil. Die erste Gruppe gehört besonders dem Rheumatismus an und besteht aus einer Röthung und Schwellung der Synovialhaut besonders an ihren Falten und einer Störung der Secretion. Ist sehr viele seröse Flüssigkeit abgesondert worden, so spricht man von Hydarthrus; dagegen bedingt ein Vorwiegen des Fibrins die Arthritis rheumatica sicca oder die Arthr. fibrinosa oder crouposa, wenn das Fibrin sich als Häutchen über die Synovial- und Knorpeloberflächen gelegt hat. Ausser der Synovialis sind auch der Knochen, das Periost und die umgebenden bindegewebigen Theile mitafficirt, geschwollen, geröthet etc. Der Knorpel wird in späteren Stadien erst afficirt und zwar in Form der Chondromalacie. Bei den fibrinösen Formen kann sich aus der den Knorpel bedeckenden Fibrinschicht Bindegewebe bilden, welches mit dem an der gegenüberliegenden Seite gebildeten verwächst und so zu einer Obliteration der Gelenkhöhle führt (Arthr. rheumat. adhaesiva). Man findet dann den Knorpel ebenfalls in Bindegewebe verwandelt oder doch in einer solchen Verwandlung begriffen. Verknöcherung dieser bindegewebigen Adhäsionen findet man selten.

Als chronische rheumatische Entzündung bezeichnet

man jene Affection der Gelenke, bei welcher man meist ohne jegliche Absonderung einerseits eine regressive Metamorphose des Knorpels resp. Zerstörung des Knochens an der Gelenkoberfläche, andererseits eine Wucherung des Periostes am Rande der Gelenkflächen (marginale Knochenneubildung) und des Perichondriums (supracartilaginäre Exostosen besonders an der Wirbelsäule) findet. In früheren Stadien zeigt der Knorpel die früher beschriebene Wucherung der Zellen, dann faserigen Zerfall und Erweichung der Grundsubstanz, wodurch die Oberfläche ein sammetartiges Aussehen erhält. Später ist der Knorpel mehr oder weniger verschwunden und am Rande der Gelenkfläche sieht man die meist krausenartig umgeschlagenen, oft knolligen Knorpelwucherungen, endlich die Usur des Knochens mit den mannigfachen früher geschilderten Missstaltungen desselben. Die dabei im Knochen vor sich gehenden feineren Veränderungen bestehen nach Ziegler in einer mit einer gewissen Veränderung der Grundsubstanz verbundenen Proliferation der Knochenzellen und einer daraus hervorgehenden Recartilaginescenz des Knochens in Verbindung mit einer fibrösen Metamorphose theils des Knochens selbst, theils des Knochenmarks. Schliesslich kann sich, besonders an den knorpeligen Partien, Erweichung hinzugesellen, wodurch sich förmliche Cysten bilden können, welche ebenso wie die aus den erstgenannten Veränderungen hervorgehenden fibrösen und knorpeligen Geschwülstchen schon mit unbewaffnetem Auge sichtbar sind. — In den späteren Stadien der Erkrankung ist auch die Synovialis an den Veränderungen betheiligt, mit Bildung von Zotten, welche Fett, Knorpel oder Knochen enthalten können und durch welche die Haut ein Aussehen wie ein Schafsfell (Volkmann) erhält. Auf die Affection der Synovialis ist die manchmal gefundene Vermehrung des Secretes (secundärer Hydarthrus) zurückzuführen. Die Zotten können sich in der früher beschriebenen Weise als Corpora libera in der Gelenkhöhle vorfinden; doch kommen gerade bei der in Rede stehenden Affection auch Absprengungen der knolligen marginalen Wucherungen und dadurch Bildung von knöchernen Gelenkmäusen vor. — Die Affection hat ihren Hauptsitz am Hüftgelenke (Mal. cox. senile), wo dann auch an der Pfanne Abschleifungen, spontane Luxationen und Bildung einer neuen Pfanne vorkommen können.

Dieser Gruppe der chronischen Arthritisformen gehören auch

die syphilitischen an, welche sich besonders dadurch auszeichnen, dass, wenn eine Usur im Knochen zu Stande kommt, diese mit einer geringen Lage von Bindegewebe bedeckt wird, welche sich durch den Knorpel hindurch in den Knochen erstreckt, also eine Art Narbe, die durch ihre unregelmässig zackige Gestalt auch mit den syphilitischen Narben an anderen Lokalitäten übereinstimmt. Ebenso sind hierbei Adhäsionen zwischen beiden Gelenkflächen häufig.

Die eiterige Gelenkentzündung ist eine acute oder chronische. Die Arthritis purulenta acuta ist im Gegensatze zu den vorher betrachteten nur selten und fast nur bei Vorhandensein einer besonderen Prädisposition eine rheumatische, häufiger eine traumatische oder eine fortgeleitete oder sogen. metastatische, in welchem Falle sie dann ebenso wie bei dem ersten (rheumatische) multipel auftritt (Polyarthritis einiger Autoren). Sie hat ihren primären Sitz in der Synovialhaut (Synovitis purulenta), greift aber sehr schnell auf die Knorpel und Knochen über. Der in dem Gelenke vorhandene Eiter hat eine gute oder maligne (saniöse, jauchige) Beschaffenheit; letzteres ist die Regel bei den metastatischen Formen, obgleich es auch bei den traumatischen sowie bei den fortgeleiteten oft genug vorkommt. Bei diesen ist die Erklärung für diese schlechte Beschaffenheit in der Regel aus der Communication mit der äusseren Luft oder mit jauchigen Abscessen leicht zu finden, während man bei der ersteren auf die maligne Natur der erregenden Stoffe recurriren muss. Es ist sehr wahrscheinlich, wenn auch nur selten nachzuweisen, dass Embolien die Veranlassung dazu geben, ähnlich wie sie bei denselben Processen (Endoc. ulc., Pyämie, Puerperalfieber etc.) auch an anderen Orten zu eiterigen Entzündungen Veranlassung geben.

Entsprechend der Heftigkeit der Entzündung ist die Synovialis beträchtlich geschwollen, stark geröthet, an der Oberfläche mit Eiter bedeckt; mikroskopisch erscheint sie ganz mit Granulationszellen infiltrirt.

Perforationen, seien es primäre, seien es secundäre sind häufig und oft in grosser Ausdehnung vorhanden; die secundären sitzen an jenen Stellen wo die Kapsel am dünnsten ist. Um das Gelenk herum findet man dann periarticuläre Abscesse, oft von grosser Ausdehnung.

Der Knorpel leidet stets unter dieser eiterigen Synovitis. In frischen Fällen findet man ihn, besonders an den Seiten, wo er schon normal am dünnsten ist, dann an den Hauptberührungspunkten der Gelenkoberflächen verdünnt oder ganz geschwunden, den Knochen entblösst. Der Schwund geht gewöhnlich durch Malacie (Chondritis und Knorpelgeschwür nach Rindfleisch u. A.) vor sich, seltener durch Necrose oder durch Abhebung in Folge von Osteomyelitis.

Sobald der Knochen in den Process mit hineingezogen ist, ist die Arthritis in eine Caries übergegangen. Die obersten Schichten der spongiösen Substanz haben eine gelbliche Färbung durch Eiterbildung in den Markräumen, die obersten Knochenbälkchen sind necrotisch (Molecularnecrose, Volkmann) und der darüberstreichende Finger fühlt dieselben wie kleine Sandkörnchen, ähnlich wie im Gelenkeiter, wo sie oft neben einzelnen necrotischen Knorpelstückchen ebenfalls zu finden sind. Die Knochenoberfläche wird grösstentheils mechanisch immer weiter usurirt, was man daran erkennt, dass entsprechend den Stellen der stärksten Berührung sog. Abnutzungslinien erscheinen. Wie an den Gelenkenden so kommt diese Abnutzung auch an den Gelenkpfannen, z. B. des Hüftgelenkes vor und es kann dadurch die Pfanne immer weiter nach hinten rücken und endlich durch ihre Geräumigkeit zu Luxation Veranlassung geben.

Die Umgebung leidet bei diesen Entzündungen immer mit; es findet sich Osteomyelitis (selbst mit partieller Necrose), Periostitis, Parostitis etc.

Die chronische eiterige Gelenkentzündung ist schon von aussen durch die enormen Anschwellungen der gesammten Gelenkgegend (am häufigsten sind das Kniegelenk sowie die Fusswurzelgelenke befallen) kenntlich. Auf dem Durchschnitte erscheint fast nur ein derbes fibröses, aus der chronischen Entzündung des periarticulären, intermuskulären und subcutanen Bindegewebes entstandenes weisses Gewebe (daher Tumor albus), welches oft von mehrfachen, mit dicken Granulationsmassen ausgekleideten Fistelgängen durchsetzt ist. Im Gelenk selbst findet man oft nur wenig oder gar keinen Eiter, dagegen die Synovialis in eine dicke, polsterartige, weiche, gefässreiche Granulationsmasse verwandelt, die oft den grössten Theil der Gelenkhöhle ausfüllt. In ähnlicher Weise

erscheint der Knochen verändert (dessen Veränderung sogar nach Rindfleisch das Primäre ist). Durch eine Wucherung des Markgewebes ist eine Oesteoporose entstanden, die Knochenbälkchen sind verkleinert und zum Theil necrotisch und es ist dadurch die gesammte Knochenmasse z. B. an den Fusswurzelknochen so erweicht, dass man mit einer Sonde mit Leichtigkeit durch den ganzen Knochen hindurchstechen kann (Caries fungosa). Der Knorpel leidet vorzugsweise secundär, durch Malacie und Necrose, da er einerseits durch die aus dem Knochen hervorwachsenden Granulationen abgehoben, andererseits durch von der Synovialis ausgehende Granulationen bedeckt und von oben her arrodirt wird. Gerade bei diesen Zuständen kommt es vor, dass Granulationen vom Knochen aus den Knorpel perforiren und sich nun pilzförmig an der Oberfläche ausbreiten. Es betheiligt sich aber der Knorpel auch selbständig an dem Processe, indem die Knorpelzellen wuchern, die Kapseln sich vergrössern und endlich mit einander communiciren, so dass ein Kanalsystem den Knorpel durchsetzt, dessen Kanäle durch Schwund der Knorpelgrundsubstanz immer breiter werden, bis schliesslich nichts mehr von dieser übrig ist. Man kann schon an geeigneten frischen Präparaten diese Veränderung untersuchen, nur muss man die Querschnitte in der Nähe einer der beschriebenen Perforationsstellen machen.

In den Granulationen sowohl des Knochens wie der Synovialis und der Fistelgänge bilden sich sehr häufig Tuberkel, was Köster, Rindfleisch u. A. veranlasst hat, diese Affection überhaupt als eine tuberculöse anzusehen, eine Anschauung, die von Anderen, z. B. Virchow nicht getheilt wird, weil der Befund der Tuberkeln kein constanter sei. —

Es bleibt noch eine seltenere Form von Gelenkerkrankungen zu besprechen, die Arthritis urica, Gicht. Die damit verbundenen Veränderungen bestehen in kleineren oder grösseren aus einer weissen, bröckeligen, kreideähnlichen Masse (Massa tophacea) zusammengesetzten Knoten (Tophi), welche sowohl in den membranösen Theilen des Gelenkes, als auch in der Umgebung derselben sitzen und sogar durch eine Perforation der Haut nach aussen zu Tage treten können. Die Masse besteht neben wenig Fibrin aus krystallisirtem harnsaurem Natron, dessen Krystalle bei schwacher Vergrösserung nadelförmig, bei stärkerer als rhombische Säulchen

erscheinen. Dieselben Massen finden sich aber auch in den Knorpeln und Knochen, wo sie besonders in ersteren auf Schnitten leicht untersucht werden können. Sie haben ihren Sitz sowohl in den Knorpelhöhlen wie im Zwischengewebe. Bei durchfallendem Lichte erscheinen die Krystalle schwarz, bei auffallendem weiss. Lässt man Salzsäure zufliessen, so verschwinden sie und es scheidet sich nach einiger Zeit reine Harnsäure in wetzsteinförmigen Krystallen aus.

b) Die Betrachtung der **Luxationen** der einzelnen Gelenke gehört in die Chirurgie und sind in den chirurgischen Lehrbüchern speciellere Angaben darüber zu finden. Es sei hier nur noch auf die anatomischen Veränderungen hingewiesen, welche die Gelenkflächen (besonders Kopf und Pfanne am Hüftgelenk) bei der inveterirten Luxation erfahren. Der Gelenkkopf zeigt die früher beschriebenen Veränderungen der chronischen Arthritis deformans, die alte Pfanne verödet und es bildet sich eine neue Pfanne aus, mit der jedoch der Kopf oft verwächst.

7. Untersuchung der Knochen.

Da gerade mit der Untersuchung der Knochen sehr leicht eine Verstümmelung des Leichnams verbunden und da zugleich die Untersuchung besonders des Knochenmarkes etwas mühsam ist, so hat man lange Zeit die Untersuchung auf diejenigen Fälle beschränkt, bei welchen man eine Veränderung schon von aussen erkennen konnte oder aus der klinischen Beobachtung folgerte und in allen übrigen, wo keine directe Aufforderung in anderen Befunden gegeben war, die Untersuchung unterlassen. Daher kommt es, dass die Häufigkeit verschiedener Erkrankungen des Knochens und besonders seines Markes bei weitem unterschätzt worden ist. So gehören z. B. im pathologischen Institut in Berlin die metastatischen Knochentumoren besonders Carcinome, ferner disseminirte Tuberkel, gummöse Osteomyelitis etc. durchaus nicht zu den ungewöhnlichen Befunden aus dem einfachen Grunde, weil in allen Fällen von ausgebreiteter Geschwulstbildung, von constitutioneller Syphilis und von sog. Miliartuberkulose stets das Knochensystem untersucht wird. Es ist ja freilich nicht möglich das ganze Skelet zu untersuchen, allein es genügt auch in der Regel ein grösserer Röhrenknochen und man

sollte deshalb wenigstens bei allen Allgemeinkrankheiten, auch wenn keinerlei klinische Anhaltspunkte vorliegen, einen Oberschenkel (dessen Fehlen in der Leiche am leichtesten verdeckt werden kann) herausnehmen und auf einem Längsschnitt untersuchen.

Die Herausnahme geschieht am besten, weil die geringste äussere Verletzung der Leiche damit verbunden ist, in der Weise, dass man in der Richtung der grossen Femoralgefässe, die ja auch häufig untersucht werden müssen, vom Poupart'schen Bande an bis an das zweite Drittel des Unterschenkels einen grossen Schnitt bis auf den Knochen führt, dann subcutan das Lig. patellae durchschneidet und durch Abpräpariren der Haut am oberen Ende des Unterschenkels und der Muskeln am unteren Ende des Oberschenkels das Kniegelenk freilegt, seine Kapsel durchschneidet und nun von unten her den Oberschenkel gänzlich auslöst, bis man endlich die Hüftgelenkkapsel wie bei der Exarticulation über dem Kopfe spaltet und diesen enucleirt. Mit Schraubstock und Säge wird der Knochen nun der Regel nach in der Richtung des Schenkelhalses zersägt und die durch die Sägespäne verunreinigte Sägefläche mit Hülfe eines Wasserstrahles und eines Schwammes oder einer Bürste gereinigt. Sobald äusserlich wahrnehmbare Veränderungen am Knochen vorhanden sind, kann natürlich die Richtung des Sägeschnittes danach beliebig geändert werden. Bei kleinen Kindern muss man feinere Sägen benutzen, es gelingt jedoch auch oft wenigstens die Gelenkenden, auf welche es hier ja häufig (bei Rachitis, Syphilis) allein ankommt, mit einem starken Knorpelmesser zu durchschneiden.

Zur Untersuchung des in gerichtlicher Beziehung wichtigen Knochenkerns in der unteren Epiphyse des Oberschenkels bei neugeborenen Kindern schneidet man unter starkem Beugen des betreffenden Kniegelenkes das Lig. patellae quer durch, präparirt dann die Patella seitlich etwas ab und zerlegt nun die Epiphyse von der Gelenkfläche aus in eine Serie von schmalen der Oberfläche parallelen Schnitten. Der Knochenkern hat bei neugeborenen reifen Kindern 2—5 Mm. Durchmesser; in der 37.—38. Woche des Fötallebens 1—1,5, vor der 37. Woche fehlt er noch ganz.

Die Untersuchung der Knochen trennt sich in diejenige der Knochen im Ganzen und diejenige ihrer einzelnen Theile.

1. Allgemeine Untersuchung der Knochen im Ganzen.

Veränderungen in der Zahl der Knochen kommen relativ häufig vor, besonders als überzählige Glieder der Finger und Zehen oder als überzählige ganze Finger und Zehen. Es entspricht hierbei jedoch nicht immer die äussere Erscheinung dem Verhalten des Knochengerüstes: es kann z. B. ein 6. Fingerknochen vorhanden sein, ohne dass von aussen ein sechster Finger vorhanden ist und umgekehrt.

Das Gegentheil dieser Abnormität, der Mangel von Gliedern wird ebenfalls beobachtet, vorzugsweise aber bei Missgeburten, deren Beschreibung hier nicht beabsichtigt ist.

Die Grösse der Extremitätenknochen kann angeboren auf einer Seite oder wenigstens an einer Extremität vermehrt sein (Riesenwuchs); sie kann aber auch in Folge von pathologischen Vorgängen z. B. durch Rachitis an vielen Knochen, durch besondere pathologische Vorgänge z. B. nach Fractur etc. an einzelnen vermehrt sein. Häufiger jedoch als die abnorme Grösse wird eine abnorme Kleinheit beobachtet, welche das ganze Skelet (Rachitis) oder einzelne Extremitäten (nach Luxation, Lähmung etc.) oder einzelne Knochen (nach Fractur, Necrose, Epiphysenstörungen etc.) betreffen kann. Veränderungen der Gestalt sind sehr häufig und werden theils durch Verkrümmung in Folge von Fracturen, Rachitis, theils durch partielle Verdickungen oder Verdünnungen oder durch beide zusammen herbeigeführt. Eine besondere Erwähnung verdienen die sog. Säbelbeine, eine convexe Krümmung der Knochen der unteren Extremitäten mit seitlicher Abflachung in Folge von Rachitis.

Die Farbe der äusseren Oberfläche ist für gewöhnlich eine weissgraue, wird durch einfache Entzündung eine rothe, die meist eine fleckige ist, durch eiterige Entzündung eine gelbliche, durch jauchige Entzündung eine grünlich schiefrige. Die verschiedenen Knochen-Tumoren zeigen je nach ihrer Zusammensetzung eine knorpelig weisse, graue, graurothe etc. Färbung ihrer Oberfläche.

Die Consistenz der Knochen ist bei der Osteomalacie, oft auch bei der Rachitis verringert, selbst bis zum Wachsweichen, die verschiedenen Tumoren bieten eine bald weiche (medulläre), bald härtere (fibröse), bald knorpelige oder knöcherne Consistenz dar.

Unter die allgemeinen Betrachtungen fallen auch noch die Störungen der Continuität, welche bald als Infraction (einseitige Trennung und Winkelstellung) vorzugsweise bei Kindern, bald als Fractur (vollständige Trennung des Zusammenhanges) erscheinen. Die Lehre von den Fracturen gehört wesentlich in das Gebiet der Chirurgie, es sei deshalb hier nur kurz erwähnt, dass man je nach dem gegenseitigen Verhalten der Bruchenden, wenn sie nicht sich genau wieder aneinanderlegen, verschiedene Formen von Dislocationen unterscheidet. Dislocatio ad axin, wenn die Axe der Fragmente einen Winkel bildet; Disl. ad longitud., wenn sich ein Fragment neben dem anderen vorbeigeschoben hat, Disl. ad peripheriam, wenn eine Axendrehung zu Stande gekommen ist, so dass die entsprechenden Punkte an der Peripherie beider Bruchenden nicht aufeinander fallen, Disl. ad latus, wenn die Bruchflächen in der Horizontalrichtung sich aneinander verschoben haben. Eine besondere Art der Dislocation ist die sog. Einkeilung (Disl. per implantationem), wobei ein Fragment (z. B. Schenkelhals) in das andere (Schenkeldiaphyse) eingetrieben worden ist.

Von diesen traumatischen Fracturen, welche stets mit Zerreissung auch des Periostes verbunden sind, müssen hier die spontanen Brüche getrennt werden, welche freilich auch meist durch geringfügige äussere Einwirkungen veranlasst, aber doch hauptsächlich durch eine locale Zerstörung des Knochengewebes durch Geschwülste etc. hervorgebracht werden. Da hierbei sehr häufig grosse Stücke des Knochens gänzlich zerstört sind, so kann von Dislocation in dem gewöhnlichen Sinne meistens nicht die Rede sein.

2. Untersuchung der einzelnen Bestandtheile der Knochen.

Nachdem die allgemeinen Verhältnisse beachtet sind, folgt die Untersuchung der einzelnen Bestandtheile des Knochens, nämlich des Periostes, der Tela ossea und des Markes.

a) Untersuchung des Periostes.

1. Allgemeine Verhältnisse.

Beim Periost sind zuerst die Lageverhältnisse festzustellen d. h. es muss auf etwaige Abhebungen desselben, wie sie durch

traumatische Einwirkungen, Abscessbildung, Geschwulstbildung etc. herbeigeführt werden können, ferner auf Trennung des Zusammenhanges und Defecte, welche ebenfalls durch Traumen, Entzündungen etc. bewirkt sein können, geachtet werden.

Seine Dicke ist sowohl bei acuten wie chronisch entzündlichen Processen vermehrt, bei ersteren durch Zunahme der zelligen Elemente und der Gewebsflüssigkeit, bei letzteren durch Entwickelung eines derben fibrösen Bindegewebes. Seine Farbe ist im unveränderten Zustande weissgrau, bei acuter Entzündung je nach der Intensität derselben dunkler roth, bei eiterigen Entzündungen oft gelblich, bei jauchigen missfarbig grünlich, bei chronischen weisslich.

Die Consistenz wird bei acut entzündlichen Schwellungen durch die ödematöse Durchtränkung und den grösseren Zellenreichthum des Gewebes eine weiche, bei den chronischen eine sehr derbe.

2. Die einzelnen Erkrankungen des Periostes.

a) Unter den Erkrankungen des Periostes sind die häufigsten und wichtigsten die **entzündlichen.** Die einfachen Entzündungen tragen einen eigenthümlichen, durch die physiologische Stellung des Periosts als Matrix für das appositionelle Dickenwachsthum des Knochens bedingten Charakter, indem sie zur Bildung abnormer Knochenmassen Veranlassung geben (Periostitis ossificans). In ganz frischen Fällen erscheint das Periost verdickt, seine innersten Lagen derber aber immer noch schneidbar. Fertigt man feine senkrechte Schnitte an, so sieht man innerhalb eines an Rund- und Spindelzellen sehr reichen Gewebes einzelne aus sog. Osteoidgewebe bestehende Bälkchen, welche zum Theil senkrecht zur Knochenoberfläche stehen, zum Theil die ersteren untereinander verbinden (Spongioid). In einem späteren Stadium haben sich dann die Osteoid-Säulchen, welche vom ächten Knochengewebe durch den Mangel von Kalksalzen und die noch etwas plumpen, mehr rundlichen und mit dicken Ausläufern versehenen Körperchen unterschieden sind, durch Aufnahme von Kalksalzen in wirklichen Knochen umgewandelt und bilden dann das spongiöse oder blätterige etc. Osteophyt.

In einem noch späteren Stadium ist der spongioide Charakter der Neubildung verschwunden; dieselbe ist durch Ausfüllung der

zwischen den Bälkchen des spongiösen Osteophyts gelegenen Räume mit concentrischen Knochenlamellen (bis auf einen kleinen Raum, den Gefässkanal) in eine compakte Knochenmasse verwandelt worden, die nun dem alten Knochen fest aufsitzt, während das spongiöse Osteophyt sich um so leichter loslösen lässt, je jünger es ist.

Endlich gibt es noch ein späteres Stadium, in welchem wiederum secundär eine partielle Einschmelzung des compacten Knochengewebes (Osteoporose) durch Bildung von ächten Markräumen entstanden ist.

Eine besondere Unterabtheilung dieser ossificirenden Periostitis stellt diejenige Form dar, welche bei Knochenbrüchen den Callus liefert. Sie unterscheidet sich zunächst von anderen durch die Massenhaftigkeit der Production, zweitens dadurch, dass die neugebildeten Massen relativ lange in dem Zustande des Osteoids verharren.

Eine dritte Form findet man bei der Rachitis. Hier zeigt das Periost eine beträchtliche Verdickung seiner inneren weichen Schicht, welche zugleich durch sehr reichliche Vascularisation ein dunkelrothes Aussehen erhält. In diesem weichen Gewebe finden sich sehr dünne und zarte Osteoidsäulchen, welche oft erst nach dem Ablaufe der Rachitis in richtigen Knochen sich umwandeln.

Die eiterige Entzündung des Periostes zeigt sich in einer Abhebung der verdickten und gerötheten Haut vom Knochen durch den immer zwischen Knochen und Periost aus der innersten Schicht desselben gebildeten Eiter. Wenn das acute Stadium vorüber ist, bilden sich an der Innenfläche des Periosts Granulationen aus, welche dann nur an ihrer Oberfläche Eiter produciren. Die sehr wichtigen secundären Veränderungen am Knochen werden später besprochen.

Der Eiter kann das Periost durchbrechen und sich in die Nachbarschaft ergiessen, ein Ereigniss, welches besonders bei jauchigem Charakter der Eiterung (Periostitis ichorosa) leicht eintritt.

Sehr selten ist eine Periostitis mit käsiger Umwandlung der Entzündungsprodukte (Periost. caseosa), dagegen häufiger, wenngleich ebenfalls seltener an der Leiche zu beobachten, die gummöse Periostitis. Im frühen Stadium erscheinen die inneren Theile des verdickten Periostes in eine weiche gallertige Masse verwandelt, in der man mikroskopisch zahlreiche Rundzellen nachweisen kann,

während in den oberen, derberen Partien mehr spindel- und sternförmige Zellen uud Fasern zu finden sind. Die inneren Schichten erleiden bald die bekannte regressive Metamorphose (Verfettung) und stellen sich dann als eine homogene, ziemlich derbe, aber elastische, schwefelgelbe Masse dar, welche sich sehr lebhaft von der rothen Umgebung abhebt, in welcher eine ossificirende Periostitis nie fehlt. Sehr viel häufiger als diese frischen Formen bekommt man an der Leiche die Ueberreste derselben (Knochendefecte) zu sehen, wovon sogleich mehr.

b) Es bilden diese Formen schon die Uebergänge zu den **Geschwülsten** des Periostes, von denen zuerst die knöchernen erwähnt werden sollen, obgleich ihre Trennung von den entzündlichen Knochenbildungen des Periostes unmöglich ist und viele, ja die meisten dahin gehören mögen.

Es sind dies die als Exostosen (genauer Exostoses externae) bezeichneten Geschwülste. Sie stellen umschriebene Knochenbildungen in Geschwulstform dar, welche dem Knochen fest aufsitzen und in der Regel mehr diesem als dem Periost anzugehören scheinen, obwohl sie doch ganz in derselben Weise, wie früher die Bildung der periostitischen Knochenbildungen beschrieben worden ist, sich aus dem Perioste entwickelt haben. Nicht in allen ist die früher erwähnte secundäre Markraumbildung zu Stande gekommen (Exost. spongiosa), sondern einzelne zeigen eine äusserst feste, weisse Knochenmasse (Exost. eburnea). Eine bedeutende Grösse erreichen diese Exostosen nicht.

Nächst diesen sind Sarcome die häufigsten Geschwülste und es finden sich alle Formen vertreten, Rundzellen-, Spindelzellen-, Riesenzellen-Sarcome (Osteo-Sarcoma periph. globocell., fusocellul., gigantocellulare). Im Allgemeinen sind die vom Periost ausgehenden Sarcome härter, die vom Mark ausgehenden weicher und es wohnt denselben entsprechend den Eigenthümlichkeiten ihres Mutterbodens in ganz exquisiter Weise die Fähigkeit zu verknöchern (Osteosarcoma) inne. Die Riesenzellensarcome haben oft eine bräunlich rothe oder grünlichbraune Farbe, die wohl zum Theil von Hämorrhagien herrührt, zum Theil aber von einer Eigenfarbe.

Eigentliche Enchondrome kommen am Periost vielleicht nicht vor, da immer die Möglichkeit vorhanden ist, dass sie aus der Tela ossea selbst hervorgegangen sind. Dagegen geht meistens vom Periost

eine Geschwulstform aus, welche nicht aus hyalinem Knorpel, sondern aus jenem knorpeligen, dem Knochen ähnlichen Uebergangsgewebe besteht, welches man Osteoidgewebe genannt hat, daher Osteoidgeschwülste. Sie zeigen oft verknöcherte Stellen und können Metastasen von ähnlicher Zusammensetzung in inneren Organen bewirken (bösartiges Osteoid von Joh. Müller).

Ob Carcinome primär vom Periost ausgehen können ist jedenfalls sehr fraglich. Es finden sich Epithelialcarcinome z. B. an der Tibia mit den bekannten grossen Zellenzapfen, welche aber wohl immer von der Haut ausgegangen sind, auch wenn dort die Affection quantitativ geringer ist. Es kommen manchmal vom Periost ausgehende, weiche, als Carcinome gewöhnlich bezeichnete Geschwülste vor, die aber vielleicht als Alveolar-Sarcome aufgefasst werden müssen. Jedenfalls ist die grösste Menge der Carcinome der Knochen aus dem Marke hervorgegangen.

b) Untersuchung der Tela ossea.

1. Allgemeine Verhältnisse.

Gehen wir nun zur Untersuchung des Knochengewebes über, so sind

a) von der Oberfläche zunächst die Verdickungen zu erwähnen, welche der Knochen durch entzündliche und geschwulstbildende Vorgänge am Periost erfährt. Es ist schon gesagt, dass, nachdem die acuten Prozesse abgelaufen sind, die neugebildete Masse mehr dem Knochen anzugehören scheint. Ist die Knochenneubildung über die gesammte Oberfläche oder den grössten Theil derselben verbreitet, so heisst sie Hyperostose, nimmt sie nur einen kleinen Theil ein, so ist es eine Periostose und tritt sie als kleinere umschriebene Geschwulst auf, so ist es die oben schon erörterte Exostose.

Das Gegentheil der äusseren Hypertrophie ist die äussere Atrophie, concentrische Atr., welche nicht bloss am normalen Knochen, sondern auch, als sehr salutärer Vorgang, an neugebildetem z. B. Knochencallus gefunden wird. Es ist interessant, dass, wie Wegner nachgewiesen hat, auch die pathologische Atrophie durch Riesenzellen, Myeloplaxen, von Kölliker Osteoklasten genannt, bewirkt wird und man wird daher an der Oberfläche dieser atro-

phischen Stellen durch Abkratzen die Riesenzellen in mikroskopischen Präparaten erhalten können.

Die Farbe der Knochenoberfläche kann oft von grosser diagnostischer Wichtigkeit sein. Einmal ist eine weissliche fast kreideartige aber ungleichmässige Färbung für die kleinsten spongiösen Osteophytbildungen charakteristisch; dann aber ist eine Necrose des Knochengewebes oft nur an der gleichmässig grauweissen Farbe, gegenüber der graugelben des normalen Knochens zu erkennen. Röthung der Knochenoberfläche deutet fast immer auf eine abnorme Markraum- und Gefässbildung hin.

b) Auf dem Durchschnitt resp. im Innern der Knochenmasse findet sich ebenfalls eine Hypertrophie, die vorzugsweise in den schwammigen Theilen erscheint und in einer Verkleinerung der Markräume durch Verdickung der Knochenbälkchen (Osteosclerose) besteht, die so weit gehen kann, dass ein vollständig compaktes Knochengewebe resultirt. Auch diese Veränderung ist meist entzündlichen Ursprungs und geht, wie die äussere Hypertrophie vom Periost, so vom Marke aus (Osteomyelitis ossificans, auch Ostitis ossificans genannt). Eine zweite Form ist die Verdickung des Knochens nach der Markhöhle zu, welche bis zu einer vollständigen Verschliessung derselben (z. B. bei Knochenbrüchen) gehen kann, welche aber wie die vorige ebenfalls aus einer Verknöcherung des Markes hervorgegangen ist. (Neuere Untersuchungen von Maas machen es allerdings sehr wahrscheinlich, dass auch diese Knochenbildung vom Periost ihren Ausgang nimmt.)

Als Atrophie haben wir die sog. Osteoporose anzusehen, ein Zustand, bei dem der normal compakte Knochen von markhaltigen Hohlräumen durchsetzt und also dem spongiösen ähnlich geworden ist oder bei dem die Bälkchen an sich schon spongiösen Knochengewebes noch dünner und spärlicher geworden sind, als sie früher schon waren. Auch dieser Zustand ist die Folge einer Entzündung (rareficirende Ostitis) und entsteht durch Umwandlung des Knochengewebes in rothes Markgewebe.

Nach Virchow gehört in diese Gruppe auch die sog. Osteomalacie, welche als eine excessive und an ungewöhnlichen Punkten auftretende Metabolie von Knochen in Markgewebe anzusehen sei, welche durch das Zwischenstadium des Osteoidknorpels geht. Je nach der Beschaffenheit des gebildeten Markes unterscheidet man

eine rothe, gelbe und gallertige Atrophie, von denen die erste die acute, bei jugendlichen Individuen auftretende ist. Von den spongiösen Knochen lassen sich leicht mikroskopische Präparate durch Schnitt oder Ausbrechen eines Knochenbälkchens anfertigen, an welchen man sehr hübsch die verdünnten Knochenbälkchen von einem in Carmin sich lebhaft färbenden Rand von Osteoidgewebe umgeben sieht, während die Markräume erweitert und mit sehr hyperämischem und selbst oft hämorrhagischem Marke gefüllt sind. — In Betreff der Farbe ist auch hier das Grauweiss oder fast Weiss der necrotischen Theile von Wichtigkeit. Die Consistenz ist sowohl bei Osteomalacie, wie in heftigen Fällen von Rachitis vermindert.

2. Die einzelnen Erkrankungen.

a) Die wichtigsten Erkrankungen des Knochengewebes sind die eiterigen **Entzündungen** (Caries), deren schon bei Besprechung der Gelenkenden gedacht worden ist. Ganz in derselben Weise wie dort tritt auch an allen übrigen Theilen durch die vom Periost oder Marke aus fortgeleitete Entzündung eine necrotische Zerstörung kleinster Knochentheilchen ein (Molecularnecrose), wodurch ein Knochengeschwür sich bildet. Eine eiterige Entzündung an den compakten Knochen ist immer mit Osteoporose verbunden, indem zuerst eine Metaplasie von Knochengewebe in Mark zu Stande kommt, welches nun erst Eiter bildet und die Necrose bewirkt. Es wird also der Eiter zugleich an verschiedenen nicht direkt communicirenden Orten gebildet, es gibt im Knochen keine Abscesse wie im Bindegewebe, sondern der Eiter ist immer in das Knochengewebe infiltrirt. Eine zweite Form der eiterigen Knochenentzündung, welche nur durch ihre Entstehung von der eben besprochenen fortgeleiteten verschieden ist, findet sich in der Umgebung von abgestorbenen Knochentheilen (Necrosen) als demarkirende Entzündung, in ähnlicher Weise, wie auch in anderen Organen todte Massen durch eiterige Entzündung von der Umgebung losgelöst werden.

Ein Absterben grösserer Knochenstücke Necrose kann durch verschiedene Ursachen entstehen; am häufigsten ist die traumatische (Commotionsnecrose); dann die Necrose in Folge von benachbarter Entzündung. So z. B. folgt auf eine Abhebung des Periostes durch Eiter fast immer eine Necrose der obersten Knochenlamellen (Necrosis superficialis), auf Entzündung des Markes dasselbe an

der inneren Seite (Necrosis centralis). Das necrotische Knochenstück zeichnet sich durch seine weisse Farbe und durch gänzlichen Blutmangel vor der Umgebung aus und ist je nach dem Alter bald mehr bald weniger von der Umgebung durch eiterige Entzündung (Caries) getrennt. Eine besondere Form von Caries wird durch syphilitische Processe bedingt, indem sich neben einer Periostitis gummosa auch in der Knochenoberfläche selbst Gummositäten bilden, nach deren Zerfall eine Narbe im Knochen zurückbleibt. Eiter muss dabei nicht gebildet werden, doch kann sich eine eiterige Ostitis hinzugesellen.

b) **Geschwulstbildungen** von Seiten der Tela ossea gibt es nur wenige; manchmal findet man kleine geschwulstartige Knochenneubildungen mitten in der spongiösen Substanz sitzen (Enostosen), desgleichen Enchondrome, aus welchen, wenn sie (schleimig) erweichen, die sog. Knochencysten hervorgehen können. Diese sowohl wie auch die zuweilen peripherisch vorkommenden Enchondrome werden von Virchow auf stehengebliebene Reste des Epiphysenknorpels zurückgeführt. Das Uebrigbleiben solcher Knorpelreste wird wahrscheinlich meistens durch Rachitis bedingt. Enchondrom- und Cystenbildung ist von Ziegler als Folge der Arthritis deformans in den spongiösen Gelenkenden gefunden worden. Passiv wird das Knochengewebe an vielen Geschwülsten des Markes betheiligt.

c) Es erübrigt noch einiger **Veränderungen** zu gedenken, welche sich an der Verknöcherungszone **der Epiphysenknorpel** im Knorpel und am Knochen abspielen. Zuerst sind die rachitischen Veränderungen erwähnenswerth, welche makroskopisch aus einer Verbreiterung der durchscheinenden blaugrauen Wucherungszone des Knorpels, sowie aus einer Verbreiterung und aus unregelmässigem Verlaufe der weissen, der provisorischen Verkalkung entsprechenden Schicht und einem unregelmässigen Vordringen von Markräumen mit Gefässschlingen sich zusammensetzen. Mikroskopisch sieht man die normale Wucherung der Knorpelzellen beträchtlich vermehrt, die Zellen sowie die Zwischensubstanz hydropisch; die Verkalkungszone ist sehr breit und mit zahlreichen, oft weit vorspringenden Zacken versehen, die Knochenbildung ist in derselben Weise unregelmässig und es ist oft sehr deutlich eine direkte Verknöcherung des Knorpels vorhanden. Man kann im Allgemeinen sagen, dass bei der

Rachitis diejenigen Processe, welche beim normalen Uebergange von Knorpel in Knochen sich nach einander zeigen, nun nebeneinander ablaufen. Manche Knorpelstücke verknöchern gar nicht und diese sind es dann, aus welchen später Enchondrome werden können.

Eine zweite sehr wichtige und interessante Erkrankung dieser Zone ist eine syphilitische und zwar eine intrauterine — ein Zeichen hereditärer Syphilis. Auch hierbei ist eine grosse Unregelmässigkeit in der Verkalkung vorhanden, ganz ähnlich der bei Rachitis, ausserdem aber findet sich zwischen der verkalkten Masse und dem Knochen eine Lage eines weichen, weisslichgelben Gewebes, welches von Wegner als entzündliches (daher Osteochondritis), von Waldeyer und Köbner als gummöses aufgefasst wird. Durch sehr reichliche Entwickelung dieses Gewebes kann eine Epiphysenablösung zu Stande kommen.

Eine besondere Art von Knochengeschwulst nimmt von dem Epiphysenknorpel ihren Ausgang, die sog. Exostosis cartilaginea, welche auch multipel an demselben und an mehreren Knochen vorkommt. Ein langer Knochenfortsatz steht, vom Gelenke abgewendet, hervor, der an seiner Spitze einen Knorpelbelag trägt. Der Epiphysenknorpel scheint auch in seinen pathologischen Auswüchsen seine Aufgabe, Knochen zu bilden, nicht zu vergessen.

c) Untersuchung des Markes.

1. Allgemeine Verhältnisse.

Das Mark der Röhrenknochen zeigt vielfache Verschiedenheiten in seiner Menge, da die Markräume besonders der spongiösen Theile bald erweitert (durch Osteoporose), bald verengert (durch Osteosclerose etc.) sind.

Wichtiger ist die Farbe sowohl des Markes im Ganzen oder auch grösserer Strecken (roth, fettig, gelb, durchscheinend bräunlich) als auch an kleineren Stellen (roth, trübgelb, citronengelb, grünlich etc.); desgleichen die Consistenz, welche für gewöhnlich schon eine sehr weiche ist, manchmal aber gallertig zitternd (auch auf grössere Strecken) oder in verschiedenem Masse derb (meist auf kleinere Herde beschränkt) sein kann.

2. Die einzelnen Erkrankungen.

Die Veränderungen des Markes, welches ja schon im Laufe der normalen Entwickelung grössere Veränderungen zeigt, sind sehr zahlreiche, wie man sich in neuerer Zeit immer mehr überzeugt hat. Bekanntlich ist das Mark sämmtlicher Knochen bei jugendlichen Individuen von rother Farbe, sehr reich an grosskernigen, farblosen Rundzellen und kernhaltigen rothen Blutkörperchen; gegen die Pubertät hin tritt, während in den platten Knochen, den Wirbeln etc. das rothe Mark sich erhält, in den Röhrenknochen durch Aufnahme von Fett in die Zellen Fettgewebe an seine Stelle, gelbes oder Fettmark, welches im Alter sehr häufig dann wieder in ein hellbräunliches, durchsichtiges, gallertig weiches Mark übergeht, das Gallertmark. Abnormerweise tritt nun an die Stelle des Fettmarkes auch beim Erwachsenen wieder rothes Mark, sei es partiell, sei es in der ganzen Ausdehnung des Knochens. Für dieses Zurückkehren des Markes in den fötalen (lymphoiden) Zustand lassen sich nicht immer ausreichende Gründe auffinden, doch kann man wohl im Allgemeinen behaupten, dass alle diejenigen Krankheiten, welche zu Cachexie und Anämie führen, auch zu der Metaplasie des Fettmarkes in rothes Mark Veranlassung geben. In diesem rothen Mark finden sich alle seine charakteristischen Bestandtheile, besonders die farblosen Markzellen und die kernhaltigen rothen Blutkörperchen wieder, letztere oft in beträchtlich vermehrter Anzahl. Als locale Gründe für die genannte Metaplasie des Markes sind die entzündlichen und geschwulstartigen Processe zu nennen, das Fettmark kann weder direkt in Eiter noch in ein Geschwulstgewebe übergehen, es muss sich vorher immer erst in rothes Mark umwandeln. Andererseits kommt auch die Umwandlung des Fettmarkes in gallertiges Mark in einem zu frühen Alter vor, meist in Folge von Cachexien. Es ist mit dieser gallertigen Atrophie des Markes meist auch eine Osteoporose, eine Atrophie der Knochenbälkchen der spongiösen Epiphysenenden verbunden.

a) Von den **Entzündungen** des Markes sind die ossificirenden (Osteomyelitis ossificans) eher von wohlthätiger als schlimmer Wirkung, indem sie vielfach Schäden repariren oder das Vordringen schlimmerer Processe hindern können. Am bekanntesten ist die ossificirende Osteomyelitis bei den Fracturen, Amputationen und

Exarticulationen der Knochen, wo die Markhöhle ganz verschlossen wird — und zur Erzielung einer Heilung verschlossen werden muss. Nicht selten findet man auch um Geschwülste etc. herum eine knöcherne Kapsel durch ossificirende Osteomyelitis gebildet.

Die eiterige Osteomyelitis erscheint mit einer stellenweise hervortretenden gelben Farbe; es lässt sich eine dünne Flüssigkeit an diesen Stellen ausdrücken. Ihr Lieblingssitz ist in den spongiösen Epiphysenenden, wo sie besonders bei jugendlichen Individuen auftritt. Die gelben, eiterigen Stellen sind stets von einer rothen Markmasse umgeben. Der Eiter der Osteomyelitis zeigt meistens einen Zerfall der Eiterkörperchen und besitzt stark ätzende Eigenschaften, weshalb man sich auch leicht damit inficirt. Durch eiterige Osteomyelitis kann eine Necrose von Knochentheilen erzeugt werden, besonders in denjenigen Fällen, wo die Entzündung einen jauchigen Charakter hat (O. ichorosa), den man an der Leiche besonders an der missfarbigen, grünlichgelben oder grünlichschieferigen Färbung des Markes erkennt.

Wie an anderen Orten, so kann auch am Knochen bei scrofulösen Individuen die eiterige Entzündung zu einer käsigen werden, indem der Eiter sich eindickt und zerfällt. Man findet dann statt seiner eine opake, gelbe, käsige Masse, welche ebenfalls von einem rothen Hofe umgeben ist. Diese Osteomyelitis caseosa hat vorzugsweise in den Gelenkenden ihren Sitz, wo sie die anatomische Grundlage der Pädarthrocace abgibt.

b) Den Uebergang zu den **Geschwulstbildungen** des Markes bildet die der eben beschriebenen Affection im Aussehen ganz ähnliche specifisch syphilitische Osteomyelitis (O. gummosa); bei ihr sind zum Unterschiede von der vorigen die gelben Massen derber, mehr schwefelgelb und zeigen unter dem Mikroskope Verfettung, wie sie die Gummata ja auch an anderen Stellen zeigen. Gerade diese Affection ist häufiger als man früher annahm.

Tuberkel des Knochenmarkes kommen sowohl local, als secundäre Knoten in der Umgebung von Käseherden (O. caseosa) vor, als auch in Form der disseminirten Miliartuberculose, wobei man freilich oft Mühe hat, die kleinen grauen Knötchen zu sehen, da sie viele Aehnlichkeit mit Querschnitten von Knochenbälkchen haben können. An der Möglichkeit, sie als kugelige Gebilde leicht aus

dem sie umgebenden, immer rothen Knochenmark herauszuheben, lässt sich ihre Natur sicher erkennen.

Schon beim Periost ist der myelogenen Sarcome Erwähnung gethan, welche im Allgemeinen durch grössere Weichheit vor den periostealen sich auszeichnen. Sie zeigen dadurch ein eigenthümliches Verhalten, dass selbst mannskopfgrosse Tumoren oft noch von einer knöchernen Schale umgeben sind (Tumeurs enkystés). Es ist nicht denkbar, dass diese Schale die aufgeblähte alte Knochenrinde sei, da diese, abgesehen von allem Anderen, gar nicht dick genug ist, um so aufgebläht werden zu können, es muss vielmehr vom Periost neugebildeter Knochen sein. Auch diese Tumoren können Rund-, Spindel- oder Riesenzellensarcome sein. Sehr gewöhnlich, besonders bei den weichen Rundzellensarcomen ist eine starke Vascularisation, welche viele und grosse Hämorrhagien im Gefolge hat (Sarcoma telangiectodes, Fungus haematodes). Durch die Hämorrhagien können Cysten (oft multiple) entstehen, ebenso wie durch partielle schleimige Metamorphose. Seltener sind Myxome, häufiger als diese Enchondrome; sehr selten primäre Carcinome (wenn sie überhaupt vorkommen, vielleicht Alveolar-Sarcome), dagegen sehr häufig metastatische, oft multiple Knoten, die freilich meistens Erbsen- bis Bohnengrösse nicht überschreiten. Es gibt auch telangiectatische Carcinome (die im Leben pulsiren) mit denselben Hämorrhagien und ihren Folgen wie bei den gleichen Sarcomen. Der Möglichkeit einer Knochenfractur in Folge von Entwickelung weicher Geschwülste ist schon früher gedacht.

Es wären nun nur noch einige Veränderungen zu erwähnen, welche das Knochenmark bei einigen seltenen Allgemeinkrankheiten zeigt. Da ist eine Art von partieller Necrobiose, die Bildung eines aus zerfallenden Zellen zusammengesetzten Herdes mit Verfettung der Capillargefässe bei Recurrens, die eigenthümliche Schwellung und grauviolette oder gelbliche, selbst fast eiterähnliche Färbung, die Anhäufung dicht gedrängter lymphoider Elemente kleinster Art, das Vorkommen sogenannter Uebergangsformen der rothen Blutkörperchen (kernhaltige gefärbte Körperchen) bei vielen Fällen von Leukämie etc. zu nennen. Bei der letzteren, auch wenn sie nicht eine wesentlich myelogene ist, vermisst man nie eine grosse Menge der schon früher erwähnten farblosen octaedrischen Krystalle, welche

sich freilich in gewisser Menge fast in jedem Knochenmarke nach dem Tode bilden. Auf eine in mancher Beziehung den eben genannten Veränderungen ähnliche hat Cohnheim bei der sog. perniciösen Anaemie aufmerksam gemacht. Das stark geröthete Knochenmark enthält neben kleineren und grösseren farblosen Markzellen und normalen rothen Blutkörperchen auch zahlreiche kernhaltige rothe Blutkörperchen, ein Befund, der, wie ich vorher erwähnte, fast allen zu Anaemie führenden Krankheiten zukommt und deshalb nicht für die perniciöse Anaemie charakteristisch sein kann. Noch sei erwähnt, dass man bei dem gewöhnlichen Typhus abdominalis in dem gerötheten Knochenmark meistens viele blutkörperchenhaltige Zellen und auch einzelne rothe Blutkörperchen mit Kern antrifft, sowie dass bei chronischer Intermittens auch im Knochenmark eine Ablagerung von schwarzbraunem Pigment sich findet.

3. Erkrankungen der Knochen im Ganzen.

Machdem die Veränderungen der einzelnen Theile, welche die Knochen bilden, erörtert sind, sollen jetzt noch einige der wichtigsten Combinationen von Erkrankungen verschiedener Theile besprochen werden.

a) Die **Continuitätstrennungen** der Knochen sind mit Veränderungen sämmtlicher Knochentheile und ihrer Nachbarschaft verbunden, welche sich in verschiedenem Alter des Bruches verschieden verhalten und deren Aufeinanderfolge man kennen muss, um das ungefähre Alter eines Knochenbruches beurtheilen zu können. Es lässt sich in dieser Beziehung natürlich kein allgemein gültiges Schema aufstellen, da die Dauer des Heilungsprocesses in jedem einzelnen Falle durch die Grösse und Art der Dislocation, die Reaction des Knochens und der Weichtheile u. s. w. bedingt sind. Bei einem einfachen, mit nicht übermässiger Dislocation der Bruchenden verbundenen Bruche der Röhrenknochen findet man bald nach der Verletzung eine grössere oder geringere Menge ergossenen Blutes zwischen den Bruchflächen und in den umgebenden Weichtheilen und je nach seiner Beschaffenheit kann man also leicht auf das Alter des Bruches schliessen. Nach 8 Tagen schwindet das Blut mehr und mehr, während die umgebenden Weichtheile und das Periost sich verdicken, starke Röthung zeigen; das Fettmark geht

an der Bruchstelle in rothes Mark über. In der 3. Woche bildet sich, während die entzündliche Schwellung der Weichtheile verschwindet, vom Periost wie vom Mark, von den Bruchflächen der Knochen und selbst (besonders bei beträchtlicherer Dislocation) von dem umgebenden Bindegewebe aus der Callus (periostealer, myelogener, parostealer Callus), welcher erst aus fibrösem, dann osteoidem Gewebe besteht, aber von der 4. Woche an von innen nach aussen verknöchert. Bis zur 7. bis 9. Woche ist der sämmtliche Callus verknöchert und es beginnt nun an der äusseren Oberfläche durch concentrische Atrophie eine Verkleinerung und eine Abglättung aller Ecken und Unebenheiten, während in der Markhöhle, die durch den myelogenen Callus mehr oder weniger verschlossen war, eine excentrische Atrophie Platz greift, welche nicht nur zu einer Wiederherstellung der Markhöhle in jedem Bruchende führt, sondern auch zu einer Vereinigung beider Markhöhlen, selbst in dem Falle, dass die Knochen ad longitudinem dislocirt waren, wobei also die frühere compakte Rinde von beiden Seiten durchbrochen wird. Es ist dies die dritte Veränderung am Callus, die Osteoporose der inneren Schichten — nur an der Oberfläche bleibt eine compakte Rinde. Diese Veränderungen dauern selbst bei den einfachsten Brüchen bis zur 10. bis 12. Woche, bei starker Dislocation aber erstrecken sie sich selbst über Jahre.

Unter Pseudarthrose versteht man gewöhnlich den Zustand der nicht knöchernen Vereinigung der Bruchflächen, obgleich eigentlich nur jene Fälle damit bezeichnet werden sollten, bei denen sich durch myelogenen Callus die Markhöhlen schliessen, die Oberfläche dieses knöchernen Callus mit knorpeligem Callus bedeckt sind und zwischen den beiden Enden ein von fibrösem Gewebe umgebener Raum vorhanden ist, der also eine wirkliche Gelenkhöhle darstellt. Die unechten Pseudarthrosen bestehen in einer loseren oder strafferen Vereinigung der Bruchenden durch fibrösen Callus.

Am meisten weichen von dem oben angegebenen Zeitschema die sogen. complicirten Brüche ab, bei welchen Zerreissungen und Quetschungen der Weichtheile, Loslösung von Knochensplittern u. s. w. vorhanden sind. Bei ihnen kann die Heilung erst zu Stande kommen nach Entfernung der necrotischen Theile und danach richtet sich die Beurtheilung des Alters solcher Brüche.

b) An die Brüche der Knochen schliesse ich die **Rachitis**, welche

eine Krankheit des ersten Kindesalters ist (von $^1/_2$—5 Jahren), deren Residuen aber noch in dem spätesten Alter zu erkennen sind. Bei den frischen Fällen findet man zunächst die früher beschriebenen Vorgänge an den Gelenkenden, durch welche eine Verdickung dieser erzeugt wird (doppelte Glieder). Das zweite ist die Anbildung weicher osteoider (nicht verkalkter) Schichten von Seiten des Periostes und endlich das dritte Glied der Veränderungen die excessive Resorption des Knochengewebes von Seiten des Markes, welches durch Erweiterung der Gefässe besonders in den heftigeren Fällen eine tief dunkelrothe Farbe zeigt. Durch die beiden letzten Processe wird besonders die Haltbarkeit der Knochen sehr beeinträchtigt, so sehr, dass dieselben biegsam und leicht schneidbar werden können, welche Eigenschaften sie mit den osteomalacischen gemein haben. Es ist aber eben der Unterschied, dass bei der Rachitis der neugebildete Knochen nicht verkalkt, während bei der Osteomalacie der schon gebildete seine Kalksalze verliert und dann ganz verschwindet. Durch die Weichheit entstehen leicht Infractionen, bei deren Heilung die schiefe Stellung fixirt wird, wodurch dann im späteren Leben noch, nachdem die Rachitis durch nachträgliche Ablagerung von Kalksalzen und selbst Sclerosirung geheilt ist, die Diagnose auf frühere Rachitis ermöglicht wird.

c) Die verschiedenen Formen von **Entzündung** sind sehr häufig an demselben Knochen und selbst an demselben Theile eines Knochens neben einander anzutreffen. Nichts ist z. B. häufiger, als dass mit einer eiterigen Osteomyelitis sich eine ossificirende Periostitis zugleich vorfindet, die zwar ihren Hauptsitz an der der Osteomyelitis entsprechenden Stelle hat, aber meist sich viel weiter erstreckt als diese. In gleicher Weise ist in der Umgebung von periostitischen Abscessen oder von gummöser Periostitis fast stets eine ossificirende Periostitis zu finden. Die letztere findet sich auch, wie schon früher erwähnt wurde, bei Caries der Gelenkenden in Folge eiteriger Arthritis. Am wechselvollsten gestaltet sich aber das Bild, wenn eine Necrose des Knochens vorhanden ist und vor Allem eine centrale Necrose. Nicht nur entsteht um das todte Stück, den Sequester, eine cariöse Zerstörung des Knochens, wodurch jener losgelöst wird, sondern es bilden sich auch oft ganz enorme über den grössten Theil der Knochenoberfläche verbreitete periostitische Knochenwucherungen, welche besonders über dem

Sequester am stärksten sind und diesen so in eine Kapsel (Capsula sequestri, Todtenlade) einschliessen, in welcher einzelne kleinere oder grössere Oeffnungen (Fistelgänge) offenbleiben, welche zu dem Sequester hinführen. Die umgebenden Weichtheile befinden sich im Zustande chronischer Entzündung und sind ebenfalls von Fistelgängen durchzogen. In ähnlicher Weise wie das Periost reagirt auch das Mark durch eine ossificirende Entzündung, welche nach dieser Seite die Sequesterkapsel schliesst und selbst zum Verschlusse der Markhöhle führen kann.

d) Einiger weniger Worte bedarf auch noch die **Syphilis** der Knochen. Wie an anderen Organen, so können auch hier schliesslich sämmtliche Entzündungen syphilitischen Ursprungs sein, auch die einfach ossificirenden, allein es ist klar, dass nur die specifischen (gummöse Periostitis und Osteomyelitis) als solche erkannt werden können, aber auch diese, besonders die Periostitis nur solange, als die Gummositäten noch nicht resorbirt worden sind. Ist dies geschehen, so bleiben unregelmässig vertiefte, oberflächliche Defecte übrig, welche auch durch andere Erkrankungen hervorgerufen sein könnten, die aber an sich schon immer den Verdacht auf Syphilis erwecken, besonders wenn sie multipel auftreten. Dieses Moment (Multiplicität) kann auch bei den einfachen Entzündungen einigen Anhalt gewähren, wenn auch daraus allein niemals mit Sicherheit eine Diagnose auf Syphilis zu stellen ist. Bekannt und auch klinisch verwerthet ist die Bevorzugung der vorderen Partien der Tibia in Bezug auf syphilitische Entzündungen, wobei wohl die leichte Zugänglichkeit für mechanische Insulte eine Rolle spielen dürfte.

e) Schliesslich muss hier auch noch der Betheiligung des übrigen Knochens bei **Geschwulstbildung** an einer Stelle gedacht werden. In der Regel äussert sich dieselbe in einer ossificirenden Entzündung sowohl des Periostes, wie auch häufig des Markes und einer Osteoporose besonders bei den myelogenen Tumoren. Bei diesen wird das Periost bei weiterem Wachsthume oft sehr beträchtlich in Anspruch genommen, da es immerfort neue Knochenmassen liefern muss, um die immerfort sich vergrössernde Oberfläche der Geschwülste zu bedecken (Tumeurs enkystés).

Corrigenda.

Seite 65 Zeile 8 von oben ist zuzufügen: Eine von Heubner als specifisch „luetische“ (lues hat aber im Genitiv luis!) beschriebene Entzündung der Intima der Arterien, welche gerade an denjenigen der Gehirnbasis ihren Hauptsitz haben sollte und welche eine mächtige aus zellenreichem Bindegewebe bestehende, nicht zu regressiven Metamorphosen neigende Verdickung der Intima bewirkt, ist keine specifische Erkrankung, sondern gehört nach einigen Autoren in das Gebiet der Arteriosclerose, während sie nach Anderen von dieser zu trennen ist und in das Gebiet der bei den meisten chronischen interstitiellen Processen vorkommenden, von Friedländer sogen. Endarteriitis obliterans gehört. Einige Untersucher leiten die Wucherung nicht von der eigentlichen Intima, auch nicht wie andere (Köster etc.) von eingewanderten farblosen Blutkörperchen, sondern von den Endothelzellen der Intima ab. —

Seite 82 Zeile 15 von unten hinter „(Gliome)“ einzuschalten:

In jüngster Zeit wurden diese Zellen von Klebs als nervöse, ganglienzellenartige Gebilde angesprochen, welche sich zum kleineren Theile aus Nervenfasern, hauptsächlich aber aus Ganglienzellen durch Theilung entwickeln sollen. Danach würden diese Geschwülste, welche Klebs Neurogliome nennt, ebenfalls als echt nervöse zu betrachten sein. —

Seite 159 Zeile 4 von oben hinter „sieht.“ als Anmerkung einzuschalten:

In neuerer Zeit habe ich bei dieser Affection auch mehrfach Tuberkel an der Intima der grösseren Lungengefässe gefunden. —

Register.

A.

Abmagerung s. Atrophie.
Abnutzungslinien der Gelenkflächen 414, 418.
Abscess, atheromatöser der Aorta 386.
— der Bauchwand 253, 314.
— der Chorioidea 88.
— embol. des Darms 364.
— embol. der Haut 20.
— der Follikel des Darms 367.
— des Gehirns 81.
— des Herzens 130.
— des Hodens 245.
— des Ileopsoas 394.
— der Leber 335.
— der Lunge 156.
— der Milz 202.
— der Muskeln 405.
— der Nieren 222.
— der Nierenoberfläche 211.
— periarticuläre 417.
— phlegmonöse der Haut 20.
— praevertebrale 396.
— der Prostata 239.
— retropharyngeale 187.
— des Uterus 264.
Acini der Leber, Veränderungen 323.
Acne des Cervix uteri 266.
— der Haut 26.
— pancreatica 346.
Addison's Krankheit 207.
Adenome der Haut 36.
— der Mamma 98.
— der Niere 229.
Adenome des Ovariums 278.
— der Prostata 241.
Alkalien, als Reagentien 7.
— Vergiftungen durch 307.
Altersveränderungen der Rippenknorpel 109.
Alveolar-Sarcome der Knochen 427.
Amyloid des Darms 377.
— des Gangl. coeliacum 347.
— der Leber 330.
— des Magens 304.
— der mesenterial. Lymphdrüsen 350.
— der Milz 199.
— der Nebennieren 206.
— der Nieren 215.
— des Pancreas 346.
— der retroperiton. Lymphdrüsen 392.
— der Schilddrüse 187.
Anaemie, perniciöse, Veränderungen des Blutes 121.
— — des Knochenmarkes 435.
Anchylose der Gelenke 408.
Anencephalie 70.
Aneurysmata, allgem. 389.
— des Herzens 131. 133.
— der Herzklappen 135.
— der Lungenarterie 162.
— der Piagefässe 65.
Angina 173, 175.
Angiome der Haut 30.
Anthracosis 144.
Appendices epiploicae, Lipome 354.
Aorta, Allgemeines 383.
— Anfangstheil 136.

Apoplexie des Gehirns 78.
Arachnitis cerebralis convex. 61.
— cerebralis basil. 65.
— spinalis 46.
Arsenik-Vergiftungen 308.
Arterien, Allgemeines 383.
— des Halses 171.
— des Herzens 136.
— der Lunge 165.
Arteriitis umbilicalis 91.
Arthritis, Allgemeines 415.
— urica 413, 419.
Ascaris lumbricoides im Darm 360.
Atelectase der Lunge 145.
Athemprobe bei neugeborenen Kindern 188.
Atherom der Aorta 386.
— der Haut 28.
— des Hodens 245.
— der Piagefässe 64.
— der Schamlippen 250.
Atresien, angeb. der Aorta 391.
— — des Darms 355.
— — der Hautöffnungen 42.
— — des Mastdarms 287.
— — der Scheide 251.
— — des Uterus 259.
Atrophie, concentr. der Knochen 427.
— des Gangl. coeliacum 346.
— graue des Opticus 88.
— — der Medulla 46.
— des Herzens 127.
— der Leber 326.
— gelbe der Leber 333.
— der Milz 199.
— der Muskeln der Extremitäten 403.
— der Nerven der Extremitäten 402.
— der Niere 209, 219. 221.
— des Pancreas 344.
— des Panniculus adiposus 11.
— der Schädelknochen 50.
— schleimige des subpericardialen Fettgewebes 115.
Augen. Untersuchung und Krankheiten 87.

B.

Bacterien s. Schizomyceten.
Balkenblase 236.
Bauchhöhle, Inspection 99.
— Inhalt 103.
— Sectionsmethode 189.
Beckenknochen 397.
Beckenorgane, Sectionsmethode 234.
Bildungsanomalien der Aorta 391.
— des Darms 354.
— der Haut 41.
— des Herzens 132.
— der Leber 318.
— des Mastdarms 287.
— der Niere 232.
— des Pancreas 345.
— der Scheide 251, 255.
— des Uterus 271.
Bilirubin-Infarct der Niere 226.
— Krystalle im Blute 122.
Blasenscheidenfistel 238, 253, 268.
Blumenkohlgewächs der Haut 39.
— des Uterus 268.
Blut im Darminhalt 358.
— in den Lymphgefässen 401.
— im Mageninhalt 293.
— Pathologie 118.
Blutgefässe, Krankheiten 379.
Blutpunkte des Gehirns 73.
Blutkörperchen, farblose 120.
— kernhaltige im Knochenmark.
Blutungen s. Haemorrhagien.
Bothryocephalus 360.
Brachycephalie 49.
Brand s. Gangrän.
Breite Mutterbänder 271.
Bronchiectasen 160.
Bronchien, grosse. Krankheiten 164.
— kleine, Krankheiten 158.
Brochitis fibrinosa 152. 165.
— putrida 161.
— tuberculosa 160.
Brüche s. Fracturen, Hernien.
Brustbein, Entfernung 107.
— Krankheiten 107.

Brustdrüse 96.
Brusthöhle Eröffnung 107.
— Inspection 110.
Bubonen 400.

C.

Callus, Formen 436.
— parostealer 406.
— periostealer 424.
Cancroide der Haut 37.
— Histologie 37.
— der Mamma 98.
Carcinom des Beckens 399.
— des Beckenperitoneums 281.
— der Bronchien 165.
— der Clitoris 250.
— des Darms 377.
— des Ductus thoracicus 393.
— des Duodenum 294.
— des Gehirns 82.
— der Harnblase 238.
— der Haut 36.
— des Herzens 131.
— des Hodens 248.
— der Kiefer 85.
— des Knochenmarks 434.
— der Leber 340.
— der Ligg. lata 273.
— der Lunge 164.
— der Magenschleimhaut 302.
— der Magenserosa 290.
— der Mamma 97.
— des Mastdarms 287.
— der mesenterial. Lymphdrüsen 350.
— der Muskeln 407.
— der Nebennieren 207.
— der Nerven 402.
— des Netzes 192.
— der Nieren 229.
— des Oesophagus 179.
— der Ovarien 279.
— des Pancreas 345.
— des Periostes 426.
— des Peritoneum 191.
— der Pleura 139.
— der Prostata 241.
Carcinom der retroperitonealen Lymphdrüsen 392.
— der Scheide 253.
— der Schilddrüse 186.
— Untersuchungsmethode 37.
— des Uterus 267.
Carcinomatöse Lungenphthise 164.
Caries des Beckens 399.
— fungosa 419.
— der Gelenkenden 413, 418.
— des Ohres 84, 89.
— der Rippen 107, 109.
— des Sternum 109.
— syphilitica 429.
— der Tela ossea 429.
— der Wirbelsäule 187.
Carmin 9.
Carnification der Lunge 152.
Catarrh s. Entzündung.
Cavernen der Lunge 161.
Cavernom der Haut 30.
— der Leber 320, 342.
Cavernöses Fibromyom des Uterus 270.
Cephalhaematom 48.
Cercomonas intestinalis 361.
Chemikalien zur mikroskopischen Untersuchung 5.
Chlorose, Aortenveränderung 391.
Choledochus 309.
Cholelithiasis 314.
Cholera, Darminhalt 358.
— Diphtherie des Darms 370.
Cholestearin in Atheromen der Aorta 386.
— — — der Haut 28.
— Reaction 314.
Cholestearinsteine (Galle) 314.
Cholesteatom des Gehirns 82.
— des Ohres 89.
Chondromalacie 412, 415.
Chondronecrose 412.
Chorioidea 88.
Chylaemie 122.
Chylangioma des Mesenteriums 348.
Chylusgefässe d. Darms (Tuberc.) 352.
Chylusretention in den Darmzotten 364.

Chylusretention in den Lymphgefässen des Mesenteriums 349.
Cirrhose der Leber 337.
— der Lunge 156.
Clitoris 249.
Cloakenbildung 253, 255.
Colloidcysten des Ovariums 277.
Colloidkrebs s. Gallertkrebs.
Colloidkropf 186.
Concremente der Gallenblase 314.
— der Harnwege 230.
— im Harn 233.
— des Pancreas 346.
— der Prostata 240.
Condylome, breite der Haut 33.
— des Mastdarms 285.
— der Mundhöhle 176.
— spitze der Haut 26.
— der Vulva 250.
Corpora amylacea des Gehirns 80.
— — der Lunge 149.
— — des Rückenmarkes 47.
— libera der Bauchhöhle 104.
— — der Gelenkhöhlen 410.
— — der Scheide des Hodens 244.
— lutea 276.
Coxalgische Becken 398.
Craniotabes 50.
Croup des Gaumens und Pharynx 174.
— des Kehlkopfs und Trachea 181.
Cutis, allgemeine Veränderungen 18.
Cysten, apoplectische des Gehirns 74.
— des Cervix uteri 265.
— des Darms bei chron. Ruhr 366.
— der Haut 28.
— des Kehlkopfs 185.
— der Kiefer 85.
— im Knochen 430.
— der Leber 342.
— der Ligg. lata 273.
— des Magens 298.
— der Mundhöhle 177.
— der Niere 212, 220.
— der Nierenkelche und -becken 230.
— des Ovariums 276, 277.
— des Pancreas 345.
Cysten durch schleimige Erweichung in Myomen des Uterus 270.
— der Trachea 185.
— der Thyreoidea 186.
Cylinderepithelialkrebse d. Darms 376.
— der Mamma 98.
Cysterna chyli 392.
Cysticercus, Anatomie 62.
— des Gehirns 69, 83.
— des Herzens 132.
— der Muskeln 408.
— der Pia mater 62.
Cystitis fellea 316.
— urinaria 237.
Cystocele vaginalis 251.
Cystosarcoma, Anatomie 98.
— Mammae 98.
— der Parotis 85.

D.

Darm, Aeuss. Untersuchung 350.
— Eröffnung 355.
— Inhalt 356.
— Krankheiten 362.
— Lageveränderungen 100.
Degeneration, absteigende des Rückenmarks 47.
— wachsartige der Muskeln 93.
Dermoidcysten der Haut 28.
— des Mesenteriums 348.
— der Ovarien 279.
Diabetes mellitus, Atrophie d. Gangl. coeliacum 346.
— — — des Pancreas 344.
— — Hypertrophie der Leber 328.
Diaphragma 393.
Diastasen d. Synchondrosen d. Beckens 399.
Diphtherie, Blutveränderungen 122.
— des Darms (Ruhr) 367.
— — bei Cholera, Puerperalfieb., Koprostase, Variola etc. 370.
— des Dünndarms 370.
— der Follikel des Darms 368.
— der Gallenblasenschleimhaut 316.
— der Gallengänge 311.

Diphtherie der Harnblase 237.
— der Herzklappen 134.
— des Kehlkopfs 182.
— des Mastdarms 285.
— der Nierenkelche 229.
— der Nierenpapillen 224.
— des Pharynx 174.
— der Scheide 253.
— der Trachea 182.
— des Uterus 262.
— der Vulva 250.
— der Wunden 23.
Dislocationen der Knochenbruchenden 423.
Distoma der Leber 344.
Divertikel des Colon 355.
— des Dünndarms 354.
— der Gallenblase 315.
— der Harnblase 236.
— des Oesophagus 178.
Dolichocephalie 49.
Doppelmesser, Gebrauchsanweisung 6.
Drüsen der Haut 25.
Ductus thoracicus 392.
Duodenum, Krankheiten 294.
— Untersuchung 288.
Duplicität des Uterus 271.
Dura mater der Basis 84.
— cerebralis, Krankheiten der äusseren Fläche 54.
— — — der inneren Fläche 58.
— Untersuchung von aussen 54.
— — von innen 56.
— spinalis, Krankheiten 44.
Dysenterie 367.

E.

Ecchymosen. subpericardiale 115.
Echinococcen. Anatomie 83.
— des Beckenperitoneum 281.
— des Gehirns 83.
— des Herzens 132.
— der Leber 342.
— der Lunge 164.
— der Milz 204.
— der Muskeln 408.
Echinococcen des Omentum 192.
Eczema 19.
Einklemmung des Darms 354.
Eiter in Gelenkhöhlen 409.
— in serösen Höhlen 104.
Elephantiasis d. Geschlechtstheile 249.
— der Haut 26.
Embolie der Art. mesar. 350.
— der Darmgefässe 364.
— der gross. Gehirngef. 65.
— der Hautgef. 20.
— der Herzgef. 130.
— der Lebergef. 335.
— der Lungengef. 148, 155.
— der Milzgef. 202.
— der Nierengef. 215.
— der Synovialgef. 417.
Emphysem, künstliches des Mittelfells 111.
— der Lunge 142, 144.
Encephalitis 67, 80.
Encephalomalacie 78.
Enchondrome des Beckens 399.
— der Haut 31.
— des Hodens 248.
— der Knochen 430.
— der Parotis 85.
— des Periostes 423.
— peripherische der Knochen 427.
Endarteriitis deformans 386.
— obliterans 349.
— der Gehirngefässe 439.
— bei Granularatrophie der Niere 221.
— der Lunge 155.
Endocardium, Krankheiten 132.
Endocarditis bei Chlorose 392.
— ulcerosa 134.
Endometritis 261.
Endotheliom der Dura mater 59.
Enostosen 430.
Enteritis 365.
Enterocele vaginalis 251.
Entzündung der Arterien 386.
— des Beckens 399.
— der bronchialen Lymphdrüsen 167.
— der Chorioidea 88.

Entzündung des Endocardiums 133.
— des Darms 365.
— des Diaphragma 393.
— der Dura mater cerebr. 54, 58.
— des Duodenum 294.
— des Ependyms 71.
— Exsudate in serösen Höhlen 103.
— der Gallenblasenschleimhaut 316.
— der Gallengänge 309.
— des Gallenblasenüberzugs 313.
— des Gaumens 173.
— des Gehirns 67, 80.
— der Gelenke 415.
— der Hals- etc. Muskeln 93.
— der Harnröhre 239.
— der Haut 19.
— des Herzmuskels 130.
— der Harnblase 237.
— des Hodens 244, 245.
— des Ileopsoas 394.
— des Kehlkopfs 181.
— des Knochens, allgem. 437.
— des Knochenmarkes 432.
— der Leber 331.
— luetische der Gehirnarterien 439.
— der Lunge 148.
— der Lymphdrüsen 400.
— der Lymphgefässe 401.
— — der Pleura 139.
— des Magens 297.
— der Mamma 97.
— des Mastdarms 285.
— des Mesenteriums 347.
— der Milz 201.
— der Milzkapsel 196.
— des Mittelfells 112.
— der Muskeln 93, 404.
— des Nebenhodens 245.
— der Nebennieren 206.
— der Nerven 402.
— der Nieren 216.
— der Nierenkapseln 209.
— der Nierenkelche 229.
— des Oesophagus 178.
— des Ohres 88.
— des Opticus 88.
Entzündung der Ovarien 277.
— des Pancreas 345.
— der Parotis 85.
— des Pericardiums 113.
— des Periostes 424.
— des Peritoneum 190.
— des Pharynx 173.
— der Pia mater cerebr. 61, 65.
— der Pia mater spinalis 46.
— der Pleura 138.
— der Prostata 240.
— der Retina 87.
— der retroperitoneal. Lymphdrüsen 392.
— der Samenbläschen 241.
— der Scheide 252.
— der Speicheldrüsen 185.
— der Tela ossea 429.
— der Thymusdrüse 112.
— der Trachea 180.
— der Tuben 274.
— der Tunica vagin. testis 243.
— des Uterus 261.
— der Venen 382.
— der Vulva 250.
— der Wirbelsäule 396.
— des Wurmfortsatzes 378.
Ependym der Gehirnventrikel 71.
Epidermis, allg. Veränderungen 17.
Epididymitis 245.
Epiphysenknorpel, Veränderungen 430.
Epulis 85.
Erosionen des Magens 299.
— des Muttermundes 266.
Erweichungen des Gehirns 78.
— des Magens 297.
Erysipelas der Haut 20.
Etat mamelonné des Magens 298.
Exostosen 426, 427.
— des Beckens 399.
— cartilaginea 431.
— parostealis 406.
— supracartilaginäre d. Wirbelsäule 397.
Exspirationsfurchen der Leber 318.
Exsudate der serösen Höhlen 103.

Extrauterinschwangerschaft 281.
Extremitäten, Untersuchung 399.

F.

Falsche Wege der Harnröhre 239.
Falten des Darms, Schwellung 362.
Färbemittel f. mikroskop. Präparate 8.
Farblose Blutkörperchen, Diagnose 120.
Fäulniss des Blutes 119.
— der Haut 12.
— der Leber 320, 323.
— des Magens 292, 297.
— der Niere 215.
Favus 40.
Fettdegeneration des Herzens 128.
— der Intima Aortae 385.
— der Leber 332.
— des Magens 398.
— der Muskeln 404.
— der Niere 218.
— des Uterus 264.
Fettembolie der Lunge 167.
Fettgewebe, subpericardiales 115.
— der Nierenkapsel 208.
— subcutanes 11, 91.
Fettherz 127.
Fettinfiltration der Leber 328.
— der Muskeln 403.
— des Pancreas 344.
Fettleber 328.
Fettmark 432.
Fibrincylinder des Harns 225, 233.
Fibroide des Uterus 269.
Fibrome der Follikel des Ovariums 276.
— der Haut 34.
— der Kiefer 85.
— der Mamma 99.
— des Mesenteriums 347.
— der Muskeln 407.
— der Nase (Polypen) 87.
— der Nerven 402.
— der Ovarien 276, 279.
— der Schamlippen 249.
Fibromyom der Prostata 241.
— des Uterus 269.
Fimbrien 273.
Fisteln des Darms 355.
— der Gallenblase 313.
— der Gelenke 409, 417.
— der Harnblase 238.
— der Haut 23.
— des Hodens 246.
— des Mastdarms 253, 285.
— des Oesophagus 179.
— der Scheide 238, 253.
Flexionen des Uterus 255.
Follikel des Darms, allg. Vergr. 363.
— — Entzündung 367.
— — Typhus 373.
— — Verkäsung 371.
— der Harnblase 237.
— der Magenschleimhaut 302.
— der Milz 198.
— der Ovarien 276.
Foramen ovale, Offenbleiben 132.
Fracturen des Beckens 398.
— der Knochen 423, 435.
— der Wirbelsäule 396.
Freie Körper der Bauchhöhle 105.
— — d. Gelenkhöhlen 410, 416.
— — der Scheide d. Hodens 244.
Fungus haematodes der Knochen 434.
Furunkel 25.

G.

Gallenblase, Inhalt 314.
— Krankheiten der Schleimhaut 316.
— — der Serosa 313.
— Untersuchung 312.
Gallenfarbstoff im Blute 122.
— in der Leber 329.
— in der Niere 226.
Gallengang, grosser 309.
Gallengangscysten der Leber 342.
— Tuberculose der Leber 339.
Gallensteine 315.
Gallertcylinder im Harn 233.
— in der Niere 225.
Gallertkrebs des Darms 376.
— des Magens 303.
— der Mamma 97.
— des Mastdarms 287.

Gallertmark 432.
Ganglien, grosse des Gehirns 74.
— der Haut 29.
Ganglion cervicale sup. 171.
— coeliacum 346.
Gangrän der Darmschleimhaut 368.
— der Extremitäten durch Embolie 389.
— — bei Verkalkung d. Arterien 388.
Gangrän der Haut 21.
— der Lunge, circumscripte 148.
— — diffuse 151, 153.
— des Uterus 261.
— der Vagina 253.
— der Vulva 250.
Gangränöse Phthise 163.
Gastritis 298.
Gastromalacie 297.
Gaumen 172.
Gefässe, Allgemein. 379.
— Ectasie der Mastdarm-Venen 284.
— des Darms, Blutung bei Typhus 375.
— — Embolie 364.
— — Varicen 365.
— Entzündung der Nabelgefässe 91.
— des Halses 171.
— der Harnblase 236.
— der Harnröhre, Varicen 239.
— der Leber, makrosk. Diagnose 322.
— der Lunge 165.
— der Milz 204.
— der Pfortader 311.
— der Pia bas. 64.
— des Samenstranges 243.
Gefässgeschwülste der Haut 30.
— der Leber 342.
— des Uterus 270.
Gefässplatte, obere 66.
Gehirn, Herausnahme 63.
— Krankheiten 78.
— — der Oberfläche 67.
— Section 69, 76.
Gelenkbänder, innere 410.
Gelenke, Allgemeines 408.
— Krankheiten 415.
Gelenkmäuse 410, 416.
Geschlechtsorgane, Herausnahme 234.
Geschlechtsorgane, männliche 240.
— weibliche 249.
Geschwülste des Beckens 399.
— der bronchialen Lymphdrüsen 168.
— der Bronchien 165.
— der Clitoris 250.
— der Darmschleimhaut 376.
— der Dura mater 59.
— der Gallenblase 316.
— der Gallengänge 311.
— des Gehirns 81.
— der Gehirnoberfläche 68.
— der Harnblase 238.
— der Haut 28.
— des Herzens 131.
— des Hodens 248.
— des Ileopsoas 394.
— des Kehlkopfs 183.
— der Kiefer 85.
— der Knochen, Allgemeinveränderungen 438.
— des Knochenmarkes 433.
— der Leber 340.
— der Lunge 169.
— der Lymphdrüsen 401.
— der Mamma 97.
— der Magenschleimhaut 301.
— des Mastdarms 287.
— der mesent. Lymphdrüsen 349.
— der Milz 204.
— der Mundhöhle 177.
— der Muskeln 407.
— der Nebennieren 207.
— der Nerven 402.
— der Nieren 229.
— der Nierenoberfläche 212.
— des Oesophagus 179.
— der Ovarien 277.
— des Pancreas 345.
— der Parotis 85.
— des Pericardiums 115.
— des Periostes 426.
— des Peritoneums 191.
— des Pharynx 177.
— der Pleura 139.
— der Prostata 241.

Geschwülste der retroperiton. Lymphdrüsen 392.
— der Scheide 254.
— der Schilddrüse 186.
— der Tela ossea 430.
— der Thymusdrüse 112.
— der Trachea 183.
— des Uterus 267.
— der Wirbelsäule 397.
Geschwulstmassen im Blut 121.
— in Blutgefässen 216, 342.
— in Lymphgefässen 164, 401.
Geschwüre, atheromat. der Aorta 386.
— der Darmfollikel 367.
— diphtherit. des Darms 285, 368.
— embolische des Darms 364.
— des Duodenums 294.
— der Gallengänge 310.
— der Haut 23.
— des Kehlkopfs 183.
— der Knochen 429.
— des Magens 299.
— puerperale der Vulva 250.
— der Synovialis 411.
— syphilitische des Darms 285, 376.
— tuberculöse des Darms 371.
— typhöse des Darms 374.
Gicht der Gelenke 419.
— der Niere 227.
Gliome des Gehirns 82, 439.
— der Nebenniere 207.
Granular-Atrophie der Leber 337.
— der Niere 219, 221.
Granulationsgeschwülste der Haut 31.
— der Leber 340.
— der Niere 228.
Gummata des Epiphysenknorpels 431.
— des Gehirns 68.
— des Herzens 131.
— des Hodens 248.
— des Knochenmarks 433.
— der Leber 338.
— der Muskeln 407.
— der Nasenschleimhaut 86.
— der Nebenniere 207.
— der Niere 228.
Gummata des Periostes 425.
— der Speicheldrüsen 185.

H.

Haare, Erkrankungen 25.
Haematoma durae matris 57, 58.
— der Herzklappen 136.
— peritonei 190.
— polyposum uteri 263.
— recti abdominis 93.
— retro-uterinum 280.
— Vulvae 250.
Haematocele der Tunica vag. prop. etc. 234.
— retro-uterina 280.
Haematoidin-Infarct der Niere 226.
Haematometra 259.
Haematoxylin, Zubereitung 9.
Haemorrhagien der Bauchhöhle 104.
— des Darms bei Typhus 375.
— der Darmschleimhaut 364.
— extrameningeale 54.
— des Gehirns 68, 73, 78.
— der Hals-, Brust- u. Bauchmuskeln 92.
— der Harnblase 237.
— der Haut 18.
— — Unterscheidung von Todtenflecken 13.
— der Hoden 245.
— inter- und intrameningeale 57.
— der Lunge 147.
— des Magens 299.
— im Mesenterium bei Phosphorvergiftung 347.
— des Mittelfells 111.
— der Muskeln der Extremitäten 404.
— der Nierenkelche u. -Becken 229.
— der Nierenoberfläche 211.
— des Nierenparenchyms 215.
— des Pancreas b. totaler Verfettung 345.
— der Pericardialhöhle 113.
— der Pia mater convex. 60.
— — bas. 65.
— der Retina 87.

Haemorrhagien der Synovialis 411.
Haemorrhoiden der Blase 239.
— des Mastdarms 284.
Halsorgane, Untersuchung 169.
Harn, Veränderungen 232.
Harnblase, Eröffnung 235.
— Krankheiten 237.
— allgemeine Untersuchung 236.
Harncylinder 225, 233.
Harnröhre 239.
Harnsäure-Infarct der Niere 225.
Harnsaures Natron in den Gelenken bei Gicht 413.
— in der Niere bei Gicht 227.
Harnsteine 230.
Hasenscharte 41.
Haut, Entzündung 19.
— Färbung, allgemeine 11.
— — einzelner Theile 14.
— Krankheiten 16.
— Oedem 14.
Hefenpilze im Magen 294.
Hemisphären des Grosshirns, Untersuchung 72.
— des Kleinhirns, Untersuchung 75.
Hepatitis 331.
— interstitialis 335.
— metastatica 335.
— parenchymatosa 331.
Hernien des Darms 100.
Herpes 19.
— tonsurans 40.
Herz, allgem. Veränderungen 125.
— Eröffnung 117, 124.
— Krankheiten 127.
— Untersuchung, äussere 115.
Herzbeutel, Eröffnung 112.
— Krankheiten 113.
Herzklappen, Entzündung 133.
— Untersuchung 125.
Hoden, Entfernung aus dem Sacke 235.
— Krankheiten 245.
— Untersuchung 244.
Hospitalbrand 23.
Hühnerbrust 106.
Hufeisenniere 206.
Hydarthrus 415.
Hydraemie 120.
Hydrencephalocele 70.
Hydrocele der Gehirnventrikel 71.
— des Samenstranges etc. 243.
Hydrocephalus 70.
Hydromeningocele 47, 70.
Hydrometra 259.
Hydromyelocele 48.
Hydronephrose 231.
Hydrops follicul. ovar 277.
— multilocul. ovar. 278.
— Proc. vermiformis 378.
— Tubae 274.
— vesicae felleae 316.
Hydrosalpinx 274.
Hygrome 29.
Hyperostose 427.
Hyperplasie s. Hypertrophie.
Hypertrophie der Clitoris 249.
— der Harnblasenwand 236.
— der Haut 26.
— des Herzens 129.
— der Leber 318, 328.
— der Lymphdrüsen d. Mesenter. 248.
— der Milz 198.
— der Muskeln 403.
— der Nebennieren 206.
— der Prostata 241.
— der Schamlippen 249.
— des Uterus 255.
Hypoplasie der Aorta 391.
— des Herzens 392.

J.

Ichthyosis 26.
Icterus des Blutes 122.
— catarrhal., Untersuchung 309.
— der Haut 12.
— der Leber 329.
— der Niere 226.
Ileocöcalstrang 348.
Ileopsoas 394.
Ileotyphus 373.
Impetigo 20.
Induration, braune der Lunge 144.

Induration, schieferige, d. Lunge 157.
Infarcte des Darms 364.
— embol. der Lunge 148.
— haemorrhagische der Lunge 147.
— der Milz 202.
— der Niere, embolische 215.
— — krystallinische 225.
— der Nierenoberfläche 211.
Infectionskrankheiten, Veränderungen des Darms 370.
— — des Herzens 130.
— — der Leber 332.
— — des Magens 298.
— — der Milz 198.
— — der Muskeln 404.
— — der Niere 218.
Infraction der Knochen 423.
— — bei Rachitis 437.
Instrumente zu Sektionen 103.
Intima Aortae, Veränderungen 384.
Intussusception des Darms 101.
Invagination des Darms 101.
Inversio uteri 258.

K.

Kalk-Infarct der Niere 225.
Kapsel der Gelenke 408.
— der Leber 321.
— der Milz 196.
— der Nieren 208.
— der Sequester 438.
Katarrh s. Entzündung.
Kehldeckel, suffocator. Stellung 180.
Kehlkopf 179.
Keloid der Haut 34.
Klappen des Herzens, Prüfung der Schlussfähigkeit 125.
— — Krankheiten 133.
Kleinhirn 75.
Knochen, allgem. Untersuchung 422.
— Becken 397.
— Cysten 430.
— Entzündung 429, 437.
— der Extremitäten, Herausnahme 421.
Knochen der Gelenkenden 413, 416 418.
— Geschwülste 430.
— Gewebe, Veränderungen 427.
— Kiefer, Krankheiten 85.
— Neubildungen am Schädel 51.
— Rachitis der Rippen 109.
— Syphilis, Allgemeines 438.
— Wirbelsäule 395.
Knochenkern der unteren Epiphyse des Oberschenkels bei Neugeborenen 420.
Knochenmark 431.
Knorpel, der Gelenke 412, 416, 418.
— des Kehlkopfs, Entzündung 183.
— der Rippen, Altersveränderung 109.
Kolpitis 252.
Kopfmaasse neugeborener Kinder 16.
Koprostase, Diphtherie des Darms 370.
Kothsteine 378.
Krebs s. Carcinom.
Kropf der Schilddrüse 186.
Krystalle im Blute bei Icterus 122.
— des Knochenmarks bei Leukaemie 434.
— der Leber, bei acuter Atrophie 334.
— der Leber bei Leukaemie 340.
— der Niere bei Icterus 226.
Kyphose der Wirbelsäule 395.
Kyphotisches Becken 398.

L.

Lageveränderungen des Uterus 255.
Leber, allgemeine Untersuchung 317.
— Herausnahme 312.
— Krankheiten 326.
— mikroskopische Untersuchung 325.
Lepra der Haut 33.
— des Rachens 177.
Leichenstarre 13.
Leptothrix im Magen 293.
Leucin in d. Leber bei acuter Atrophie 334.
— — bei Leukaemie 340.
Leukaemie, Blutveränderung 120.

Leukaemie. Hypertrophie d. Leber 318.
— Knochenmark 434.
— Krystalle der Leber 340.
— der Lymphdrüsen der Extremitäten 401.
— Lymphome der Leber 340.
— der Milz 201.
— der retroperitonealen Lymphdrüsen 392.
— Schwellung der mesent. Lymphdrüsen 350.
Leukocytose des Blutes 120.
Ligamentum hepato-duodenale 309.
Ligatur der Arterien 388.
Lipom der Appendices epiploicae 354.
— arborescens der Synovialis 411.
— der Haut 30.
— der Mamma 99.
— des Omentum 192.
— der Rippenpleura 169.
— des subpericard. Fettgewebes 115.
Lithopädion 282.
Lordose der Wirbelsäule 395.
Lungen, Aeuss. Untersuchung 140.
— braune Induration 144.
— Emphysem 142.
— Gangraena circumscripta 132.
— — diffusa 135, 137.
— Herausnahme 127.
— Inspection 110.
— Krankheiten 144.
— Schwindsucht 162.
— Steine 163.
Lupus der Haut 31.
— des Rachens 177.
— syphiliticus der Haut 33.
Luxation 409, 420.
— des Hüftgelenks. Beckenveränderung 398.
— der Wirbelsäule 396.
Lymphadenitis 400.
Lymphangiom der Haut 30.
— des Mesenterium 348.
— der Zunge 177.
Lymphangitis der Extremitäten 401.
— der Lunge 156, 164.
Lymphangitis des Magens 290.
Lymphdrüsen der Achsel 99, 400.
— bronchiale 167.
— der Extremitäten 400.
— des Halses 187.
— mediastinale 112.
— mesenteriale 348.
— parametrische 273.
— portale der Leber 317.
— retroperitoneale 392.
— der Rippenpleura 169.
Lymphfollikel der Harnblase 237.
— des Magens 302.
Lymphgefässe. Allgemeines 401.
— des Darms 352.
— des Diaphragma 393.
— des Hodens, Enchondrom 248.
— des Magens 290.
— des Mesenteriums 349.
— der Mutterbänder 272.
— der Pleura 139.
— des Uterus 272.
Lymphome der Darmserosa bei Typhus 353.
— der Leber 340.
— der Niere 228.
Lymphosarcoma der Lymphdrüsen 168, 350, 392, 401.
— der Milz 204.
— thymicum 102.

M.

Magen, Inhalt 292.
— Krankheiten 295.
— Untersuchung 288.
Makroglossie 177.
Malum coxae senile 416.
Mamma 96.
— Krankheiten 97.
Mark der Knochen 431.
Mastdarm, Herausnahme 235.
— Untersuchung 283.
Mastitis 97.
Mediastinum 111.
Medulla oblongata 75.
— spinalis 44, 46.

Melanaemie, Atrophie der Leber 327.
— Blutveränderung 122.
— Milzveränderung 201.
Melanome der Clitoris 250.
— des Gehirns 82.
— der Haut 35.
— des Herzens 132.
— der Leber 342.
— des Mastdarms 287.
— Untersuchung 35.
Melasma suprarenale 12.
Meningitis siehe Arachnitis u. Pachymeningitis.
Meningoencephalitis 67, 81.
Meningomyelitis 47.
Menstrualer Zustand des Uterus, Differenzialdiagnose 260.
Mesarteriitis 388.
Mesenterium 347.
Methylanilin 8.
Metritis 264.
Micrococcen s. Schizomyceten.
Microcyten im Blute 121.
Milz 193.
Milzbrand, Bacteridien im Blute 123.
— — im Darminhalt 361.
— der Darmschleimhaut 366.
— der mesenterialen Lymphdrüsen 350.
— der retroperitonealen Lymphdrüsen 392.
Molecularnecrose der Knochen 429.
— der Gelenkenden 418.
Morbus Addisonii 12, 207.
Mumification der Haut 22.
Mundhöhle 162.
Muskatnussleber 330.
Muskeln, Diaphragma 393.
— der Extremitäten 402.
— Hals, Brust- und Bauch 92.
— Ileopsoas 394.
— mikroskopische Untersuchung 93.
Mutterbänder 271.
Mycosis intestinalis 361, 366.
Myeloplaxen bei Knochenatrophie 427.
Myocardium, Krankheiten 128.
Myome des Darms 376.
— des Herzens 131.
— des Magens 304.
— der Ovarien 279.
— der Prostata 241.
— des Uterus 269.
Myositis 93, 405.
Myxoidcystome der Ovarien 277.
Myxome der Haut 31.
— des Hodens 248.
— des Knochenmarks 434.
— der Mamma 99.
— der Muskeln 407.
— der Nerven 402.
— der Parotis 85.
— des Uterus 271.
Myxosarcom des Oberschenkels 407.

N.

Nabelgefässe, Krankheiten 91.
Naboth's Eier 265.
Nägel, Erkrankungen 25.
Nähte des Schädels 50.
Narben apoplektische des Gehirns 79.
— der Haut 24.
— der Nierenoberfläche 221.
— des Zungengrundes 176.
Nasenhöhle 86.
Nebenhoden 245.
Nebenmilz 194.
— im Pancreaskopf 345.
Nebennieren 204, 206.
Nebenpancreas in der Darmwand 346.
Nebenstrumen 187.
Necrose der Darmfollikel bei Typhus 374.
— des Darms 353. 375.
— der Haut 21.
— der Knochen. Allgemeinveränd. 437.
— der Pleura 139.
— partielle der Lymphdrüsen des Mesenteriums bei Typhus 348.
— der Scheide 252.
— der Tela ossea 429.
Nephritis 216.
— urica 227.

Nerven der Extremitäten 402.
— des Halses 171.
Netz 191.
Neugeborene, Aeussere Untersuchung 15.
— Athemprobe 188.
Neuritis 402.
Neurogliome des Gehirns 439.
Neurome 402.
Niere, allgem. Untersuchung 204.
— Anatomie 214.
— Aufschneiden 208.
— Krankheiten 215.
— Sectionsmethode 204.
Nierenbecken 229.
Nierenkelche 229.
Noma 22.

O.

Oedem. gelbes des Gehirns 81.
— der Geschlechtstheile 14, 249.
— glottidis 180.
— der Haut 14.
— der Hirnhäute 61.
— der Lunge 146.
— des Magens 296.
Oesophagus. Krankeiten 178.
— Untersuchung 177.
Ohr 88.
Omentum 171.
Onychomycosis 41.
Oophoritis 277.
Opticus 88.
Orchitis 245.
Osteochondritis syphilitica 431.
Osteoidgeschwülste 427.
Osteoidgewebe bei Periostitis 424.
— bei Osteomalacie 428.
Osteoklasten bei Knochenatrophie 427.
Osteomalacie 428.
— des Beckens 398.
Osteome des Beckens 399.
Osteomyelitis 432.
— caseosa der Wirbelsäule 396.
Osteophyt 424.
Osteoporose 428.
Osteosclerose 428.
Ostitis 428.
Ovarien 274.
Ovula Nabothi 265.
Oxalatsteine der Niere 230.
Oxyuris vermicularis im Darm 360.

P.

Pacchionische Granulationen 55, 61.
Pachydermia lymphangiectatica d. Haut 27.
— des Muttermundes 257.
— der Scheide 251.
— der Stimmbänder 182.
Pachymeningitis cerebralis ext. 54.
— — int. 58.
— spinalis 44.
Paedarthrocace 433.
Pancreas 344.
Pancreassteine 346.
Pancreatitis 344.
Panniculus adiposus 11, 92.
Papillome s. Geschwülste.
Parametrium 271.
Paraphlebitis 382.
Parasiten des Blutes 122.
— des Darmes 358.
— des Gehirns 69, 83.
— der Haut 39.
— des Herzens 132.
— der Leber 342.
— der Lunge 164.
— des Magens 293.
— der Muskeln 94, 408.
— des Oesophagus 179.
— des Omentum 192.
Parietalthromben der Aorta 386.
— des Herzens 136.
Parostitis bei eiteriger Gelenkentzünd. 418.
Parotis 85.
Parulis 86.
Pectus carinatum 106.
Pelveoperitonitis 281.
Pemphigus 19.
Pentastomum der Leber 343.
Perforation s. auch Ruptur.

Perforation des Darms 372.
— — Differentialdiagnose 354.
— — bei Diphtheritis 371.
— — bei Typhus 375.
— des Ductus choledochus 310.
— des Duodenum 294.
— der Gallenblase 313.
— der Gelenke b. eitr. Entzünd. 417.
— der Gelenkkapseln 409.
— des Magens 291.
— des Proc. vermiformis 378.
Periarteriitis 388.
Periarticuläre Abscesse 417.
Peribronchitis 157.
Pericardium s. Herzbeutel.
Perichondritis arytenoidea 183.
— trachealis 184.
Pericystitis fellea 313.
— urinaria 238.
Perigastritis 289.
Perihepatitis 321.
Perilymphadenitis 400.
Perilymphangitis 401.
Perimetritis 280.
Perinephritis 209.
Perioophoritis 280.
Periorchitis 244.
Periost 423.
Periostitis 424.
Periostose 427.
Peripancreatitis 345.
Periphlebitis, allgem. 342.
— portalis 311.
— umbilicalis 91.
Periproctitis 285.
Perisplenitis 196.
Peritoneum des Beckens 280.
— der vorderen Bauchwand 190.
Peritonitis 190.
Perityphlitis 378.
Periurethritis 240.
Petrification des Hodens 245.
— von Lymphdrüsen 168, 349.
— von Uterusmyomen 270.
Pfannen der Gelenke 414, 416.
— Veränder. b alten Luxationen 420.
Pfortader 311.
Pharynx 172.
Phlebitis 382.
Phlebolithen. allgem. 381.
— der Milz 204.
Phlegmasia alba dolens 401.
Phlegmone des Darms 366.
— der Gallenblase 316.
— des Gaumens 175.
— der Haut 21.
— des Kehlkopfs 182.
— des Magens 299.
— der Mutterbänder 272.
— des Ovariums 277.
— des Uterus 264.
Phosphatsteine der Niere 230.
Phosphorvergiftungen 308.
— Leberveränderungen 333.
Phthisis pulmonum 162.
— renalis apostem. 224.
— — tuberculosa 228.
— uterina 267.
Physometra 259.
Pia mater cerebral. bas. 65.
— — convex. 59.
— spinal. 46.
Pigmentkalksteine (Galle) 315.
Pigment der Lunge 140, 143.
— Vermehrung im Gangl. coel. 347.
Pityriasis versicolor. 40.
Placentar-Diphtherie 262.
— Polyp 263.
— Thrombophlebitis 263.
Plagiocephalie, Formen 49.
Pleura 138.
— costalis 168.
— höhlen, Inhalt 111.
Plexus choroidei 72.
Pneumonie 149.
— gallertige 146.
Pneumothorax, Eröffnung 107.
Pocken s. Variola.
Polypen des Darms 366, 376.
— des Kehlkopfs 185.
— des Mastdarms 287.
— der Nase u. d. Rachens 87.

Polypen des Uterus 266.
Pons, Section 75.
Porta hepatis 317.
Pott'scher Buckel 395.
Proctitis 285.
Prolapsus ani 283.
— uteri 257.
— vaginae 251.
Prostata 240.
Psammome des Gehirns 82.
Pseudarthrose 436.
Pseudoleukämie s. Lymphosarcom.
Psoasabscess 394.
Puerperaler Zustand des Uterus 260.
Puerperale Affectionen der Ovarin 277.
— — der Scheide 252.
— — des Uterus 261.
— Geschwüre der Vulva 250.
Puerperalfieber, Blutveränderung 123.
— Diphtherie des Darms 370.
— Gelenkentzündug 417.
Pulpa der Milz, Veränderungen bei Hyperplasie 198.
Pyelonephritis 224.
Pyometra 259.
Pyosalpinx 274.

R.

Rachitis, allgem. 436.
— Becken 398.
— Epiphysenknorpel 431.
— Periostitis 425.
— Rippenknorpel 109.
Ranula d. Mundhöhle 177.
— pancreatica 346.
Reagentien für mikroskop. Untersuch. 7.
Rectocele vaginalis 251.
Recurrens. Blutveränderung 123.
— Knochenveränderung 434.
— Milzveränderung 199.
Reibungslinien der Gelenkflächen 414. 418.
Retina 87.
Retropharyngealabscesse 187.
Rheumatismus. Gelenke 415.
— Muskeln 406.
Riesenzellen bei Knochenatrophie 427.
— Sarcom, Anatomie 85.
Rippen, vordere Theile 107.
— hintere Theile 168.
Rotz der Haut 34.
— Muskelabscesse 406.
— der Nase 86.
Rückenmark, Krankheiten 46.
Rückenmark, Untersuchung 44.
Ruhr, brandige 368.
— chronische 366.
— diphtherische 367.
— folliculäre 367.
Rupturen d. äusseren Geschlechtstheile 250.
— der Gehirnarterien durch Verfettung 386.
— der Gelenkkapseln 409.
— der Harnblase 238.
— des Herzens 129.
— der Leber 319.
— der Milz 197.
— der Scheide 253.
— der Tuben 274.
— des Uterus 261.

S.

Säbelbeine 422.
Säuren, Reagentien 7.
— Vergiftung mit 307.
Sagomilz 200.
Salpingitis 274.
Samenbläschen 241.
— leiter 241.
— strang 242.
Sarcina ventriculi 294.
Sarcocele syphilitica 247.
Sarcome des Beckens 399.
— der bronchialen Lymphdrüsen 168.
— der Dura mater 59.
— des Gehirns 68, 81.
— der Haut 34.
— des Herzens 131.
— des Hodens 248.
— der Kiefer 85.
— des Knochenmarks 434.

Sarcome der Leber 342.
— der Magenschleimhaut 304.
— der Mamma 98.
— der Muskeln 407.
— der Nebennieren 207.
— der Nerven 402.
— der Nieren 229.
— der Ovarien 279.
— der Parotis 85.
— des Periostes 426.
— der Pia mater 68.
— der Prostata 241.
— der Schilddrüse 186.
— Untersuchungsmethode 34.
— des Uterus 271.
— der Wirbelsäule 397.
Schädel, Eröffnung 51.
— Untersuchung der Innenfläche 52.
— äussere Untersuchung 49.
Schaltknochen 50.
Schanker der Haut 33.
— der Vulva 250.
Scheide 251.
Schieferige Induration der Lunge 144, 157.
— Färbung der Schleimhaut d. Darms. Untersuchung 364.
Schilddrüse 185.
Schinkenmilz 201.
Schizomyceten im Blute 123.
— im Darminhalt 361.
— bei Diphterie des Rachens 174.
— in embol. Herden d. Chorioidea 88.
— — — der Haut 20.
— — — des Herzens 131.
— — — der Lunge 155.
— — — der Leber 335.
— — — der Niere 223.
— bei Gangrän der Haut 22.
— — der Lunge 148.
— der Klappen bei Endocarditis maligna 134.
— der Milz 202.
— in Muskelabscessen 406.
— der Nierenpapillen 224.
— in Thromben 382.
Schleimige Erweichung der Myome des Uterus 270.
— Metamorphose der Intima Aortae 385.
Schnürfurche der Leber 319.
Schorfbildung im Darm bei Typhus 374.
Scirrhus s. Carcinom.
Sclerema neonatorum 27.
Sclerodermia 27.
Sclerose der Aorta 386.
— des Gehirns 81.
— der Knochen 428.
— des Rückenmarkes 47.
Scoliose der Wirbelsäule 395.
Scrofulose des Darms 371.
— der Lunge 154.
— der mesent. Lymphdrüsen 349.
Sehnenflecke des Pericardiums 114.
Septische Krankheiten, Blutveränd. 124.
Septum ventriculorum, angeb. Loch 132.
Sequester, Knochen 437.
Serosa des Darms 352.
— der Gallenblase 313.
— der Leber 321.
— des Magens 289.
— des Uterus 280.
Sinuöse Umwandlung d. Thromben 380.
Sinus longitudinalis 55.
— transversus 84.
Situs perversus 102.
Soor des Oesophagus 179.
— des Pharynx 177.
— Untersuchung 179.
Spaltbildungen der Haut 41.
Speckmilz 201.
Speicheldrüsen 185.
Spermatocele 243.
Spina bifida 43.
Splenisation der Lunge 146.
Spondylarthrocace 396.
Spongioidbildung bei Periostitis 424.
Stachelbecken 399.
Stauungsleber 327.
— milz 198.

Stauungsniere 210.
Steinkind 282.
Steine der Gallenblase 314.
— der Niere 230.
— des Pancreas 346.
— der Prostata 240.
Stricturen der Harnröhre 239.
Struma der Nebenniere 206.
— der Thyreoidea 186.
Subluxation 409.
Submaxillardrüse 185.
Sycosis parasitica 41.
Synchondrosen des Beckens, Diastasen 399.
Synovialhaut 410.
Synovitis 415.
Sympathicus, Gangl. coeliacum 346.
— Halsstrang 171.
Syphilis der Dura mater 55, 59.
— der Epiphysenknorpel 431.
— des Gehirns 68, 80.
— der Gelenke 417.
— der Haut 33.
— des Herzens 131.
— des Hodens 247.
— des Kehlkopfs 183.
— der Knochen, allgemeine 438.
— des Knochenmarks 433.
— der Leber 338.
— der Lunge 157.
— der Lymphdrüsen 401.
— des Mastdarms 285.
— der Milz 203.
— der Muskeln 407.
— der Nase 86.
— der Nebennieren 207.
— der Niere 222, 228.
— des Pancreas 345.
— des Periosts 425.
— des Rachens 176.
— der retroperitonealen Lymphdrüsen 392.
— der Scheide 254.
— der Tunica vaginalis testis 244.
— der Thymus 102.
— der Vulva 250.
Syphilis der Zunge 176.
Syphilitische Caries 430.

T.

Tabes dorsualis 46.
— mesaraica 349.
Taenien 359.
Tela choroides 72.
— ossea 427.
Telangiectasien der Haut 30.
Thrombose, Allgem. der Art. 388.
— der Venen 380.
— in Hämorrhoiden des Mastdarms 284.
— krebsige der Lebervenen 342.
— des Plexus uterinus 272.
— der mesenterialen Gefässe 350.
— der Nierenvenen 216.
— parietale der Aorta 386.
— — des Herzens 136.
— der Pfortader 311.
— der Pia mater-Venen 60.
— des Sinus longitudinalis 56.
— — transversus 84.
Thrombophlebitis. Allgemeines 381.
— der Mutterbänder 271.
— durch Perityphlitis.
— der Pfortader 311, 336.
— placentaris 263.
— umbilicalis 91.
— uteri 263.
Thrombusorganisation 380.
Thymusdrüse 112.
Todtenflecke, Erkennung 12.
Tonsille 173.
Tophi der Gelenke bei Gicht 419.
Trachea 179.
Trichinen im Darm 358.
— der Muskeln 94.
— Untersuchungsmethode 94.
Trichocephalus im Darm 360.
Tuben 273.
Tuberculose des Bauchfells 190.
— des Beckenperitoneums 281.
— der bronchialen Lymphdrüsen 167.
— der Bronchien, grosse 164.

Tuberculose d. Bronchien, kleine 160.
— der Chorioidea 88.
— des Darms 371.
— der Darmserosa 352.
— des Ductus thoracicus 393.
— der Dura mater 55, 59.
— der Gehirnoberfläche 68.
— der Gelenke 418.
— der Harnblase 236.
— des Herzens 131.
— der Hoden 246.
— der Intima der Lungengefässe 439.
— des Kehlkopfs 183.
— des Knochenmarks 433.
— der Leber 339.
— der Lunge 158.
— der Lymphdrüsen der Extrem. 401.
— der Magenschleimhaut 301.
— der Magenserosa 290.
— der mesenter. Lymphdrüsen 348.
— der Milz 203.
— der Muskeln 407.
— der Nebenhoden 246.
— der Nebennieren 207.
— des Netzes 192.
— der Niere 227.
— der Nierenoberfläche 212.
— der Nierenkelche 229.
— des Pericardiums 115.
— der Pia mater 62, 65.
— der Pleura 138.
— des Processus vermiformis 378.
— der Prostata 241.
— des Rachens 176.
— d. retroperitonealen Lymphdrüsen 392.
— der Rippenpleura 169.
— der Samenbläschen 242.
— der Scheide 254.
— der Synovialis 411.
— der Thyreoidea 187.
— der Trachea 184.
— der Tuben 274.
— des Uterus 267.
— der Zunge 177.
Tumor albus 418.
Tunica vaginalis propria testis 242.
Typhus, Darmoberfläche, Lymphome 353.
— Dünndarm 373.
— Kehlkopf 183.
— Knochenmark 435.
— Leber 340.
— Lymphdrüsen d. Mesenteriums 348.
Typhus, Milz 198.
— Muskeln 405.
— Processus vermiformis 378.
Tyrosin in d. Leber bei acut. Atrophie 334.
— — bei Leukaemie 340.

U.

Ulceration, s. Geschwüre.
Ulcus rodens der Haut 38.
— — uteri 268.
— ventriculi simplex 300.
Uratsteine der Niere 230.
Usur, fettige der Intima Aortae 385.
Uterus 255.

V.

Vagus 172.
Varicen der Extremitäten 383.
Varicocele funicul. spermat. 242.
Variola. Diphtherie des Darms 370.
— der Haut 19.
Valvularthrombose der Venen 380.
Venen, Krankheiten 379.
— steine 273, 381.
Ventrikel des Gehirns 70.
— — vierter 74.
Verfettung s. Fettdegeneration.
Vergiftungen, Magenveränderungen 307.
— Untersuchung 305.
Verkalkung d. bronchial. Lymphdrüsen 168.
— der Glomeruli der Niere 220.
— der Intima aortae 386.
— der Media der Arterien 388.
— der mesenterial. Lymphdrüsen 349.

Verknöcherung, directe des Knorpels 430.
— der Rippenpleura 169.
Verletzungen der Haut 14.
— des Oesophagus 178.
— der Zunge, Epilepsie 173.
Versionen des Uterus 256.
Volvulus des Darms 101.
Vulva 249.

W.

Wachsartige Degeneration d. Muskeln 93, 405.
Wandermilz 194.
Wanderniere 205.
Warzen, harte 26.
— weiche 27.
Wirbelsäule von aussen 43.
— von innen 395.
— Spina bifida 43.
Wurmfortsatz, Krankheiten 377.

Z.

Zerreissungen s. Rupturen, Perforationen.
Zotten der Synovialis 411, 416.
Zottenherz 114.
Zottenkrebs der Gallenblase 317.
— der Harnblase 238.
Zunge 173.
Zusatzflüssigkeiten zu microscopischen Präparaten 7.
Zwerchfell, Stand 105.
— Krankheiten 393.

Gedruckt bei L. Schumacher in Berlin.

LANE MEDICAL LIBRARY

To avoid fine, this book should be returned on
or before the date last stamped below.

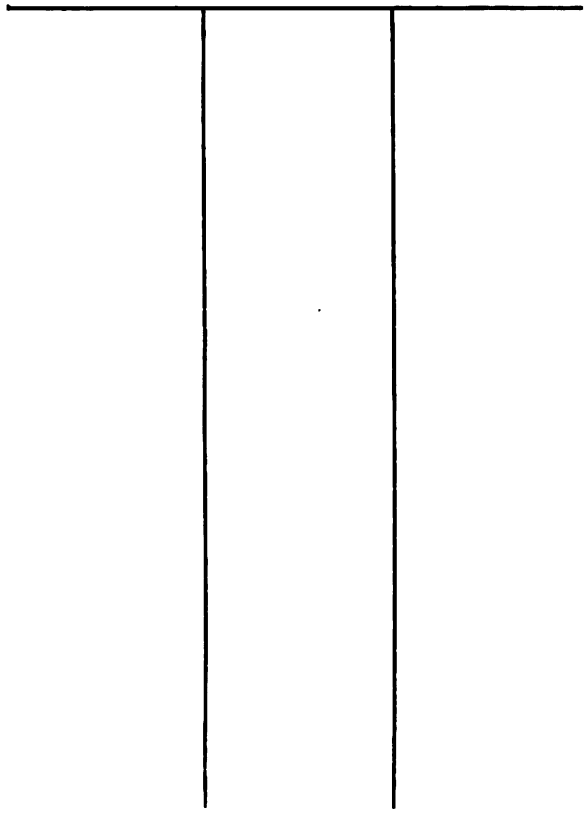

J25 Orth, J.
076 Compendium der
1878 Diagnostik. 58865

NAME DATE DUE